

Клинические рекомендации

Периодонтит зубов у взрослых пациентов

Кодирование по Международной статистической классификации болезней и проблем, связанных со здоровьем: **K04.4-04.9**

Возрастная категория: **взрослые пациенты**

Год утверждения (частота пересмотра):

Профессиональные некоммерческие медицинские организации-разработчики:

- **Стоматологическая Ассоциация России**

Оглавление.....	2
III. Список сокращений.....	5
IV. Термины и определения.....	5
V. Краткая информация по заболеванию или состоянию (группе заболеваний или состояний).....	6
VI. Диагностика заболевания или состояния (группы заболеваний или состояний), медицинские показания и противопоказания к применению методов диагностики.....	12
6.1 Жалобы и анамнез.....	13
6.2 Физикальное обследование.....	14
6.3 Лабораторная диагностика.....	15
6.4 Инструментальная диагностика.....	17
6.5. Иные диагностические исследования.....	18
VII. Лечение, включая медикаментозную и немедикаментозную терапии, диетотерапию, обезболивание, медицинские показания и противопоказания к применению методов лечения.....	19
VIII. Медицинская реабилитация и санаторно-курортное лечение, медицинские показания и противопоказания к применению методов медицинской реабилитации, в том числе основанных на использовании природных лечебных факторов.....	25
IX. Профилактика и диспансерное наблюдение, медицинские показания и противопоказания к применению методов профилактики.....	25
X. Организация медицинской помощи.....	26
XI. Дополнительная информация (в том числе факторы, влияющие на исход заболевания или состояния).....	26
XII. Критерии оценки качества медицинской помощи.....	26
XIII. Список литературы.....	28
XIV. Приложение А1. Состав рабочей группы по разработке и пересмотру клинических рекомендаций.....	32
XV. Приложение А2. Методология разработки клинических рекомендаций.....	34
XVI. Приложение А3. Справочные материалы, включая соответствие показаний к применению и противопоказаний, способов применения и доз лекарственных препаратов, инструкции по применению лекарственного препарата.....	36
XVII. Приложение Б. Алгоритмы действий врача.....	37
Приложение Б2. Выбор ортопедических конструкций для восстановления коронки зуба.....	39

XVIII. Приложение В. Информация для пациента.....	40
XIX. Приложение Г1 - ГN. Шкалы оценки, вопросники и другие оценочные инструменты состояния пациента, приведенные в клинических рекомендациях.....	40
Приложение Г1 Требования к диагностике болезней пародонта.....	40
Приложение Г2 Консервативно-оперативное лечение заболеваний пародонта.....	42
Приложение Г3 Оперативно- хирургическое лечение заболеваний пародонта.....	44
Приложение Г 4.....	45

Ключевые слова

- Периодонт
- Апикальный периодонтит
- Механическая обработка корневых каналов зуба
- Медикаментозная обработка корневых каналов зуба
- Обтурация корневых каналов

-

III. Список сокращений

МКБ 10 - международная классификация болезней 10-го пересмотра

КПУ — кариес, пломба, удаленный

ЭОД – электроодонтодиагностика

СОЭ – скорость оседания эритроцитов

МТА – минеральный триоксид агрегат

КТ - компьютерная томография

IV. Термины и определения

Периодонт - сложное анатомическое образование соединительнотканного происхождения, расположенное между компактной пластинкой зубной ячейки и цементом корня зуба.

Периодонтит - это воспалительный процесс, развивающийся в тканях периодонта

Кариес зубов – это инфекционный патологический процесс, проявляющийся после прорезывания зубов, при котором происходят деминерализация и размягчение твердых тканей зуба с последующим образованием дефекта в виде полости.

Патологическая резорбция - это процесс, проявляющийся в убыли дентина, цемента или кости.

Свищевой ход- это канал, который соединяет свищевое отверстие на десне – непосредственно с очагом воспаления у корня зуба

Ирригация - промывание различными растворами во время и после механической обработки корневого канала., с целью очистки и дезинфекции.

Регенерация - восстановление организмом утраченных частей на той или иной стадии жизненного цикла

V. Краткая информация по заболеванию или состоянию (группе заболеваний или состояний)

5.1 Определение

Периодонтит зубов (K04.4-K04.9 по МКБ-10) – это воспалительный процесс, возникающий и развивающийся в тканях периодонта, вследствие воздействия микроорганизмов, продуктов их жизнедеятельности и токсинов, а также продуктов распада пульпы.

5.2 Этиология и патогенез

Периодонтит (K 04 по МКБ-10) - процесс многофакторный. Наиболее частой причиной его развития является осложнения кариеса зубов.

Причины развития периодонтита:

1. Инфекционный фактор

-распространение микробной флоры в периапикальные ткани чаще возникает:

- из воспаленной или некротизированной пульпы через апикальное отверстие
- через линию перелома корня зуба
- из пародонтального кармана
- гематогенным, лимфогенным путем (при наличии очага хронической инфекции, сепсисе, иммунодефицитных состояниях), из верхнечелюстной пазухи, из очага инфекции от соседнего зуба (редко встречаются).

2. Ятрогенный фактор

- любое неблагоприятное или нежелательное последствие диагностических или лечебных процедур в процессе или после лечения пульпита.

3. Медикаментозный фактор

- выведение в периапикальные ткани сильнодействующих химических веществ и лекарственных препаратов

4. Травматический фактор

- в результате острой травмы зубов, когда происходит повреждение связочного аппарата при вывихе, ушибе зуба или в результате выхода продуктов распада пульпы, некротизировавшейся при разрыве или длительной ишемии сосудисто-нервного пучка

- вследствие хронической травмы зубов, что наблюдается при избыточной нагрузке на ткани периодонта во время ортодонтического лечения, аномалиях окклюзии с образованием травматического узла.

Неинфекционные факторы имеют значение только для начальных стадий процесса. В дальнейшем течении воспалительного процесса ведущее значение имеют присутствующие в очаге поражения различные виды бактериальной микрофлоры,

Патогенез.

Воспаление в периодонте наиболее часто возникает как осложнение пульпита, обусловлено поступлением инфекционно-токсического содержимого корневых каналов, главным образом эндотоксинов через верхушечное отверстие. При инфекционной природе периодонтита микроорганизмы, продукты их жизнедеятельности, токсины поступают в ткани периодонта, где вызывают местную воспалительную реакцию.

В ответ происходит скопление нейтрофилов, лимфоцитов, макрофагов и других клеток в очаге воспаления, дегрануляция тучных клеток, образование биологически активных веществ, усиление проницаемости сосудистой стенки. Развитие процессов экссудации и

инфильтрации, изменение местной микроциркуляции приводит к нарушению функции периодонта зуба

Дальнейшее развитие процесса зависит от состояния иммунных механизмов. При выраженной защитной реакции процесс локализуется у верхушки корня и приобретает хроническое течение. Если же защитные механизмы ослаблены, то развивается острое диффузное воспаление. В силу того, что структуры костной ткани не изменены и отток экссудата затруднен, эта стадия характеризуется полнокровием кровеносных сосудов, утолщением периодонта за счет воспалительного отека набухания и разволокнения фиброзных волокон и незначительной клеточной инфильтрацией лимфоцитами и лейкоцитами. Далее воспалительный процесс распространяется на костную ткань, вызывая интоксикацию организма, либо переходит в хронический воспалительный процесс. При фиброзной форме апикального периодонтита отмечается уменьшение числа клеточных элементов и увеличение грубоволокнистой фиброзной ткани. В отдельных участках периодонта наблюдаются воспалительные мелко-очаговые инфильтраты и склероз сосудов.

Хронический апикальный периодонтит- гранулема характеризуется отграниченным от окружающей кости периферической фиброзной капсулой участка воспаления, волокна которой непосредственно переходят в ткань периодонта.

При периапикальном абсцессе без свища /со свищем происходит замещение апикального участка периодонта грануляционной тканью, деструкцией, разрушением околоверхушечных тканей с рассасыванием остеокластами не только компактной пластинки альвеолы, но и цемента, а в отдельных случаях и дентина корня зуба. Соединительнотканной оболочки отграничивающей абсцесс от окружающих тканей нет. Со временем грануляции прорастают в костномозговые пространства челюсти, образуя свищи с гнойным отделяемым, которые чаще всего открываются на слизистой полости рта в области проекции верхушек корней. [1,5, 10].

5.3 Эпидемиология

Распространённость периодонтитов у пациентов в возрасте 18 лет— 45% и среднее число поражённых зубов на одного обследованного 1,12 соответственно. В возрастной группе 35–44 лет утрата зубов составляет 42% от общего значения КПУ, а у лиц в возрасте 65 лет и старше достигает 78%. В среднем у пациентов 16–64 лет на одного человека приходится 3,46 удалённых зубов, а с заболеваниями периодонта среднее число потерянных зубов у одного

обследованного достигает — 5,57; в том числе 2,61 зуба, ранее подвергнутых эндодонтическому лечению. [1,5, 10,27].

5.4 Кодирование по МКБ 10

Международная классификация стоматологических болезней

МКБ-10

K04.4 Острый апикальный периодонтит пульпарного происхождения

K04.5 Хронический апикальный периодонтит (апикальная гранулема)

K04.6 Периапикальный абсцесс со свищем

K04.7 Периапикальный абсцесс без свища

K04.8 Корневая киста (киста апикальная (периодонтальная) и периапикальная)

K04.80 Апикальная и боковая

K04.81 Остаточная

K04.82 Воспалительная парадентальная

K04.89 Корневая киста неуточненная

K04.9 Другие неуточненные болезни пульпы и периапикальных тканей

5.5 Классификация

По локализации процесса:

- верхушечный (апикальный)

- маргинальный (краевой)

По клиническому течению:

острый периодонтит

хронический периодонтит

По патоморфологическим признакам:

- фиброзный

- гранулирующий

- гранулематозный

хронический периодонтит в стадии обострения

5.6 Клиническая картина

5.6.1 Острый периодонтит

Острый периодонтит характеризуется прогрессирующим воспалением околоверхушечных тканей с нарастающими симптомами интоксикации. В начале развития боль постоянная, нерезко выраженная ноющая. Она локализована в области причинного зуба, который чувствителен при накусывании. В дальнейшем при развитии стадии экссудации сопровождается интенсивными пульсирующими самопроизвольными болями в зубе, иррадирующими по ходу ветвей тройничного нерва (в ухо, висок, глаз). Больной жалуется на чувство «выросшего» зуба, болезненность даже при легком прикосновении к зубу, подвижность. Ухудшается общее состояние, появляется головная боль. Общее состояние пациента ухудшается на 2–3 сутки болезни, слабость, повышение температуры тела, бледность кожных покровов, отсутствие аппетита, нарушение сна). Мучительная боль может держаться от 2–3 суток до 2-х недель.

Зуб имеет кариозную полость или постоянную пломбу, при травматическом характере повреждения тканей периодонта - зуб может быть интактен.

В начале заболевания зондирование области кариозного поражения безболезненно. Реакция на перкуссию выражена незначительно. Слизистая оболочка десны и переходной складки в области зубочелюстного сегмента без воспалительных изменений или гиперемирована, отечна, при пальпации возможна болезненность. Регионарные лимфатические узлы могут быть незначительно увеличены и слабо болезненны, ЭОД свыше 100 мкА. При рентгенологическом исследовании, как правило, не наблюдают изменений в периодонте. При прогрессировании процесса в периодонте боль становится интенсивной пульсирующей, иррадирующей по ходу ветвей тройничного нерва. Больной жалуется на чувство «выросшего» зуба, болезненность даже при легком прикосновении к зубу, подвижность. Регионарные лимфатические узлы увеличенные, болезненные при пальпации, подвижные. Вокруг больного зуба появляется коллатеральный отек десны. Пальпация болезненна. Показатели ЭОД > 100 мкА., На рентгенограмме

В стадию экссудации, через 4–7 суток, изменения характеризуются утратой четкости рисунка губчатого вещества в результате воспалительной инфильтрации костного мозга.

5.6.2 Хронический периодонтит

Основные симптомы:

- зуб: кариозная полость/ пломба / интактный
- зондирование кариозной полости безболезненно

- наличие/отсутствие сообщения с полостью зуба
- изменение цвета коронки зуба
- ЭОД > 100 мкА.
- на рентгенограмме изменения в периапикальных тканях

Хронический апикальный периодонтит (фиброзный процесс)

Протекает бессимптомно. Жалоб обычно больной не предъявляет, перкуссия зуба безболезненна. Изменения на десне соответственно больному зубу отсутствуют. ЭОД > 100 мкА. Диагноз ставится на основании рентгенологического исследования: деформация периодонтальной щели в виде ее расширения у верхушки корня. При этом деформация периодонтальной щели обычно не сопровождается разрушением (резорбцией) костной стенки альвеолы, а также цемента корня зуба, кортикальная пластинка прослеживается на всем протяжении.

Возникает как исход острого периодонтита и в результате лечения других форм хронического периодонтита, может быть исходом ранее леченного пульпита, а также в результате перегрузки при утрате большого числа зубов или травматической окклюзии.

Хронический апикальный периодонтит (апикальная гранулёма)

В большинстве случаев клинически не проявляется, за исключением периодов обострения воспалительного процесса. Является более стабильной и наименее активной формой, ЭОД > 100 мкА. Перкуссия и пальпация околоверхушечных тканей может быть слабо болезненна. Диагноз ставится на основании рентгенологического исследования: небольшого очага разрежения костной ткани с отчетливо отграниченными краями округлой или овальной формы размером около 0,5 см.

Периапикальный абсцесс без свища /со свищем

Может протекать бессимптомно, или с незначительными клиническими проявлениями в период ремиссии: слабые, неприятные болевые ощущения в виде чувства тяжести, распираания, неловкости, может быть незначительная болезненность при накусывании на больной зуб. Болевые ощущения периодически повторяются и могут сопровождаться появлением свища на слизистой оболочке рта, иногда зуб болит довольно сильно, но с отделением гноя из свищевого хода, боль проходит. На слизистой оболочке полости рта в

области причинного зуба, может быть гиперемия, отечность десны, наличие свищевого хода . При пальпации - из свищевого хода может появиться гнойное отделяемое, определяется симптом вазопореза, неприятные или болевые ощущения . Свищевой ход может открываться как в полости рта , так и во вне. Перкуссия может вызывать чувствительность, особенно при сравнении со здоровыми зубами.

Регионарные лимфатические узлы увеличены и болезненны.

Периапикальный абсцесс (обострение)

При обострении деструктивного околоверхушечного очага воспаления клиническая картина может быть схожа с таковой при остром периодонтите. Боль острая постоянная в области пораженного зуба с иррадиацией по ходу ветви тройничного нерва, прикосновение к зубу болезненно, подвижность зуба. Слизистая оболочка соответственно пораженному зубу гиперемирована и отечна, переходная складка сглажена. При пальпации определяют инфильтрат по переходной складке, симптом вазопареза, иногда отмечают дефект костной стенки в проекции верхушки корня пораженного зуба. Абсцедирование может привести к разрушению компактной пластинки кости и появлению гноя под надкостницей, что трактуют как периостит челюсти (субпериостальный абсцесс). Перкуссия зуба резко болезненна.

Лимфатические узлы обычно увеличены и болезненны. Общее самочувствие : недомогание, головная боль, плохой сон, повышение температуры тела. В общем анализе крови наблюдают лейкоцитоз, повышение СОЭ.

Хронический периодонтит характеризует длительное и торпидное течение на фоне иммунологического сдвига с развитием у пациентов хронической эндогенной интоксикации. [1, 5, 9, 14,26,].

VI. Диагностика заболевания или состояния (группы заболеваний или состояний), медицинские показания и противопоказания к применению методов диагностики.

Главная задача при диагностике заключается в выявлении клинических и рентгенологических признаков периодонтита, определении формы клинического течения патологического процесса, степени тяжести, длительности течения, групповой принадлежности зуба, особенностей анатомического строения корней .

В процессе обследования необходимо также выявлять факторы, которые препятствуют немедленному началу лечения.

Таковыми факторами являются:

- сопутствующие заболевания, отягощающие лечение;
- ранее проведенное лечение
- наличие непереносимости лекарственных препаратов и материалов, используемых на данном этапе лечения;
- острые воспалительные заболевания органов и тканей ротовой полости;
- угрожающее жизни острое состояние/заболевание или обострение хронического заболевания, развившееся менее чем за 6 месяцев до момента обращения за данной стоматологической помощью;
- заболевания тканей пародонта в стадии обострения;
- неудовлетворительное гигиеническое состояние полости рта;
- отказ от лечения.

6.1 Жалобы и анамнез

Необходимо выяснить:

6.1.1. Жалобы на данный момент и в анамнезе. Выявляют жалобы на боли и дискомфорт в области конкретного зуба, характер и длительность болей, изменение внешнего вида зуба, сроки появления жалоб.

6.1.2. Данные анамнеза:

При сборе анамнеза выясняют наличие или отсутствие жалоб, аллергический анамнез, наличие соматических заболеваний. Уточняют сроки последнего посещения стоматолога.

Целенаправленно выявляют жалобы на боли и дискомфорт в области конкретного зуба, их характер, продолжительность, уточняют время появления симптомов, связь с сопутствующим заболеванием, ранее проводимое лечение и его эффективность.

6.1.3. Визуальное исследование, внешний осмотр челюстно-лицевой области, осмотр рта с помощью дополнительных инструментов.

При внешнем осмотре оценивают форму лица, выявляют наличие отека или других патологических изменений.

Необходимо проводить пальпацию лимфатических узлов головы и шеи, который проводят бимануально и билатерально, сравнивая правую и левую половины лица и шеи.

Пальпация лимфатических узлов позволяет получить информацию о наличии воспалительного, инфекционного или онкологического процесса.

При осмотре рта оценивают состояние зубных рядов, слизистой оболочки рта, ее цвет, увлажненность, наличие патологических изменений. [1, 5, 9,10, 14].

6.2 Физикальное обследование

Медицинские услуги для физикального обследования в соответствии с номенклатурой медицинских услуг представлены в Приложении Г (табл. 1).

При физикальном обследовании устанавливается локализация кариозной полости, степень разрушения коронковой части зуба, сообщение с полостью зуба, состояние пульпы и периапикальных тканей.

Осмотр зубов проводят в определенном порядке, начиная с зубов первого квадранта и заканчивая четвертым. Обследованию подлежат все зубы, начинают осмотр с правых верхних моляров и заканчивают правыми нижними молярами. Проводят перкуссию, определение подвижности зуба, пальпацию тканей пародонта. Определяют наличие/отсутствие реакции на температурные раздражители.

При осмотре определяют и оценивают:

- состояние зубных рядов, определяя интенсивность кариеса (наличие пломб, качество их прилегания, наличие дефектов твердых тканей зубов, количество удаленных зубов);
- наличие изменений слизистой оболочки рта соответственно каждому зубу –отечность, пастозность, гиперемия, наличие свищевого хода.
- патологическую подвижность зуба и ее степень
- проведение вертикальной и горизонтальной перкуссии

Целенаправленно выявляют:

- неадекватное психоэмоциональное состояние пациента перед лечением;

- острые поражения слизистой оболочки рта и красной каймы губ;
- острые воспалительные заболевания органов и тканей рта;
- заболевания тканей пародонта;
- неудовлетворительное гигиеническое состояние рта;
- отказ от лечения.

[1, 5, 9,10, 14].

6.3 Лабораторная диагностика

Медицинские услуги для лабораторной диагностики в соответствии с номенклатурой медицинских услуг представлены в Приложении Г (табл. 2).

6.3.1 Методы лучевой диагностики

Рентгенологическое исследование рекомендуется для определения состояния твердых тканей зуба, глубины очага деминерализации, наличия сообщения кариозной полости с полостью зуба, степени формирования корней, состояния костной ткани в апикальной области корня зуба, периапикальных тканей.

Учитывая, что клиническая картина хронического периодонтита может отсутствовать или быть незначительно выраженной, для постановки диагноза и дифференциальной диагностики обязательно проведение рентгенографии.

Рентгенологическое исследование позволяет выявить:

- изменение плотности костной ткани, рисунок, наличие очагов деструкции или признаков продуктивного процесса, разрежение костной ткани, его размер, четкость контура, распространенность в сторону соседних зубов, присутствие кисты, ее размер, положение .

- переломы корня зуба; определить количество корней, направленность, проходимость корневых каналов;

- патологическую резорбцию корней, степень выраженности процесса,

- направление, источник свищевого хода (при введении в него контрастного вещества)

- с введенным в корневой канал эндодонтическим файлом определить рабочую длину; проконтролировать качество лечения корневых каналов,

-определить эффективность ранее проведенного лечения кариеса и пульпита.

[1, 5, 9, 15,16,17,19]

Уровень убедительности В (уровень достоверности доказательств – 2)

Комментарии: При различных формах периодонтита рентгенологическая картина отличается. При остром периодонтите патологических изменений в периодонте и костной ткани, окружающей зуб не выявляется. Возможно расширение периодонтальной щели за счет скопления значительного количества экссудата. При апикальном хроническом (фиброзном) периодонтите на рентгенограмме определяется расширение периодонтальной щели, при апикальном хроническом периодонтите -гранулема на рентгенограмме выявляется очаг разряжения костной ткани округлой формы с четкими контурами. Вокруг гранулемы костная ткань чаще не изменена, по периферии при длительно протекающем процессе может выявляться зона плотной ткани.

При рентгенологическом исследовании в случае периапикального абсцесса со свищем/без свища выявляется нарушение целостности кортикальной пластинки, деструкция периодонтальной щели, выявляется очаг разряжения костной ткани с нечеткими контурами различной конфигурации и размера. Очаг резорбции располагается чаще в области верхушки корня. В некоторых случаях на рентгенограмме определяется патологическая резорбция корней различной степени.

Внутриротовая цифровая радиовизиография

Преимуществами внутриротовой цифровой радиовизиографии являются более четкие и детализированные изображения, чем традиционные пленочные рентгеновские снимки повышение информативности результатов исследования, снижение лучевой нагрузки на пациента, возможность выполнения денситометрического анализа.

Комментарии: При периодонтите для определения степени деструкции костной ткани в патологическом очаге и с целью оценки эффективности проведенных лечебных мероприятий возможно использование денситометрии. Данный метод является безопасной

неинвазивной диагностической манипуляцией. Денситометрия позволяет достоверно определить степень минерализации костной ткани. При периодонтите отмечается значительное снижение оптической плотности в очаге деструкции, что свидетельствует о значительном снижении минеральной насыщенности в периапикальной области. Денситометрия необходима для визуализации и получения информации об оптической плотности тканей в периапикальной области в очаге деструкции у пациентов с хроническим апикальным периодонтитом[1, 5, 9, 15,16,17,19].

Уровень убедительности В (уровень достоверности доказательств – 2)

Методы компьютерной лучевой диагностики Данный вид исследования помогает более детально изучить анатомические особенности и деструктивные изменения в периапикальных тканях [[1, 5, 9, 15,16,17,19].

Уровень убедительности В (уровень достоверности доказательств – 2)

Комментарии. Применение данного метода позволяет получить 3D объёмное изображение и отображать его без проекционных искажений, предоставляют более детальную картину ее анатомического строения зубочелюстной системы, позволяют выявить дополнительные каналы корня зуба, и оценить качество пломбирования корневых каналов.

6.4 Инструментальная диагностика

6.4.1. Зондирование. Исследование кариозных полостей с использованием стоматологического зонда рекомендуется для определения глубины и состояния дна кариозной полости во всех его участках (плотности, крепитации), болезненности, наличия сообщения с полостью зуба. [1, 5, 9, 10,14].

Уровень убедительности В (уровень достоверности доказательств – 2)

Комментарии. Зондирование кариозной полости при периодонтите безболезненно. Зондом определяют плотность твердых тканей, оценивают текстуру и степень однородности поверхности, наличие сообщения с полостью зуба. В случае острого

воспалительного процесса болезненность во время зондирования может возникать в результате давления инструмента во время проведения диагностики.

6.4.2. Перкуссия. Проводится вертикальная и горизонтальная перкуссия. При периодонтите перкуссия болезненна в разной степени, зависящей от формы и стадии воспалительного процесса. [1, 5, 9, 10,14].

Уровень убедительности В (уровень достоверности доказательств – 2)

6.5. Иные диагностические исследования

6.5.1. Термодиагностика зуба.

Анализируют анамнестические данные, полученные от пациента с целью уточнения диагноза. Рекомендуется для выявления болевой реакции, определения жизнеспособности пульпы и уточнения диагноза. При периодонтите результат исследования отрицательный. [1, 5, 9, 10,14].

Уровень убедительности В (уровень достоверности доказательств – 2)

Комментарии. *Для проведения теста, после предварительного ознакомления с порядком процедуры, используют направленную слабую струю воды или воздуха на исследуемый зуб в течение 10-15 сек. В норме колебания температуры в границах от 17-22 до 50-52°C (индифферентная зона) не вызывают болевой реакции зуба. При возникновении заболевания пульпы границы индифферентной зоны сужаются и возникает болевая реакция на воду комнатной температуры (18-22°C) или же теплую (45-50°C).*

Для проведения холодной пробы возможно применение сухого льда или хлорэтана (спрей t -26, 2), который прикладывается к поверхности зуба на ватном шарике около 5 мм в диаметре.

6.5.2. Метод электроодонтометрии (ЭОМ) рекомендован при периодонтите для уточнения диагноза и получения более полных данных о состоянии пульпы. Метод основан на измерении электровозбудимости пульпы. Применяют в случаях бессимптомного течения хронического пульпита в постоянных зубах, для дифференциальной диагностики болезней

пульпы и периодонта. Электроодонтодиагностика получила большое распространение, т.к. сила тока легко дозируется, а неоднократное исследование не вызывает повреждений.

При сравнении с другими данными способствует установлению окончательного уточненного диагноза. [1, 5, 9, 14,18].

Уровень убедительности В (уровень достоверности доказательств – 1)

Комментарии. При периодонтите показатели электроодонтометрии более 100 мкА, что говорит о гибели пульпы зуба. При остром периодонтите, возникшем в результате острой травмы зуба, повышение цифр ЭОД иногда носит временный характер (в течение 2-3 недель электровозбудимость может восстановиться).

VII. Лечение, включая медикаментозную и немедикаментозную терапии, диетотерапию, обезболивание, медицинские показания и противопоказания к применению методов лечения.

Медицинские услуги для оперативного лечения в соответствии с номенклатурой медицинских услуг представлены в Приложении Г2

Принципы лечения периодонтита постоянных зубов со сформированными корнями предусматривают одновременное решение нескольких задач:

- устранение факторов, обуславливающих развитие воспалительного процесса в тканях периодонта.
- предупреждение дальнейшего распространения процесса на окружающую костную ткань и соседние анатомические области;
- предупреждение развития зубочелюстных аномалий, связанных с ранней потерей зуба
- сохранение и восстановление анатомической формы пораженного зуба и функциональной способности всей зубочелюстной системы;
- устранение очагов аутосенсбилизации организма, бактеремии.
- повышение качества жизни пациентов

На выбор тактики лечения оказывают влияние следующие факторы:

- анатомическое строение зуба (значительно изогнутые или атипичные по строению корни представляют значительную проблему)

- патологические состояния (выраженная облитерация каналов, внутренняя или наружная резорбция корневых каналов, горизонтальные и вертикальные переломы и трещины корней)
- последствия проведенного ранее вмешательства в данном зубе
- изоляция, доступ и возможность выполнения манипуляций (возможность качественно изолировать рабочее поле, степень открывания рта пациентом, сопутствующая патология);
- функциональная ценность зуба;
- возможность последующего восстановления анатомической формы коронковой части зуба
- состояние пародонта.

Показания: Острые и хронические периодонтиты однокорневых и многокорневых зубов, не подвергавшихся ранее эндодонтическому лечению или требующие повторного лечения.

Противопоказания:

- Периодонтиты при наличии выраженных изменений в периапикальных тканях;
- Периодонтиты при неэффективном консервативном лечении (зубы, не выдерживающие герметизма);
- Периодонтиты с подвижностью 2-4 степени при выраженной атрофии альвеолярной дуги челюсти на уровне причинного зуба;
- Периодонтиты, при которых периапикальный очаг воспаления связан с зубодесневым карманом при частых обострениях процесса;
- Периодонтиты, когда не исключена связь одонтогенного очага воспаления с септическим состоянием больного, аутоаллергическим и «очаговообусловленными» заболеваниями;
- Околокорневые кисты при вовлечении в процесс корней нескольких зубов;
- Периодонтиты в зубах с перфорацией или трещиной корня или дна полости зуба в области фуркации при частых обострениях процесса.
- Разрушение коронковой части зуба, не позволяющее выполнить изоляцию зуба или его последующее восстановление и функциональное использование.

Лечение периодонтита целесообразно (при отсутствии противопоказаний) проводить с использованием аппликационной, инфильтрационной и/или проводниковой анестезии для контроля болевого симптома на этапах лечения; наркоза (по показаниям) .

Бензокаин (20% р-р в форме геля) (АХТ- N01BA05) для проведения аппликационной анестезии перед инфильтрационной / проводниковой анестезией. Противопоказан при наличии гиперчувствительности к препарату.

Артикаина гидрохлорид (4% р-р с вазоконстриктором 1:100 000 / 1:200 000 1,7 ml) (АХТ -N01BB08/ N01BB58) для проведения инфильтрационной / проводниковой анестезии.

Лидокаина гидрохлорид (2% (40 мг/2 мл) (АТХ-С01BB01) для проведения инфильтрационной / проводниковой анестезии.

Противопоказания: индивидуальная непереносимость, декомпенсированная сердечная недостаточность, глаукома, бронхиальная астма, синдром Адамса-Стокса, тахиаритмия, сахарный диабет, повышенная чувствительность к сульфитам, у пациентов, применяющих неселективные бета-блокаторы и антидепрессанты, - рекомендуется использовать местные анестетики на основе мепивакаина.

или

Мепивакаина гидрохлорид (2% р-р, 1,7 ml) (АХТ -N01BB03) для проведения инфильтрационной / проводниковой анестезии у пациентов с наличием системных противопоказаний к применению артикаина гидрохлорида.

Выбор метода лечения периодонтита зависит от клинических проявлений, диагноза, эффективности ранее проведенного эндодонтического лечения, анатомического строения корней, в диапазоне от динамического наблюдения до удаления зуба [1, 5, 9, 12, 13].

7.1 Лечение периодонтита постоянных зубов в острой фазе

Лечение острого и обострения хронического периодонтита постоянных зубов направлено на снятие симптомов воспалительного процесса. С этой целью проводится удаление содержимого корневого канала, создание оттока и эвакуация экссудата из периапикальных тканей, введения в корневых канал лекарственных препаратов, подавляющих острый воспалительных процесс в тканях периодонта. [1, 5, 9, 26].

Уровень убедительности В (уровень достоверности доказательств – 2)

Комментарий. При медикаментозных причинах развития острого периодонтита, возникшего в результате временной или количественной передозировки в полости зуба и корневых каналах токсических веществ. необходимо удалить коронковую и корневую пульпу и обработать корневой канал препаратами, полностью нейтрализующим или ослабляющим их действие. Возможно оставление их на бумажном штифте под временной пломбой. Во второе посещение проводят медикаментозную обработку каналов и при отсутствии жалоб каналы высушивают и пломбируют до верхушечного отверстия.

При лечении острого апикального периодонтита инфекционного генеза в условиях изоляции рабочего поля (желательно использование системы кофердам), препарируют кариозную полость, вскрывают и раскрывают полость зуба и устья корневых каналов, что может сопровождаться выделением серозно-кровянистого или гнойного экссудата. Проводится механическая и медикаментозная обработка (раствором гипохлорита натрия 3–3,5% АХТ [D08AX07](#)) до прекращения экссудации. Каналы временно заполняют препаратами с гидроксидом кальция на 7–14 дней, коронковую полость пломбируют СИЦ, что предотвращает повторное инфицирование канала и увеличивают успех консервативного лечения.

**Если дренирование канала корня продолжается более 20–30 мин, при наличии болей и продолжении выделения экссудата, канал может быть оставлен открытым до 24–48 ч. Далее проводится повторная механическая и медикаментозная обработка (раствором гипохлорита натрия 3–3,5% АХТ [D08AX07](#)) до прекращения экссудации. Каналы временно заполняют препаратами с гидроксидом кальция на 7–14 дней, коронковую полость пломбируют СИЦ или другими пломбировочными материалами, способными создать герметичную повязку.*

В следующее посещение после полного стихания симптомов воспаления проводится повторная механическая и медикаментозная обработка корневых каналов, высушивание и пломбирование корневых каналов до верхушечного отверстия(апикального сужения) с проведением рентгенологического контроля качества пломбирования, восстановление анатомической формы зуба.*

** в случае резорбции верхушки корня корневой канал препарируют, ориентируясь на данные апекс-локатора, при необходимости, на данные внутривитальной прицельной рентгенограммы с инструментом, расширение апекса должно обеспечить полное удаление инфицированной дентина и обеспечить апикальный упор. В случае чрезмерно большого апикального отверстия (более 60-70 размера), следует использовать кальций силикатные цементы (типа МТА) для создания апикальной пробки. В следующее посещение продолжить или завершить лечение.*

При наличии явлений интоксикации организма пациенту назначают антигистаминные препараты, антибиотики широкого спектра действия или сульфаниламидные препараты, нестероидные противовоспалительные средства в общепринятых дозах.

При необходимости используют физиотерапевтические методы.

Диспансерное наблюдение 1 раз в 3,6,12 месяцев с применением методов лучевой диагностики.

При невозможности проведения консервативного лечения показано удаление зуба

7.2 Лечение хронического апикального периодонтита. Гранулемы.

Выбор метода лечения хронического периодонтита должен определяться клинической картиной и рентгенологическими данными локального процесса, характером поражения других зубов, состоянием иммунитета и особенностями сопутствующих заболеваний. [1, 5, 9, 26]

Уровень убедительности В (уровень достоверности доказательств – 2)

Комментарий

Однокорневые или многокорневые зубы с хорошо доступными для обработки корневыми каналами лечение может проводиться в одно или два посещения. Проводят полное удаление всех размягченных деминерализованных тканей, дефектных реставраций. После проведения механической и медикаментозной обработки корневого канала, проводят его высушивание и пломбирование.

Узкие или частично облитерированные каналы расширяют механическим способом или сочетают механическое расширение с химическим. (ЭДТА ММН).

7.3 Лечение периапикального абсцесса

При апикальном абсцессе в стадии экссудации лечение сходно с таковым при остром течении процесса. [1, 5, 9, 26]

Уровень убедительности В (уровень достоверности доказательств – 2)

Комментарий.

В первое посещение лечение направлено на создание оттока экссудата через корневой канал или проведение разреза десны над очагом поражения (по показаниям), назначение общего лечения. После стихания острых воспалительных явлений проводят лечение хронического апикального периодонтита производят в одно, два или три посещения с промежуточным временным пломбированием корневых каналов пастами с гидроксидом кальция. В последнее посещение корневые каналы повторно обрабатывают механически и медикаментозно, высушивают, пломбируют, проводят рентгенологический контроль, восстанавливают анатомическую форму зуба.

7.4 Оперативное (хирургическое) лечение

Медицинские услуги для оперативного лечения в соответствии с номенклатурой медицинских услуг представлены в Приложении Г 3.

Зубосохраняющее оперативное лечение острого и хронических периодонтитов применяют при патологических процессах в зубах и околозубных тканях, не подлежащих или не поддающихся терапевтическому лечению. Хирургические вмешательства позволяют сохранить весь зуб или часть его, создать условия для функционирования зуба. Выделяют следующие методы хирургического лечения периодонтитов: резекцию верхушки корня, гемисекцию и ампутацию корня, коронорадикулярную сепарацию. На первом этапе проведения этих методов во всех каналах зуба обязательно осуществляют эндодонтическое лечение, а затем хирургическое вмешательство на корнях. Решение о применении операции удаления зуба принимают при невозможности его лечения и/или невозможности его функционального использования в зубочелюстной системе. [1, 5, 7, 9, 12,14, 28].

Уровень убедительности В (уровень достоверности доказательств – 2)

Комментарий

Операция резекции верхушки корня выполняется с целью предупреждения развития осложнений воспалительного характера при невозможности полноценного эндодонтического лечения (искривление, фуркация в области верхушки корня, отлом инструмента, выведение гуттаперчи и т.п.). На таких зубах очень велика вероятность развития хронического воспалительного процесса, особенно на гуттаперче, в том числе грибковых воспалительных процессов.

Гемисекция, коронорадикулярная сепарация, премоляризация обычно выполняются амбулаторно на молярах нижней челюсти при возможности сохранить зуб или его часть без очага воспаления для использования в качестве промежуточной опоры мостовидной конструкции либо для сохранения целостности зубного ряда.

3.3 Иное лечение

Физиотерапевтические методы: внутриканальное УВЧ, йонофорез (электрофорез) корневых каналов, фонофорез, лазерное воздействие) применяются самостоятельно или используют как составляющую комплексной терапии для купирования отека, болевого или воспалительного синдрома, ликвидации очага воспаления и ускорение регенерации костной ткани при лечении острого и хронического периодонтита в стадии обострения. [1, 5, 9, 14,26,29].

Уровень убедительности С (уровень достоверности доказательств – 3)

Несвоевременное лечение периодонтита приводит к развитию патологических процессов и как следствие к удалению зубов, что в свою очередь обуславливает возникновение вторичных деформаций зубных рядов и патологии височно-нижнечелюстного сустава. Болезни периодонта непосредственным образом влияют на здоровье и качество жизни пациента.

VIII. Медицинская реабилитация и санаторно-курортное лечение, медицинские показания и противопоказания к применению методов медицинской реабилитации, в том числе основанных на использовании природных лечебных факторов

После удаления зуба при необходимости проводится протезирование.

Комментарии Протезирование осуществляется с целью профилактики зубо-челюстных аномалий, устранения косметических дефектов переднего отдела зубного ряда и обеспечения полноценного функционирования зубочелюстной системы. Целью протезирования образовавшегося дефекта зубного ряда и ортодонтического лечения в детском и подростковом возрасте является обеспечение физиологического контакта между зубами верхней и нижней челюсти, а также здоровое и устойчивое функционирование зубочелюстной системы во взрослом возрасте.

IX. Профилактика и диспансерное наблюдение, медицинские показания и противопоказания к применению методов профилактики.

Профилактика основана на санации полости рта, своевременном и правильном лечении патологических одонтогенных очагов, функциональной разгрузке зубов при помощи ортопедических методов лечения, а также на проведении гигиенических и общеоздоровительных мероприятий.

Заболевания апикального периодонта зубов относится к хроническим воспалительным заболеваниям, поэтому пациенты должны находиться под постоянным диспансерным наблюдением врача. [1, 5, 9, 14].

Уровень убедительности В (уровень достоверности доказательств – 2)

Комментарии. Рекомендовано проведение профилактических осмотров 1 раз в 6-12 месяцев с обязательным рентгенологическим контролем зуба 1 раз в год. В случае

сохранения периапикальных изменений возможно продлить период наблюдения до 3-4 лет с рентгенологическим контролем 1 раз в год. При появлении клинических и рентгенологических признаков возобновления воспалительного процесса требуется повторное эндодонтическое вмешательство.

X. Организация медицинской помощи

Вид медицинской помощи: первичная медико-санитарная помощь.

Условия оказания медицинской помощи: амбулаторно.

По показаниям возможно лечение в условиях анестезиологического пособия.

XI. Дополнительная информация (в том числе факторы, влияющие на исход заболевания или состояния).

Зубы с хроническими формами периодонтита представляют собой очаги хронической инфекции. Сроки восстановления костной ткани у больных имеют прямую зависимость от возраста пациентов и характера сопутствующего заболевания.

Ортопедическое лечение возможно через 2 недели после эндодонтического при отсутствии клинических проявлений. Выведение незначительного количества пломбировочного материала за верхушку зуба может приводить к незначительным постпломбировочным болям, которые со временем (обычно в течение двух недель проходят), а материал рассасывается и при последующих рентгенологических диспансерных обследованиях в периапикальной области не определяются.

Несвоевременное лечение периодонтита приводит к развитию патологических процессов и как следствие к утрате зубов, что в свою очередь обуславливает возникновение вторичных деформаций зубных рядов и патологии височно-нижнечелюстного сустава. Болезни периодонта непосредственным образом влияют на здоровье и качество жизни пациента

XII. Критерии оценки качества медицинской помощи.

Группа заболеваний или состояний: **Периодонтит зуба**
Код/коды по МКБ-10 K04.4-K04.7

Нозологические формы: Острый апикальный периодонтит. Хронический апикальный периодонтит. Гранулема. Периапикальный абсцесс со свищем. Периапикальный абсцесс без свища.

Вид медицинской помощи: первичная медико-санитарная помощь

Условия оказания медицинской помощи: амбулаторно, в условиях стационара (по показаниям).

№	Критерии качества	Уровень достоверности доказательств	Уровень убедительности рекомендаций	Оценка выполнения	
1.	Событийные (смысловые, содержательные, процессные) критерии качества				
1.1	Проводилось ли при постановке диагноза:				
	сбор анамнеза, выявление причинных факторов заболевания	2	Б	Да <input type="checkbox"/>	Нет <input type="checkbox"/>
	осмотр полости рта	2	В	Да <input type="checkbox"/>	Нет <input type="checkbox"/>
	определение жизнеспособности пульпы	2	В	Да <input type="checkbox"/>	Нет <input type="checkbox"/>
	определение подвижности зуба	2	Б	Да <input type="checkbox"/>	Нет <input type="checkbox"/>
	перкуссия зуба	2	В		
	лучевая диагностика	1	А	Да <input type="checkbox"/>	Нет <input type="checkbox"/>
1.2	Проводилось ли в ходе лечебных мероприятий:				
	местное или общее обезболивание	2	В	Да <input type="checkbox"/>	Нет <input type="checkbox"/>
	лучевое обследование на этапах диагностики и лечения	2	В	Да <input type="checkbox"/>	Нет <input type="checkbox"/>
	удаление содержимого корневого канала	2		Да <input type="checkbox"/>	Нет <input type="checkbox"/>
	медикаментозная обработка корневого канала	2		Да <input type="checkbox"/>	Нет <input type="checkbox"/>
	инструментальная обработка корневого канала	3	Б	Да <input type="checkbox"/>	Нет <input type="checkbox"/>

	введение противовоспалительных или гидроокись кальция содержащих препаратов в корневой канал	2	Б	Да <input type="checkbox"/>	Нет <input type="checkbox"/>
	временная герметизация эндодонтического доступа	2	Б	Да <input type="checkbox"/>	Нет <input type="checkbox"/>
	назначение повторного приема	1	А	Да <input type="checkbox"/>	Нет <input type="checkbox"/>
2.	Результативные критерии качества				
	Восстановление структуры костной ткани в очаге деструкции через 9-12 мес.	1	А	Да <input type="checkbox"/>	Нет <input type="checkbox"/>
	Отсутствие патологической подвижности зуба	2	Б	Да <input type="checkbox"/>	Нет <input type="checkbox"/>
	Проведение постоянного пломбирования корневого канала (плотная obturation канала до физиологической, анатомической верхушки зуба)	2	Б	Да <input type="checkbox"/>	Нет <input type="checkbox"/>
	Наличие рентгенологического контроля оценки качества постоянного пломбирования корневого канала	2	Б	Да <input type="checkbox"/>	Нет <input type="checkbox"/>
	Восстановление анатомической и функциональной ценности зуба	1	А	Да <input type="checkbox"/>	Нет <input type="checkbox"/>
	Восстановление функции зубочелюстной системы	1	А	Да <input type="checkbox"/>	Нет <input type="checkbox"/>
	Наличие рекомендаций о необходимости профилактических осмотров 2 раза в год	1	А	Да <input type="checkbox"/>	Нет <input type="checkbox"/>
3.	Дополнительные критерии				
	Правильность и полнота заполнения медицинской документации	1	А	Да <input type="checkbox"/>	Нет <input type="checkbox"/>

ХIII. Список литературы

1. Терапевтическая стоматология : национальное руководство / под ред. О. О. Янушевича. - 3-е изд., перераб. и доп. - Москва : ГЭОТАР-Медиа, 2024 г.-1034 с.

- 2 Пропедевтика стоматологических заболеваний : учебник / О. О. Янушевич, Э. А. Базилян, А. А. Чунихин [и др.] ; под ред. О. О. Янушевича, Э. А. Базиляна. - Москва : ГЭОТАР-Медиа, 2023,-800 с.
- 3. Стоматологические заболевания: учебник / Миронова М. Л. - Москва : ГЭОТАР-Медиа, 2021.-320 с.**
4. Стоматологическое материаловедение : учебник / Э. С. Каливрадджиян, Е. А. Брагин, И. П. Рыжова [и др.]. - Москва : ГЭОТАР-Медиа, 2023.-560 с.
- 5. Терапевтическая стоматология.Национальное руководство под ред. Дмитриевой Л.А., Максимовского Ю.М. – 2021.- 888 с.**
6. Outcome of pulpotomy in permanent teeth with irreversible pulpitis: a systematic review and meta-analysis. Ather A, et al.Sci Rep. 2022 Nov 16;12(1):19664.
7. Стоматология: учебник / В.В. Афанасьев [и др.]; под ред. В.В. Афанасьева. — М.: ГЭОТАР-Медиа, 2018. — 448 с.: ил
8. Терапевтическая стоматология: учебник / Д.А. Трунин, М.А. Постников, С.Е. Чигарина [и др.]. — М.: ГЭОТАР-Медиа, 2023. — 920 с.: ил.
9. Терапевтическая стоматология: учебник / О.О. Янушевич, Ю.М. Максимовский, Л.Н. Максимовская, Л.Ю. Орехова. — 3-е изд., перераб. и доп. — М.: ГЭОТАРМедиа, 2019. — 768 с
10. Терапевтическая стоматология: учебник: в 3 ч. / под ред. О.О. Янушевича. — 2-е изд., перераб. — М.: ГЭОТАР-Медиа, 2022. — Ч. 1. Болезни зубов. — 208 с.: ил.
11. Система коффердам: базовые знания и практические навыки изоляции рабочего поля в клинической стоматологии: учебное пособие / под ред. А.В. Митрониной, Д.А. Останиной. — М.: ГЭОТАР-Медиа, 2023. — 224 с.: ил
12. Хирургия полости рта: учебник / Э.А. Базилян [и др.]; под ред. Э.А. Базиляна. — М.: ГЭОТАР-Медиа, 2019. — 640 с.: ил.
13. Безопасное обезболивание в стоматологии / С.А. Рабинович [и др.]. — М.: ГЭОТАР-Медиа, 2019. — 160 с
14. Эндодонтия: учебное пособие / Э.А. Базилян [и др.]; под ред. Э.А. Базиляна. — М.: ГЭОТАР-Медиа, 2019. — 160 с.: ил.
15. Рентгеноанатомия и рентгенодиагностика в стоматологии: учебное пособие / В.П. Трутень. — 2-е изд., перераб. и доп. — М.: ГЭОТАР-Медиа, 2020. — 256 с.: ил.

16. Лучевая диагностика: учебник / Г.Е. Труфанов [и др.]; под ред. Г.Е. Труфанова. — 3-е изд., перераб. и доп. — М.: ГЭОТАР-Медиа, 2021. — 484 с.: ил
17. Основы лучевой диагностики: учебное пособие / Д.А. Лежнев, И.В. Иванова, Е.А. Егорова [и др.]. — 2-е изд., доп. — М.: ГЭОТАР-Медиа, 2022. — 128 с.: ил
18. Электроодонтодиагностика: учебное пособие / Под ред. А.И.Николаева, Е.В.Петровой. — М.: МЕДпресс-информ, 2014. — 40 с.
19. Денисова Ю.Л., Росеник Н.И., Денисов Л.А. Методы лучевой диагностики эндопериодонтита // Доклады БГУИР. 2016. №7 (101)
20. Oral health surveys: basic methods – 5th ed. – WHO Press, WHO, 2013. – 137 p.
21. Veena DK, Jatti A, Joshi R, Deepu KS. Characterization of dental pathologies using digital panoramic X-ray images based on texture analysis. Conf Proc IEEE Eng Med Biol Soc. 2017 Jul;2017:592-595. doi: 10.1109/EMBC.2017.8036894. PubMed PMID: 29059942.
22. Савельева Н. А., Межевикина Г. С., Дмитриева М. Н. Сравнительная клиническая эффективность кальций-силикатных цементов и кальция гидроксида в витальной терапии пульпы постоянных зубов // Наука молодых (ЕпЛю .Тиуетит). 2022. Т. 10, № 4. С. 437-446.
23. Хабадзе З.С., Зорян А.В., Магай В.Е., Илюшина А.И., Магомедов О.И., Какабадзе Н.М., Абазян М.Д. Biodentine™ или MTA ProRoot™: сравнительный анализ применения в эндодонтической практике // Эндодонтия Today. 2019. Vol. 17(3). Pp. 47–54
24. Максимовский Ю.М., Митронин А.В. Терапевтическая стоматология. Кариесология и заболевания твердых тканей зубов. Эндодонтия / под ред. Ю.М.Максимовского. — М.: ГЭОТАР-Медиа, 2016. — 480 с.
25. Кузьмина Э.М. Профилактика стоматологических заболеваний. Учебное пособие. Издательство - «Тонга-Принт», 2001, 216 с.
26. Периодонтит : учеб.-метод. пособие / Е. Д. Костригина. – Пенза : Изд-во ПГУ, 2023. – 100 с
27. Петрикас А.Ж., Захарова Е.Л., Образцова Ю.Н. Эпидемиологические данные по изучению эндодонтических поражений зубов // Эндодонтия today. — 2002. — № 3–4. — С. 35–37
28. Челюстно-лицевая хирургия Национальное руководство / под ред. Кулакова А. А. - Москва : ГЭОТАР-Медиа, 2019. - 692 с.

29. Физиотерапия стоматологических заболеваний: учебное пособие / сост. Г.М. Саралинова, М.Ш. Карагулова, О.А. Калюжная. – Бишкек: Изд-во КРСУ, 2014. – 118 с
30. Структура осложнений после лечения кариеса, пульпита, периодонтита и сроки их появления / Э.А. Ахмедова: Авто-реф. дис. ... канд. мед. наук. - Ставрополь, 2011. - 13с.
31. Роль рентгенологического исследования при эндодонтическом и хирургическом лечении зубов / Н.А. Рабухина, Л.А. Григорьянц, В.А. Бадалян // Новое в стоматологии. 2001. - №6(96).-С. 39—41.
32. Цифровая и пленочная рентгенография в амбулаторной стоматологии / М.А. Чибисова. СПб., 2004. - 150с.
33. Манак Т.Н. Динамическая оценка эффективности различных протоколов эндодонтического лечения при помощи периапикального индекса. Современная стоматология. 2016;4(65):35-39.
34. Манак Т.Н. Заболевания пульпы и апикального периодонта: эпидемиология, диагностика и классификация. Медицинские новости. 2017;5(272):42-45.
35. Разумова С.Н., Браго А.С., Баракат Х., Хасханова Л.М., Брагунова Р.М. Оценка результатов эндодонтического лечения зубов. Эндодонтия Today. 2020;18(1):27-30
36. Комплексная диагностика в современной стоматологии : учебное пособие для студентов,ординаторов, врачей, ФПДО / ред. : А. В. Митронин, Д. А. Останина. - Москва :ГЭОТАР-Медиа, 2024 - 207 с. : цв. ил
- 37 Митронин А.В., Куваева М.Н., Митерева М.И., Белозерова Н. Н., Фокина Т.Ю., Юрцева Е. Д. Современные методы лечения пульпита. М.: МГМСУ, 2018, 46 с.
38. Efficacy of direct pulp capping for management of cariously exposed pulps in permanent teeth: a systematic review and meta-analysis. Cushley S, Duncan HF, Lappin MJ, Chua P, Elamin AD, Clarke M, El-Karim IA. Int Endod J. 2021 Apr;54(4):556-571.
39. L.H. Berman, K. M. Hargreaves. Cohen’s Pathways of the Pulp, 12-th ed. Elsevier Inc., 2020. 992 p.
40. M. Torabinejad, A.F. Fouad, S.Shababang. Endodontics principles and practice, 6-th ed. Elsevier Inc., 2020. 496 p.
- A. Castellucci. Endodontics. Vol. 1. Edra Publishing US LLC, 2022. 1696 p.
- 41.A. Castellucci. Endodontics. Vol. 2. Edra Publishing US LLC, 2022. 1696 p.
- J. Camilleri, Endodontic materials in clinical practice. Wiley Blackwell, 2021. 320 p.

42. V.K. Sikri. Essentials of Endodontics. 2-d ed. CBS Publishers and distributors PVT LTD, 2019. 680 p
43. M. Torabinejad, M. Sabeti. Management of endodontic complications: from diagnosis to prognosis. Quintessence Pub Co, 2023. 280 p.
- 44 .S. Tiwari, C.S. Murthy. Regenerative endodontics: a complete review. Lambert Academic Publishing, 2020. 140 p.
45. J. F. Siqueira Jr., I.N. Rocas. Treatment of endodontic infections. Quintessence Pub Co, 2022. 541 p
46. S.E. Money, H.B. Swetha, I.B. Geeta. Biofilm in endodontics. Lambert Academic Publishing, 2020. 108 p

XIV. Приложение А1. Состав рабочей группы по разработке и пересмотру клинических рекомендаций

1. Митронин Александр Валентинович, профессор терапевтической стоматологии и эндодонтии ФГБОУ ВО «Российский университет медицины» Минздрава России, профессор, доктор медицинских наук.

Конфликт интересов: отсутствует.

2. Куваева Марина Николаевна, доцент кафедры терапевтической стоматологии и эндодонтии ФГБОУ ВО «Российский университет медицины» Минздрава России» Минздрава России, кандидат медицинских наук.

Конфликт интересов: отсутствует.

3.Заблоцкая Наталья Витальевна, ассистент кафедры терапевтической стоматологии и эндодонтии ФГБОУ ВО «Российский университет медицины» Минздрава России» Минздрава России, кандидат медицинских наук.

Конфликт интересов: отсутствует.

4.Беляева Татьяна Сергеевна, ассистент кафедры терапевтической стоматологии и эндодонтии ФГБОУ ВО «Российский университет медицины» Минздрава России» Минздрава России, кандидат медицинских наук.

Конфликт интересов: отсутствует

XV. Приложение А2. Методология разработки клинических рекомендаций

Целевая аудитория данных клинических рекомендаций:

1. Врачи-стоматологи 31.05.03
2. Врачи-стоматологи общей практики 31.08.72

1. Шкала оценки уровней достоверности доказательств (УДД) для методов диагностики (диагностических вмешательств)

УДД	Расшифровка
1.	Систематические обзоры исследований с контролем референсным методом или систематический обзор рандомизированных клинических исследований с применением мета-анализа
2.	Отдельные исследования с контролем референсным методом или отдельные рандомизированные клинические исследования и систематические обзоры исследований любого дизайна, за исключением рандомизированных клинических исследований, с применением мета-анализа
3.	Исследования без последовательного контроля референсным методом или исследования с референсным методом, не являющимся независимым от исследуемого метода или нерандомизированные сравнительные исследования, в том числе когортные исследования
4.	Несравнительные исследования, описание клинического случая
5.	Имеется лишь обоснование механизма действия или мнение экспертов

2. Шкала оценки уровней достоверности доказательств (УДД) для методов профилактики, лечения, медицинской реабилитации, в том числе основанных на использовании природных лечебных факторов (профилактических, лечебных, реабилитационных вмешательств)

(в ред. Приказа Минздрава России от 23.06.2020 N 617н)

(см. текст в предыдущей редакции)

УДД	Расшифровка
1.	Систематический обзор рандомизированных клинических исследований с применением мета-анализа
2.	Отдельные рандомизированные клинические исследования и систематические обзоры исследований любого дизайна, за исключением рандомизированных клинических

	исследований, с применением мета-анализа
3.	Нерандомизированные сравнительные исследования, в том числе когортные исследования
4.	Несравнительные исследования, описание клинического случая или серии случаев, исследование "случай-контроль"
5.	Имеется лишь обоснование механизма действия вмешательства (доклинические исследования) или мнение экспертов

3. Шкала оценки уровней убедительности рекомендаций (УУР) для методов профилактики, диагностики, лечения, медицинской реабилитации, в том числе основанных на использовании природных лечебных факторов (профилактических, диагностических, лечебных, реабилитационных вмешательств)
(в ред. Приказа Минздрава России от 23.06.2020 N 617н)

(см. текст в предыдущей редакции)

УУР	Расшифровка
А	Сильная рекомендация (все рассматриваемые критерии эффективности (исходы) являются важными, все исследования имеют высокое или удовлетворительное методологическое качество, их выводы по интересующим исходам являются согласованными)
В	Условная рекомендация (не все рассматриваемые критерии эффективности (исходы) являются важными, не все исследования имеют высокое или удовлетворительное методологическое качество и/или их выводы по интересующим исходам не являются согласованными)
С	Слабая рекомендация (отсутствие доказательств надлежащего качества (все рассматриваемые критерии эффективности (исходы) являются неважными, все исследования имеют низкое методологическое качество и их выводы по интересующим исходам не являются согласованными)

Порядок обновления клинических рекомендаций

Механизм обновления клинических рекомендаций предусматривает их систематическую актуализацию – не реже чем один раз в три года или при появлении новой информации о тактике ведения пациентов с данным заболеванием. Решение об обновлении принимает МЗ РФ на основе предложений, представленных медицинскими некоммерческими профессиональными организациями. Сформированные предложения должны учитывать

результаты комплексной оценки лекарственных препаратов, медицинских изделий, а также результаты клинической апробации.

XVI. Приложение А3. Справочные материалы, включая соответствие показаний к применению и противопоказаний, способов применения и доз лекарственных препаратов, инструкции по применению лекарственного препарата

1. Порядок оказания медицинской помощи взрослому населению при стоматологических заболеваниях, утвержденный Приказом N 1496н от 7 декабря 2011 года.
2. Приказ Министерства здравоохранения РФ №203н от 10.05.2017г. «Об утверждении критериев оценки качества медицинской помощи»
- 3.

XVII. Приложение Б. Алгоритмы действий врача.

Нозологическая форма: острый апикальный периодонтит постоянного зуба, хронический апикальный периодонтит пульпарного происхождения. Гранулема, абсцесс со свищем, абсцесс без свища.

Стадия: любая

Код по МКБ-10: K04.4 – K-4.7

1. Диагностические мероприятия:

- 1.1. Сбор жалоб и анамнеза.
- 1.2. Внешний осмотр челюстно-лицевой области, пальпация регионарных лимфатических узлов.
- 1.3. Осмотр ротовой полости с помощью инструментов (зондирование, перкуссия)
- 1.4. Термодиагностика и электродиагностика.
- 1.5. Пальпация переходной складки у зуба
- 1.6. формулирование предварительного диагноза.
- 1.7. Диагностика состояния зуба с помощью методов и средств лучевой визуализации.
- 1.8. Постановка окончательного диагноза и составление плана лечения.

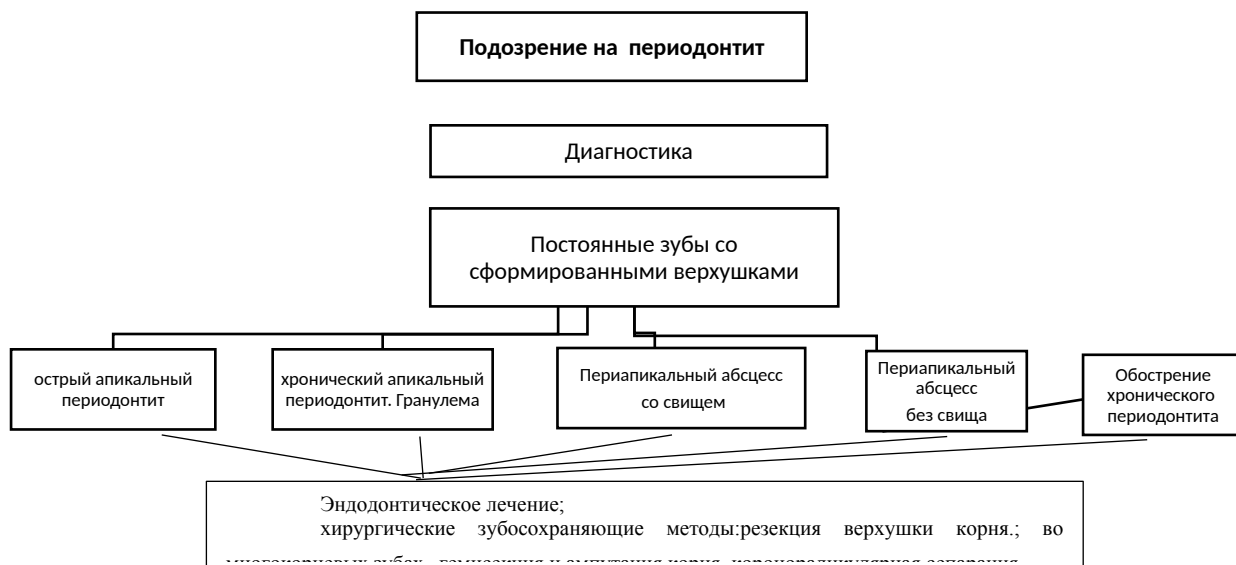
Алгоритм лечения пациентов с диагнозом периодонтит будет зависеть от нозологической формы заболевания, стадии, групповой принадлежности зуба, степени разрушенности коронки зуба и анатомического строения корней. Лечение может проводиться в одно, два, три посещения.

Лечение.

- обучение гигиене полости рта
- анестезиологическое пособие
- изоляция рабочего поля
- препарирование кариозной полости
- раскрытие полости зуба
- удаление содержимого корневого канала
- инструментальная и медикаментозная обработка корневого канала
- создание оттока экссудата.

- временное пломбирование корневого канала препаратами гидроксида кальция
- наложение временной пломбы
- удаление временной пломбы
- повторная инструментальная и медикаментозная обработка корневого канала
- пломбирование корневого канала
- анализ данных лучевого метода визуализации контроля качества obturation
- наложение изолирующей прокладки
- восстановление анатомической формы зуба
- назначение лекарственной терапии (по показаниям)
- назначение физиотерапевтических процедур (по показаниям)

*при экссудативной стадии острого апикального периодонтита, обострении хронического периодонтита, абсцессе без свища.



Приложение Б2. Выбор ортопедических конструкций для восстановления коронки зуба

Восстановление коронки зуба протетическими (ортопедическими) конструкциями показано при индексе ИРОПЗ более 0,4: изготовление вкладок (из металла, керамики, композитных материалов) – при $0,4 < \text{ИРОПЗ} < 0,6$; изготовление искусственных коронок – при $0,6 < \text{ИРОПЗ} < 0,8$, а так же показания к восстановлению зубов разными методами оценивается исходя из отсутствующих осевых стенок зуба и сохранения эффекта «обода» (минимального объема дентина стенки зуба по высоте и толщине).

XVIII. Приложение В. Информация для пациента.

- При проведении лечения периодонтита необходимо выполнять все назначения врача.
- После успешного лечения острого и обострения хронических форм периодонтита больной в течение 2–3 дней(не более 2 недель) может испытывать болезненность либо чувство неловкости при жевании
- Регресс деструктивных очагов с полным восстановлением костных структур в среднем наблюдается через 12 месяцев.
- Повторное клинико-рентгенологическое обследование проводят через 3, 6 и 12 мес. Если при обследовании через 12–48 мес больной не предъявляет жалоб, а на рентгенограмме в области верхушки корня не обнаруживают патологических изменений, то прогноз благоприятный.
- В случаях отсутствия положительной динамики при лечении апикальных гранулём (спустя 12–18 мес очаг деструкции не уменьшается), необходимо повторное эндодонтическое лечение.
- Сохранение периапикального хронического воспалительного очага может провоцировать и поддерживать хроническое септическое состояние и отягощать течение сопутствующих заболеваний.

XIX. Приложение Г1 - ГN. Шкалы оценки, вопросники и другие оценочные инструменты состояния пациента, приведенные в клинических рекомендациях.

Приложение Г1 Требования к диагностике болезней периодонта

(из Приказа Министерства здравоохранения РФ от 13 октября 2017 г. №804 н в редакции от 24.09.2020 N 1010н, (в т.ч. с изменениями от 26.10.2022) «Об утверждении номенклатуры медицинских услуг»

Таблица 1. Требования к диагностике

Код медицинской услуги	Наименование медицинской услуги
A01.07.001	Сбор анамнеза и жалоб при патологии рта
A01.07.002	Визуальное исследование при патологии рта

A01.07.003	Пальпация органов полости рта
A01.07.004	Перкуссия при патологии полости рта
A01.07.005	Внешний осмотр челюстно-лицевой области
A01.07.006	Пальпация челюстно-лицевой области
A02.07.002	Исследование кариозных полостей с использованием стоматологического зонда
A02.07.005	Термодиагностика зуба
A02.07.006	Определение прикуса
A02.07.007	Перкуссия зубов
A02.07.008	Определение степени патологической подвижности зубов
A05.07.001	Электроодонтометрия зуба
A06.07.003	Прицельная внутриротовая контактная рентгенография
A06.07.004	Одонтопантомограмма
A06.07.010	Радиовизиография челюстно-лицевой области
A06.30.002	Описание и интерпретация рентгенологических изображений
B01.065.001	Прием (осмотр, консультация) врача-стоматолога-терапевта первичный
B01.065.002	Прием (осмотр, консультация) врача-стоматолога-терапевта повторный.
B01.065.005	Диспансерный прием (осмотр, консультация) врача-стоматолога

Таблица 2. Лабораторная диагностика

A26.07.004	Бактериологическое исследование отделяемого слизистой полости рта на неспорообразующие анаэробные микроорганизмы
A26.07.005	Бактериологическое исследование абсцессов на аэробные и факультативно-анаэробные микроорганизмы

Приложение Г2 Консервативно-оперативное лечение заболеваний периодонта

(из Приказа Министерства здравоохранения РФ от 13 октября 2017 г. №804 н в редакции от 24.09.2020 N 1010н, (в т.ч. с изменениями от 26.10.2022) «Об утверждении номенклатуры медицинских услуг»

Таблица 1.

Код медицинской услуги	Наименование медицинской услуги
V01.003.004	Анестезиологическое пособие
V01.003.004.001	Местная анестезия
V01.003.004.009	Тотальная внутривенная анестезия
V01.003.004.010	Комбинированный эндотрахеальный наркоз
V01.003.004.011	Сочетанная анестезия
V01.003.004.012	Комбинированный ингаляционный наркоз (в том числе с применением ксенона)
V01.003.004.002	Проводниковая анестезия
V01.003.004.004	Аппликационная анестезия
V01.003.004.005	Инфильтрационная анестезия
отсутствует	Изоляция рабочего поля
отсутствует	Раскрытие полости зуба
A16.07.092	Трепанация зуба, искусственной коронки
A16.07.010	Удаление содержимого корневого канала
A16.07.030	Инструментальная и медикаментозная обработка корневого канала
A16.07.030.001	Инструментальная и медикаментозная обработка хорошо проходимого корневого канала
A16.07.030.002	Инструментальная и медикаментозная обработка плохо

	проходимого корневого канала
A16.07.082.001	Распломбировка корневого канала ранее леченного пастой
A16.07.082.001	Распломбировка корневого канала ранее леченного фосфат-цементом/ резорцин-формальдегидным методом
A16.07.030.003	Временное пломбирование лекарственным препаратом корневого канала
A16.07.002.009	Наложение временной пломбы
A16.07.091	Снятие временной пломбы
A16.07.008.001	Пломбирование корневого канала зуба пастой
A16.07.008.002	Пломбирование корневого канала зуба гуттаперчевыми штифтами
A25.07.001	Назначение лекарственных препаратов при заболеваниях полости рта и зубов
A17.07.001	Электрофорез лекарственных препаратов при патологии полости рта и зубов
A17.07.004	Ионофорез при патологии полости рта и зубов
A17.07.005	Магнитотерапия при патологии полости рта и зубов
A17.07.006	Депозитивная терапия корневого канала зуба
A17.07.008	Флюктуоризация при патологии полости рта и зубов
A17.07.013	Воздействие магнитными полями при патологии полости рта и зубов
A16.07.002	Восстановление зуба пломбой
A16.07.002.001	Восстановление зуба пломбой I, II, III, V, VI класс по Блэку с использованием стоматологических цементов
A16.07.002.002	Восстановление зуба пломбой I, II, III, V, VI класс по Блэку с использованием материалов химического отверждения
A16.07.002.003	Восстановление зуба пломбой с нарушением контактного пункта II, III класс по Блэку с использованием стоматологических цементов
A16.07.002.004	Восстановление зуба пломбой с нарушением контактного пункта II, III класс по Блэку с использованием материалов химического отверждения

A16.07.002.005	Восстановление зуба пломбой IV класс по Блэку с использованием стеклоиномерных цементов
A16.07.002.006	Восстановление зуба пломбой IV класс по Блэку с использованием материалов химического отверждения
A16.07.002.007	Восстановление зуба пломбой из амальгамы I, V класс по Блэку
A16.07.002.008	Восстановление зуба пломбой из амальгамы II класс по Блэку
A16.07.002.009	Наложение временной пломбы
A16.07.002.010	Восстановление зуба пломбой I, V, VI класс по Блэку с использованием материалов из фотополимеров
A16.07.002.011	Восстановление зуба пломбой с нарушением контактного пункта II, III класс по Блэку с использованием материалов из фотополимеров
A16.07.002.012	Восстановление зуба пломбой IV класс по Блэку с использованием материалов из фотополимеров
A16.07.093	Фиксация внутриканального штифта/вкладки
A16.07.094	Удаление внутриканального штифта/вкладки
A16.07.008.003	Закрытие перфорации стенки корневого канала
A16.07.003	Восстановление зуба вкладками, виниром, полукоронкой
A16.07.004	Восстановление зуба коронкой
A16.07.051	Профессиональная гигиена полости рта и зубов
B04.064.001	Диспансерный прием (осмотр, консультация) врача-стоматолога детского
A16.07.082	Сошлифовывание твердых тканей зуба

Приложение Г3 Оперативно- хирургическое лечение заболеваний периодонта

Таблица 1. Требования к лечению

Код медицинской услуги	Наименование медицинской услуги
B01.003.004	Анестезиологическое пособие (включая раннее послеоперационное ведение)

B01.003.004.001	Местная анестезия
B01.003.004.009	Тотальная внутривенная анестезия
B01.003.004.010	Комбинированный эндотрахеальный наркоз
B01.003.004.011	Сочетанная анестезия
B01.003.004.012	Комбинированный ингаляционный наркоз (в том числе с применением ксенона)
B01.003.004.002	Проводниковая анестезия
B01.003.004.004	Аппликационная анестезия
B01.003.004.005	Инфильтрационная анестезия
A16.07.001	Удаление зуба
A16.07.007	Резекция верхушки корня
A16.07.011	Вскрытие подслизистого или поднадкостничного очага воспаления в полости рта
A16.07.012	Вскрытие и дренирование одонтогенного абсцесса
A16.07.059	Гемисекция зуба
A16.07.060	Коронарно-радикулярная сепарация

Приложение Г 4

Анкета о здоровье

Уважаемый пациент!

Врачу необходима информация о состоянии Вашего здоровья в целях обеспечения успешного и безопасного решения Ваших стоматологических проблем, так как процесс лечения и его ближайшие и отдаленные результаты могут быть связаны с заболеваниями различных органов и систем, приемом лекарств, физиологическими особенностями организма.

Внимательно заполните предлагаемую анкету. Мы гарантируем, что сведения, указанные Вами в анкете, будут использованы только в целях лечения и профилактики и не будут доступны посторонним лицам.

Фамилия _____

Имя, отчество _____

Дата рождения ____/____/____

Последнее посещение стоматолога проводилось в году, в
клинике.....

Какую стоматологическую проблему вы хотели бы решить: (нужное подчеркнуть)

а) лечение зубов, б) лечение десен, в) профилактический осмотр/ гигиеническая чистка, г)
протезирование, д) имплантация, е) лечение брекет – системой, ж) эстетическая реставрация
зубов

Вирусный гепатит Если да, то какого типа « »и когда	ДА	НЕТ
Туберкулез	ДА	НЕТ
Эпилепсия и др. заболевания центральной и периферической нервной системы	ДА	НЕТ
Нарушение свертываемости крови	ДА	НЕТ
Заболевания ЛОР органов (уха, горла, носа)	ДА	НЕТ
Повышение или понижение артериального давления	ДА	НЕТ
Курите ли Вы	ДА	НЕТ
Гепатит (если да, то когда)	ДА	НЕТ
Заболевания легких (бронхиальная астма)	ДА	НЕТ
Заболевание эндокринных органов	ДА	НЕТ
Заболевания сердца (инфаркт миокарда, стенокардия, одышка)	ДА	НЕТ
Заболевание желудочно-кишечного тракта	ДА	НЕТ
Травмы челюстно-лицевой области	ДА	НЕТ
Сахарный диабет	ДА	НЕТ
Бывает ли аллергические реакции в виде головокружение, потеря сознания, одышка при введении анестетиков или др. лекарственных препаратов (укажите)	ДА	НЕТ
Принимаете ли Вы постоянно какие-либо лекарства, если да то какие	ДА	НЕТ
Для женщин: - беременны ли Вы - являетесь ли Вы кормящей матерью	ДА	НЕТ
СПИД, ВиЧ	ДА	НЕТ

Я искренне ответил (а) на все пункты анкеты, хочу дополнительно сообщить о состоянии
здоровья

следующее: _____

—

—
Я знаю, что в случае использования лекарственных препаратов накануне
стоматологического приема, должен (на) сообщить об этом врачу.

« ____ » _____ 20 ____ г. Подпись пациента _____

