

Клинические рекомендации

Стоматит и родственные поражения

Кодирование по Международной статистической классификации болезней и проблем, связанных со здоровьем: **K12; K12.0; K12.1; K12.3**

Возрастная группа: **взрослые**

Год утверждения:

Профессиональные некоммерческие медицинские организации-разработчики:

- **Стоматологическая Ассоциация России**

Оглавление

Оглавление.....	2
Список сокращений.....	6
1. Краткая информация по стоматитам и родственным поражениям.....	9
1.1 Определение стоматитов и родственных поражений.....	9
1.2 Этиология и патогенез стоматитов и родственных поражений (K12).....	9
1.2.1. Этиология и патогенез рецидивирующих афт полости рта и их основных клинических форм (K12.0).....	9
1.2.2. Этиология и патогенез других форм стоматита (K12.1).....	11
1.2.3 Этиология и патогенез орального мукозита (K12.3).....	13
1.3 Эпидемиология стоматитов и родственных поражений (K12).....	16
1.3.1. Эпидемиология рецидивирующих афт полости рта (K12.0).....	16
1.3.2. Эпидемиология других форм стоматита (K12.1).....	16
1.3.3. Эпидемиология орального мукозита (K12.3).....	17
1.4 Особенности кодирования заболевания или состояния (группы заболеваний или состояний) по Международной статистической классификации болезней и проблем, связанных со здоровьем.....	17
1.5 Классификация стоматитов и родственных поражений (K12).....	18
1.5.1. Классификации рецидивирующих афт полости рта (K12.0).....	18
1.5.2. Классификации других форм стоматитов (K12.1).....	18
1.5.3. Классификации оральных мукозитов (K12.3).....	20
1.6 Клиническая картина стоматитов и родственных поражений (K12).....	20
1.6.1. Клиническая картина рецидивирующих афт полости рта (K12.0).....	20
1.6.2. Клиническая картина других форм стоматитов (K12.1).....	24
1.6.3. Клиническая картина орального мукозита (K12.3).....	26
2. Диагностика стоматитов и родственных поражений, медицинские показания и противопоказания к применению методов диагностики.....	27
2.1 Диагностика рецидивирующих афт полости рта (K12.0), медицинские показания и противопоказания к применению методов диагностики.....	27
2.1.1 Жалобы и анамнез.....	27
2.1.2 Физикальное обследование.....	30

2.1.3 Лабораторные диагностические исследования.....	33
2.1.4 Инструментальные диагностические исследования.....	33
2.1.5 Иные диагностические исследования.....	33
2.2 Диагностика других форм стоматитов, медицинские показания и противопоказания к применению методов диагностики.....	34
2.2.1 Жалобы и анамнез.....	35
2.2.2 Физикальное обследование.....	38
2.2.3 Лабораторные диагностические исследования.....	40
2.2.4 Инструментальные диагностические исследования.....	41
2.2.5 Иные диагностические исследования.....	41
2.3 Диагностика орального мукозита, медицинские показания и противопоказания к применению методов диагностики.....	42
2.3.1 Жалобы и анамнез.....	42
2.3.2 Физикальное обследование.....	44
2.3.3 Лабораторные диагностические исследования.....	45
2.3.4 Инструментальные диагностические исследования.....	46
3. Лечение стоматитов и родственных поражений (K12), включая медикаментозную и немедикаментозную терапии, диетотерапию, обезболивание, медицинские показания и противопоказания к применению методов лечения.....	46
3.1. Лечение рецидивирующих афт полости рта (K12.0).....	46
3.1.1. Немедикаментозное лечение рецидивирующих афт полости рта (K12.0).....	52
3.2. Лечение пациентов с другими формами стоматитов (K12.1).....	53
3.2.2. Немедикаментозное лечение других форм стоматитов (K12.1).....	57
3.3. Лечение пациентов с оральным мукозитом (K12.3).....	59
3.3.2. Немедикаментозное лечение орального мукозита (K12.3).....	64
4. Медицинская реабилитация и санаторно-курортное лечение, медицинские показания и противопоказания к применению методов медицинской реабилитации, в том числе основанных на использовании природных лечебных факторов.....	66
4.1 Рецидивирующие афты полости рта (K12.0).....	66
4.2 Другие формы стоматитов (K12.1).....	67

4.3 Оральный мукозит (K12.3).....	68
5. Профилактика и диспансерное наблюдение, медицинские показания и противопоказания к применению методов профилактики.....	68
5.1 Рецидивирующие афты полости рта (K12.0).....	68
5.2 Другие формы стоматитов (K12.1).....	68
5.3 Оральный мукозит (K12.3).....	69
6. Организация оказания медицинской помощи.....	69
6.1 Рецидивирующие афты полости рта (K12.0) и другие формы стоматитов (K12.1).....	69
6.2 Оральный мукозит (K12.3).....	69
7. Дополнительная информация (в том числе факторы, влияющие на исход заболевания или состояния).....	70
Критерии оценки качества медицинской помощи.....	70
Список литературы.....	72
Приложение А1. Состав рабочей группы по разработке и пересмотру клинических рекомендаций.....	100
Приложение А2. Методология разработки клинических рекомендаций.....	101
Приложение А3. Справочные материалы, включая соответствие показаний к применению и противопоказаний, способов применения и доз лекарственных препаратов, инструкции по применению лекарственного препарата.....	103
Приложение Б. Алгоритмы действий врача.....	104
Приложение В. Информация для пациента.....	105
Приложение В1. Информация для пациента с рецидивирующими афтами полости рта...105	
Приложение В2. Информация для пациента с протезным стоматитом.....	108
Приложение В3. Информация для пациента с оральным мукозитом.....	111
Приложение Г1-Г5. Шкалы оценки, вопросники и другие оценочные инструменты состояния пациента, приведенные в клинических рекомендациях.....	115
Приложение Г1.....	115
Приложение Г2.....	121
Приложение Г3.....	123
Приложение Г4.....	124

Приложение Г5.....	125
Приложение Г6.....	127

Список сокращений

ГПР – гигиена полости рта

ЖКТ – желудочно-кишечный тракт

ККГ – красная кайма губ

ЛТ – лучевая терапия

МКБ 10 - международная классификация болезней 10-го пересмотра

МНН – международное непатентованное название

ОМ – оральный мукозит

ПОТ – противоопухолевая терапия

ПР – полость рта

ПС – протезный стоматит

РА – рецидивирующие афты

СБ – синдром Бехчета

РКИ – рандомизированное контролируемое исследование

СОПР – слизистая оболочка полости рта

СПП – съемный пластиночный протез

ФДТ – фотодинамическая терапия

ХТ - химиотерапия

ХЯС – хронический язвенный стоматит

Термины и определения

Рецидивирующие афты (РА) полости рта – группа заболеваний слизистой оболочки полости рта (СОПР), основным клиническим симптомом которых является образование на слизистой оболочке полости рта и губ периодически рецидивирующих болезненных эрозий и/или язв: афтозный стоматит (малый) (большой), рецидивирующий слизисто-некротический периаденит, рецидивирующая афтозная язва, герпетиформный стоматит, афты Беднара [1-4].

Афтозный стоматит (малый) (большой) – воспалительное заболевание слизистой оболочки полости рта и губ различной этиологии, сопровождающееся образованием на ней болезненных афт (эрозий или язв) различного размера (малого – до 5 мм в диаметре; большого – более 10 мм в диаметре) [1-4].

Малый афтозный стоматит (малые афты, язвы Микулича, фибринозный стоматит) – самая распространенная (до 80%) клиническая форма рецидивирующих (до 1 - 2 раз в год) афт полости рта, сопровождающаяся образованием на участках подвижной неороговевающей СОПР резко болезненных афт округлой формы, покрытых фибринозным налетом, окруженных венчиком гиперемии [1-4].

Рецидивирующий слизисто-некротический периаденит (большие афты, большой афтозный стоматит, хронический афтозный стоматит Саттона, некротический афтоз, афта Саттона) – одна из наиболее тяжелых клинических форм афтозного стоматита, хроническое воспаление СОПР и губ различной этиологии, характеризующееся образованием крупных (более 10 мм в диаметре), длительно незаживающих, рубцующихся язв на участках неороговевающего и ороговевающего эпителия СОПР [1-4].

Рецидивирующая афтозная язва – одна из наиболее распространенных клинических форм заболеваний СОПР и губ различной этиологии, проявляющаяся периодическими высыпаниями болезненных язв (афт), преимущественно на участках неороговевающего эпителия [1-4].

Герпетиформный стоматит – одна из клинических форм афтозного стоматита, характеризующаяся одномоментным образованием множественных (5-100) мелких (1-2 мм в диаметре) резко болезненных язв (афт), преимущественно на участках неороговевающего эпителия СОПР [1-4].

Афты Беднара – это травматические эрозии СОПР и губ, выявляемые у новорожденных, находящихся на грудном или искусственном вскармливании. У взрослых не выявляются [5-8].

Протезный стоматит – одна из клинических форм стоматита (воспаление слизистой оболочки полости рта и губ), часто выявляемая у носителей зубных протезов (преимущественно съемных), обусловленная их многофакторным влиянием на ткани протезного ложа и протезного поля. Является возраст-ассоциированным заболеванием, чаще выявляется у лиц пожилого и старческого возраста [1, 9-13].

Хронический язвенный стоматит – редко диагностируемое иммуноопосредованное заболевание, проявляющееся образованием на слизистой оболочке полости рта и губ болезненных эрозий и язв, клинически и гистологически сходных с проявлениями эрозивной формы красного плоского лишая, но, в отличие от последнего, рефрактерных к традиционной кортикостероидной терапии [14-19].

Везикулярный стоматит – антропонозное заболевание, вызываемое РНК-содержащим вирусом семейства Rhabdoviridae рода Vesiculovirus, поражающее лиц, контактирующих с сельскохозяйственными животными, проявляющееся симптомами общей интоксикации и везикулярными высыпаниями на слизистой оболочке полости рта и ротоглотки [20, 21].

Оральный мукозит – воспалительное и/или язвенное поражение слизистой оболочки полости рта и губ, развивающееся как побочный эффект проводимого или проведенного противоопухолевого лечения (химио- и/или лучевая терапия, трансплантация гемопоэтических стволовых клеток) онкологических заболеваний, и сопровождающееся выраженными болевым и ксеростомическим симптомами, функциональными нарушениями (дисфагия, дисгеузия, нейропатия, тризм жевательных мышц и др.) и ограничениями (прием пищи, речь и др.) [22-27].

1. Краткая информация по стоматитам и родственным поражениям

1.1 Определение стоматитов и родственных поражений

Стоматит (от др.-греч. στόμα — рот, суффикс др.-греч. -ϊτις — воспаление) — это воспаление слизистой оболочки полости рта и губ различной этиологии, сопровождающееся развитием первичных (пятно, пузырек, пузырь, гнойничок) и вторичных (пигментация, эрозия, язва, афта, рубец и рубцовая атрофия, вегетация) патологических элементов поражения, проявляющееся разнообразной клинической симптоматикой с преимущественным болевым и сенсорно-парестетическим симптомами, функциональными нарушениями и ограничениями при приеме пищи, разговоре, гигиеническом уходе за полостью рта и др. [1, 28]

1.2 Этиология и патогенез стоматитов и родственных поражений (K12)

1.2.1. Этиология и патогенез рецидивирующих афт полости рта и их основных клинических форм (K12.0)

Этиология РА полости рта и их основных клинических форм [афтозный стоматит (большой) (малый), рецидивирующий слизисто-некротический периаденит, рецидивирующая афтозная язва, герпетиформный стоматит] до конца не изучена. Выделяют отдельные предрасполагающие факторы их возникновения [2-4,29-31].

К числу ведущих теорий возникновения РА полости рта относится инфекционно-аллергическая. В качестве аллергенов могут выступать бактерии, вирусы, пищевые продукты, лекарственные препараты, зубные пасты, глистная инвазия, способные вызвать ответную реакцию клеточного и гуморального иммунитета, приводящую к поражению эпителия СОПР [30, 32-34].

Определенная роль в механизме возникновения РА полости рта отводится генетической предрасположенности, согласно которой в развитии заболевания имеют значение гены, кодирующие синтез цитокинов, а также фактор некроза опухоли- α (TNF- α) и интерлейкин-1 β (IL-1 β) и др. Риск появления на СОПР рецидивирующих афт в семьях, члены которых имели это заболевание, возрастает на 24-46% [35-39].

Согласно вирусной теории различные вирусы (аденовирус, энтеровирус, вирусы герпеса, кори, гриппа, ВИЧ) могут приводить к возникновению РА полости рта [40-41].

На возникновение РА полости рта может влиять микробная аллергия (сенсбилизация к стафилококку, протее, L-формам стрептококка, кишечной палочке), проявляющаяся реакцией гиперчувствительности замедленного типа с поражением клеток

эпителия СОПР, инфицирование *Helicobacter pylori*, возбудителями туберкулеза, сифилиса и гистоплазмоза [4, 40, 42-45].

Предрасполагающим фактором возникновения РА является дефицит некоторых витаминов (В1, В2, В6, В12, D) и микроэлементов (железа, цинка) [46-48].

Возникновение РА полости рта патогенетически связано с наличием тяжелых форм целиакии, хронических заболеваний ЖКТ (болезнь Крона, язвенная болезнь 12-перстной кишки, нарушения функционального состояния печени), синдрома Рейтера (реактивный артрит), синдрома Свита (острый нейтрофильный дерматоз), синдрома Бехчета (тяжелый кожно-слизистый дерматоз), ВИЧ/СПИДа, заболеваниями системы крови (анемия, нейтропения) [41, 49-55].

Гормональные факторы влияют на возникновение РА полости рта – выявлена связь между появлением афт и менструальным циклом у женщин, причем афты чаще возникают в лютеиновой фазе цикла, а также в период менопаузы, реже – во время беременности и при гормональной контрацепции [56, 57].

На развитие РА полости рта влияет оксидантный стресс (неспособность системы антиоксидантной защиты нейтрализовать перепроизводство свободных радикалов), что подтверждается повышением содержания свободных радикалов в ротовой жидкости и тканях полости рта, а также снижением активности механизмов антиоксидантной защиты [58, 59].

Согласно неврогенной теории, стресс, тревога и депрессия приводят к развитию нейро-эндокринных и гуморальных нарушений в организме, запускают аутоиммунный механизм возникновения РА полости рта. В крови и ротовой жидкости этих пациентов наблюдается повышенный уровень кортизола [60, 61]. Изменения местного иммунитета проявляются снижением уровня лизоцима и секреторного IgA в слюне, ослаблением функциональной активности противогрибковых антител, что приводит к развитию дисбиоза полости рта.

Предрасполагающим фактором возникновения РА в полости рта является местная травма. Любое механическое повреждение СОПР и губ (прикусывание, травмирование твердой пищей, зубной щеткой, проведение стоматологических манипуляций) может спровоцировать появление новых афтозных элементов [30, 50, 62].

К числу предрасполагающих факторов РА относится прием некоторых лекарственных средств с ulcerогенным и /или раздражающим действием (пироксикам, фенobarбитал, преднизолон, каптоприл, препараты золота, диклофена и др.), а также непереносимость отдельных пищевых продуктов (шоколад, кофе, томаты, продукты с высоким содержанием глютена) [2-4, 30].

В патогенезе РА полости рта значительная роль отводится нарушениям общего и местного иммунитета, что подтверждается изменением ряда показателей естественной защиты - снижением комплементарной и антибактериальной активности сыворотки крови, нарушением баланса Т- и В-лимфоцитов, иногда с выраженным дефицитом клеточного иммунитета, угнетением фагоцитарной и переваривающей функции нейтрофилов. В патогенезе РА существенная роль отводится микроциркуляторным нарушениям в СОПР: снижению интенсивности кровотока в нутритивном звене капиллярного русла на фоне спазма артериальных сосудов и застойных явлений в венах [1].

1.2.2. Этиология и патогенез других форм стоматита (К12.1)

Протезный стоматит (ПС) является заболеванием мультифакториальной природы, в патогенезе которого определенная роль отводится травматическим, микробным (преимущественно грибковым), аллергическим, токсическим, системным и поведенческим факторам [9-11, 63].

Механическая травма СОПР съемными зубными протезами относится к числу основных этиологических факторов ПС. Травматизация слизистой усиливается при пользовании некачественно изготовленными / «старыми» и /или плохо фиксируемыми зубными протезами. Возникающее вследствие механической травмы воспаление СОПР создает благоприятные условия для инвазии микроорганизмов в ткани протезного ложа. Усугубляет травматизацию СОПР нерегламентированное пользование зубными протезами. В механизме неблагоприятного влияния ночного ношения съемных пластиночных протезов (СПП) существенная роль отводится снижению потока саливации и усилению кислотности среды под зубным протезом. Микротравмы СОПР могут быть обусловлены шероховатой внутренней поверхностью СПП [9-11, 63].

Микробный генез протезного стоматита связывают с плохой гигиеной собственно зубного протеза и полости рта [9-11, 63]. У пациентов длительно и нерегламентированно пользующихся СПП на поверхностях конструкции и подлежащей слизистой оболочке протезного ложа формируется полимикробная биопленка, а в полости рта развиваются дисбиоз различной степени выраженности. Со временем, в отсутствие адекватного ухода за СПП, состав протезной биопленки изменяется за счет доминирования грибковой флоры (*Candida spp.*) [11, 64-69]. Грибки рода *Candida* проникают не только в ткани протезного ложа, вызывая развитие хронического атрофического кандидоза, но и колонизируют поверхностные слои конструкционного материала, нарушая химический состав и микроархитектонику его поверхности. Эти изменения особенно выражены при использовании мягких эластичных подкладочных материалов при изготовлении /

перебазировке съемного протеза. Ротовая жидкость, состав и свойства которой изменяются при длительном ношении зубных протезов, выполняет двойную роль в инфицировании протезной биопленки грибами рода *Candida* – с одной стороны, она оказывает очищающее и антимикробное действие, препятствуя микробной адгезии и колонизации микроорганизмов на поверхности конструкционного материала и СОПР, а с другой – некоторые входящие в состав слюны белки (муцин, статерины) являются рецепторами для протеинов клеточных оболочек гриба [70]. Хронические формы кандидоза СОПР выявляются у 24-60% носителей СПП, чаще у женщин. В последние годы инфицирование грибами рода *Candida* рассматривается в числе ведущих этиологических факторов развития ПС. [64, 66, 68]

Различные химические компоненты материалов зубных протезов (метилловый эфир метакриловой кислоты, гидрохинон, пероксид бензоила, оксид цинка, красители и др.) могут провоцировать развитие аллергических реакций (гиперчувствительность IV типа) в форме локализованного и/или генерализованного аллергического стоматита/дерматита, реже – тяжелых токсических реакций [31-74]. Отдельные компоненты материалов зубных протезов могут вызывать контактную аллергию (реакция гиперчувствительности IV типа), провоцирующие развитие лихеноидных реакций СОПР, сходных с ПС по клиническому паттерну [75-80].

На развитие ПС существенное влияние оказывает состояние системного здоровья и наличие вредных привычек у носителя зубного протеза. В частности, курение существенно увеличивает обсемененность зубных протезов грибами рода *Candida* [81, 82]. Развитию кандидоза полости рта способствует избыточное потребление углеводов, а также такие системные факторы, как дефицит железа, фолиевой кислоты, вит. В6 и В12, инфицирование вирусом ВИЧ/СПИД, длительная кортикостероидная терапия, лучевая/химиолучевая терапия онкологических заболеваний (особенно в области голова и шея). Тяжелые эндокринные заболевания (диабет, метаболический синдром, синдром Шегрена и др.), сопровождающиеся ксеростомией, усиливают активность грибковой флоры и ее патогенные свойства у лиц, имеющих в полости рта СПП [83-87].

Хронический язвенный стоматит (ХЯС).

Впервые ХЯС выделен в отдельную нозологическую форму патологии СОПР в 1990 [88, 91]. Этиология ХЯС до конца не определена – с одной стороны, ХЯС рассматривается как гиперреактивная форма красного плоского лишая СОПР, с другой – эта форма патологии СОПР считается самостоятельным стоматологическим заболеванием [14-16]. Исследования последних лет позволяют рассматривать ХЯС как КПЛ-ассоциированную клиническую форму поражения СОПР. Аутоимунный генез ХЯС подтверждает обнаружение методами прямой или непрямой флюоресценции в клетках нижних слоев

многослойного эпителия СОПР особых эпителий-специфичных антинуклеарных антител SES-ANA [14].

Везикулярный стоматит является воспалением слизистой оболочки полости рта и губ антропонозного генеза, вызываемое РНК-содержащим вирусом семейства Rhabdoviridae. Вирус передается через укусы комаров, moskitov сельскохозяйственным животным (лошади, крупный рогатый скот, свиньи, дикие животные, ламы, альпаки и др.), у которых на фоне виремии развиваются симптомы общей интоксикации, а на различных участках кожи и слизистой оболочке рта появляются везикулярные высыпания. Аналогичные везикулярные высыпания на СОПР и носоглотки могут возникнуть у людей, контактирующих с этими животными – работниками сельхозпредприятий, сотрудниками ветеринарных лабораторий и др. Антропонозное заболевание с кожно-слизистыми высыпаниями носит сезонный характер, чаще выявляется в летние периоды высокой активности насекомых [20, 21].

1.2.3 Этиология и патогенез орального мукозита (К12.3)

Оральный мукозит – одно из наиболее частых и тяжелых осложнений противоопухолевого лечения (традиционной или таргетной химиотерапии, аллогенной трансплантации гемопоэтических стволовых клеток, алло-ТГСК), проявляющееся клинически выраженным воспалением и /или язвенным поражением СОПР и губ, функциональными нарушениями в полости рта и снижением стоматологических составляющих качества жизни [22-25]. Развитие тяжелого мукозита может привести к прерыванию курса и снижению эффективности противоопухолевой терапии (ПОТ), неблагоприятно сказывается на прогнозе онкологического заболевания.

Патогенез орального мукозита сложен и определяется многими факторами (вид, схема, интенсивность проводимой ПОТ, стадия злокачественного заболевания, степень сохранности системного и стоматологического здоровья и др.), в первую очередь – прямым токсическим воздействием цитостатических препаратов или лучевой терапии на активно пролиферирующие клетки многослойного эпителия СОПР. Эпителий СОПР имеет высокую скорость обновления, в среднем, 7-14 дней, что объясняет высокую восприимчивость эпителиальных клеток к апоптозу на фоне химиотерапии (ХТ) / лучевой терапии (ЛТ) или ТГСК. Кроме прямого токсического действия цитостатиков в генезе орального мукозита существенная роль отводится нарушениям функции иммунной системы, степени выраженности инволютивных изменений в тканях, подавлению секреции слюны, нарушению регенерационных свойств СОПР, вирусному, грибковому и бактериальному инфицированию мягких тканей полости рта. В патогенезе ОМ значима

роль изменений оральной микробиоты, увеличения количества грамм-отрицательных анаэробных условно-патогенных микроорганизмов на фоне снижения протективной комменсальной флоры. Наиболее частым возбудителем инфекционных осложнений при ОМ, индуцированных химиотерапией, является *Staphylococcus Aureus* [90-96]. Клинические симптомы ОМ, как правило, проявляются через 1–2 нед от начала ЛТ или ХТ [94, 95]. Сложная патогенетическая («биологическая» по S.Sonis) модель развития орального мукозита на фоне ХТ и/или ЛТ описывает 5 последовательных фаз: инициирование повреждения, усиление воспаления, выработка и индуцирование передачи сигналов, изъязвление и заживление [24, 99-103].

1. *Инициирование повреждения* – прямой токсический эффект ХТ и /или ЛТ на клетки базального и подслизистого слоев, их гибель. Кроме этого, определенную роль в инициации повреждения слизистой оболочки играют высвобождающиеся свободные радикалы, которые оказывают прямое повреждающее действие на соединительную ткань и стимулируют активность макрофагов.

2. *Ответ на первичное повреждение.* Активация ядерного фактора транскрипции (NF- κ B), приводящая к нарушению регуляции генов, отвечающих за синтез провоспалительных цитокинов и апоптоз. Последующая активация провоспалительных цитокинов - фактора некроза опухоли альфа (ФНО- α), интерлейкина-6 (ИЛ-6), ИЛ-1-бета (ИЛ-1 β), циклооксигеназы-2 (ЦОГ-2), индуцируемой NO-синтазой и супероксиддисмутазой, которые способствуют продолжительному повреждению СОПР [104]. Уровни ФНО- α , ИЛ-6, ИЛ-1 β повышаются в подслизистом слое еще до первых морфологических и клинических проявлений ОМ и, как следствие, повреждение, апоптоз фибробластов, эндотелиальных клеток развиваются гораздо раньше гибели эпителиоцитов [105]. Снижение скорости обновления эпителия ведёт к атрофии СОПР и подслизистого слоя.

3. *Передача сигнала.* Повышенное высвобождение провоспалительных цитокинов, в том числе TNF- α , продуцируемого макрофагами, вызывает повреждение клеток СОПР и активирует молекулярные пути, усиливающие повреждение тканей. Существует множество механизмов обратной связи, которые вызывают усиление сигнала и сохранение воспаления и иммунного ответа (пути керамидов, пути матричных металлопротеиназ), что приводит к истончению и изъязвлению СОПР.

4. *Изъязвление.* Клинически манифестная стадия ОМ с выраженным болевым симптомом. На поврежденной СОПР образуются эрозии и язвы, которые являются фокусами бактериальной колонизации с развитием вторичной инфекции. Побочные продукты метаболизма колонизирующей микрофлоры полости рта стимулируют очередной

выброс провоспалительных цитокинов. На фоне выраженной нейтропении - побочного эффекта проводимой ПОТ, бактерии инвазируют подлежащие слои СОПР, могут вызывать бактериемию или сепсис.

5. Заживление. Как правило, заживление язвенных дефектов отмечается на 2-3 неделю по окончанию ПОТ. Внеклеточный матрикс и подслизистые мезенхимальные клетки взаимодействуют с врожденными иммунными клетками, инициируя процесс заживления путем активации пролиферации и дифференцировки эпителиоцитов. Фибробласты и сосуды эндотелия синтезируют ЦОГ-2, которая стимулирует ангиогенез и способствует репарации подслизистого слоя. Важную роль в регенерации слизистой оболочки у пациентов с ОМ играет восстановление микробиома полости рта [104].

Оральный мукозит может протекать в различной степени тяжести в зависимости от разовых, суммарных доз ионизирующего излучения и противоопухолевых препаратов, путей и режимов их введения, продолжительности ПОТ, а также зависеть от ряда местных и системных факторов риска [24].

Возраст. Молодой возраст – это повышенный риск развития ОМ из-за более высокой скорости митоза клеток эпителия, обеспечивающей быстрое заживление повреждений СОПР. Пожилые пациенты подвергаются более высокому риску осложнений ХТ/ЛТ в связи со сниженной скоростью процессов регенерации.

Ксеростомия. Противоопухолевая терапия сопровождается изменениями состава и свойств ротовой жидкости, что приводит к увеличению микробной нагрузки, изменению микробной флоры и физиологии полости рта [24, 106]. При проведении ЛИ разрушается серозная оболочка клеток слюнных желез более радиочувствительных, чем клетки СОПР. Нарушения секреторного гомеостаза слюны проявляются уменьшением ее количества и буферных свойств, повышением вязкости. Сдвиг pH в среднем до 6,5-5,5 способствует деминерализации эмали зубов. Гипосаливация сопровождается функциональными нарушениями: затруднением глотания и речеобразования, болевым, дисгевзическим и сенсорно-парестетическим симптомами. У части больных развивается гиперсаливация вязкой слюны с неприятным вкусом, при которой попытки проглотить такую слюну вызывают рвоту и провоцирует сиалорею. На фоне гипосаливации существенно снижается противомикробный потенциал полости рта. Функциональное состояние секреторного аппарата слюнных желез чаще улучшается по завершению курса ХТ/ЛТ, в некоторых случаях повреждение ткани слюнных желез необратимо.

Недоедание, анорексия (кахексия), часто отмечаемые у онкологических пациентов, критически ухудшают иммунный ответ и увеличивает риск развития многих системных и

стоматологических заболеваний. Цитотоксичность, вызванная ПОТ, может еще больше ухудшить состояние питания пациента [24, 107].

Хронические травмы СОПР. Эластичная СОПР склонна к травматическим повреждениям острыми краями зубов и реставраций, некачественными ортопедическими конструкциями, грубой и горячей пищей. Поскольку на этапах лучевой- и химиотерапии СОПР значительно истончается, даже разговор, жевание и глотание могут вызвать ее травму, способствовать развитию посттравматического воспаления, снижению барьерной функции. К отягощающим факторам ОМ относят наличие металлических конструкций зубных протезов и дентальных имплантатов, низкий уровень санации полости рта.

Гигиена полости рта. Уровень ГПР напрямую влияет на степень выраженности ОМ, что определяет значение использования пациентом рационального протокола ухода за полостью рта. Рекомендуется регулярная чистка мягкой щеткой и неабразивной зубной пастой стандартным методом чистки зубов. Зубная паста со фтором рекомендуется пациентам, проходящим лучевую и/или химиотерапию. Зубная нить не рекомендуется к использованию во время лечения, если десна воспалена и имеет тенденцию сильно кровоточить. Наличие несанированной полости рта, очагов хронической инфекции в периапикальных тканях, периодонтальных карманах существенно отягощает течение ОМ и ухудшает прогноз течения заболевания [22-25, 108].

Предрасполагающим и отягощающим течение ОМ факторами являются курение и злоупотребление алкоголем [22-25].

1.3 Эпидемиология стоматитов и родственных поражений (K12)

1.3.1. Эпидемиология рецидивирующих афт полости рта (K12.0)

Рецидивирующие афты полости рта [афтозный стоматит (малый) (большой), рецидивирующий слизисто-некротический периаденит, рецидивирующая афтозная язва, герпетиформный стоматит] – одна из наиболее распространенных форм патологий СОПР; распространенность в общей популяции населения различных стран мира – 5-20%, в отдельных этнических группах до 5-50% [35, 109-115]. Чаще РА полости рта выявляются у женщин, чем мужчин. Пики распространенности афтозного стоматита приходятся на возраст 10-19 лет, 26-40 лет, старше 55 лет. Самые высокие показатели распространенности РАС у детей (до 39%) с пиком в возрасте 10-19 лет. Афтозные поражения при полисистемном синдроме Бехчета, наоборот, чаще выявляются у мужчин в возрасте 20-40 лет [116-119].

1.3.2. Эпидемиология других форм стоматита (K12.1)

Протезный стоматит. На глобальное значение проблемы ПС указывают высокие показатели частоты выявления (11-67%) патологии у населения различных стран мира, пользующегося съемными протезами [68, 120].

Различные клинические проявления ПС выявлены у 70% российских пациентов, пользующихся съемными пластиночными протезами [11].

Хронический язвенный стоматит является редко диагностируемым заболеванием, чаще выявляется у представителей европеоидной расы, преимущественно женщин, в возрасте 60-70 лет [121].

Везикулярный стоматит – относится к редким формам заболеваний СОПР, относится к зоонозам, чаще выявляемым у лиц, контактирующих с сельскохозяйственными животными [20, 21].

1.3.3. Эпидемиология орального мукозита (K12.3)

Оральный мукозит: В среднем частота развития ОМ составляет 30–40%, при этом наиболее тяжелые осложнения развиваются у пациентов, получающих высокодозную ЛТ по поводу рака головы и шеи (85–100%, при этом у 25–45% из них – 3-4-й степени), при подготовке к трансплантации гемопоэтических стволовых клеток (75–100%, при этом у 25–60% — 3–4-й степени), а также при некоторых миелосупрессивных режимах терапии онкогематологических больных (5–40%, при этом у 5–15% – 3–4-й степени) [22, 24, 27].

1.4 Особенности кодирования заболевания или состояния (группы заболеваний или состояний) по Международной статистической классификации болезней и проблем, связанных со здоровьем

K12 Стоматит и родственные поражения

K12.0 Рецидивирующие афты полости рта

Афтозный стоматит (малый) (большой)

Рецидивирующий слизисто-некротический периаденит

Рецидивирующая афтозная язва

Герпетиформный стоматит

Афты Беднара

K12.1 Другие формы стоматита

Стоматит:

- БДУ
- протезный
- хронический язвенный

- везикулярный

K12.3 Оральный мукозит (язвенный)

Мукозит (ротовой полости) (ротоглотки):

- БДУ (неуточненный)
- медикаментозный
- лучевой (радиационный)
- вирусный

K12.30 Оральный мукозит (язвенный), неуточненный

K12.31 Оральный мукозит (язвенный), вызванный противоопухолевой терапией

K12.32 Оральный мукозит (язвенный), вызванный другими лекарственными препаратами

K12.33 Оральный мукозит (язвенный), вызванный облучением

K12.39 Оральный мукозит (язвенный) другой

1.5 Классификация стоматитов и родственных поражений (K12)

1.5.1. Классификации рецидивирующих афт полости рта (K12.0)

Клиническая классификация рецидивирующих афт полости рта (WHO, 2010):

- 1) Малые афты (язвы Микучича; фибринозный стоматит);
- 2) Большие афты (афты Саттона, рубцующийся некротический периаденит Саттона);
- 3) Герпетиформный стоматит.

Клиническая классификация рецидивирующего афтозного стоматита (Терапевтическая стоматология: национальное руководство, 2024) [1]:

- 1) Фибринозная;
- 2) Рубцующаяся;
- 3) Деформирующая.

1.5.2. Классификации других форм стоматитов (K12.1)

Классификация протезных стоматитов (ВОЗ):

1. Стоматит, связанный с ношением зубного протеза (K12.12).
2. Кандидозный стоматит, связанный с ношением зубного протеза (B37.03).

Этиопатогенетическая классификация протезных стоматитов (Е. И. Гаврилов) [11]:

1. Протезные стоматиты различной этиологии (побочная, токсическая, аллергическая):

1) очаговые (острые или хронические):

- катаральные;
- язвенные;
- гиперпластические;

2) разлитые (острые или хронические):

- катаральные;
- язвенные;
- гиперпластические.

2. Травматические стоматиты:

1) острые:

- катаральные;
- язвенные.

2) хронические:

- катаральные;
- язвенные.

Классификация протезных стоматитов (A.V.Newton, 1962) по степени поражения [11]:

- 1) простое локальное воспаление с точечными петехиальными высыпаниями;
- 2) генерализованная эритема, поражающая все протезное ложе;
- 3) сосочковая воспалительная гиперплазия неба.

Классификация протезных стоматитов (А. К. Иорданшвили, 1988) [11]:

1. По этиологии:

- 1) травматические;
- 2) токсические;
- 3) аллергические;
- 4) обусловленные физическими факторами.

2. По форме патологического процесса:

- 1) катаральные (серозные);
- 2) эрозивные;
- 3) язвенные;
- 4) язвенно-некротические;
- 5) гиперпластические.

3. По характеру течения патологического процесса:

- 1) острые;
- 2) подострые;

- 3) хронические (ремиссия, обострение).
4. По локализации патологических изменений на СОПР:
 - 1) очаговые (ограниченные, локализованные);
 - 2) диффузные (разлитые, генерализованные).
5. По степени тяжести течения:
 - 1) легкие;
 - 2) средней тяжести;
 - 3) тяжелой степени тяжести.

1.5.3. Классификации оральных мукозитов (K12.3)

Классификация оральных мукозитов по степени тяжести в зависимости от состояния слизистой оболочки полости рта (эритема — изъязвление) и возможности приема пищи per os (ВОЗ) [22-24]:

- 0 ст. – Нет проявлений
- I ст. – Эритема и болезненность слизистой
- II ст. – Изъязвление, возможность есть твердую пищу
- III ст. – Изъязвление, обуславливающее необходимость жидкого питания
- IV ст. – Изъязвление, не позволяющее питаться через рот

Клинико-функциональная классификация оральных мукозитов по степени тяжести (The National Cancer Institute Common Terminology Criteria for Adverse Events, NCI-CTCAE, последняя версия 5.03) [22-24]:

- I ст. – Эритема и болезненность слизистой оболочки / Бессимптомное течение или легкие проявления. Вмешательство не требуется;
- II ст. – Единичные эрозии слизистой оболочки / Умеренный воспалительный процесс, небольшая болезненность. Показана щадящая диета;
- III ст. – Множественные сливающиеся эрозии/язвы, легко кровоточащие при минимальной травме / Сильная боль, пероральное питание затруднено. Показано жидкое питание;
- IV ст. – Некроз тканей / Значительные кровотечения; жизнеугрожающее состояние, показана срочная медицинская помощь.
- V ст. – Летальный исход / Летальный исход

1.6 Клиническая картина стоматитов и родственных поражений (K12)

1.6.1. Клиническая картина рецидивирующих афт полости рта (K12.0)

Рецидивирующие афты (РА) полости рта – группа заболеваний СОПР, основным клиническим симптомом которых является образование болезненных, периодически рецидивирующих язв (афт) на слизистой оболочке полости рта и губ. Рецидивирующие афты могут проявляться в полости рта в 3-х клинических формах: малые афты (язвы Микулича; фибринозный стоматит), большие афты (афты Саттона, рубцующийся некротический периаденит Саттона) и герпетиформный стоматит [1-4, 122]. Каждая из форм РА полости рта может переходить в другую. Выделяют первично выявленные и рецидивирующие афты СОПР, стадии обострения и ремиссии заболевания, а также непрерывно-рецидивирующее течение РА полости рта.

Наиболее частая (до 80%) форма РА – афтозный стоматит с образованием малых (менее 5 мм в диаметре) резко болезненных афт (*малые афты*). Афты имеют овальную или округлую форму, покрыты серо-белым фибринозным налетом, окружены венчиком гиперемии. Афты могут быть единичными или множественными (от 4-5 до 10), сгруппированными в кластеры. Чаще РА полости рта выявляются у девочек и женщин в возрасте от 10 до 35 лет. Излюбленная локализация афт – участки подвижной неороговевающей СОПР губ, щек, латеральной и вентральной поверхности языка. Афтозные элементы расположены преимущественно во фронтальном отделе полости рта. Через 7-10 дней афта спонтанно исчезает без образования рубца. В течении РА полости рта выделяют периоды продрома, разгара и инволюции афтозных высыпаний. Как правило, высыпанию афт предшествует продромальный период (2-48 часов) с ощущениями жжения, появлением отека СОПР и субфебрильной температуры. В период разгара на СОПР появляются 1-5 резко болезненных афтозных элемента, которые могут спонтанно исчезнуть через 7-10 дней без образования рубца. Рецидивы афтозного стоматита с образованием малых афт возникают до 1-2-х раз в год.

На долю хронического афтозного *стоматита Саттона* (большие афты, афты Саттона, рубцующийся некротический периаденит Саттона) приходится 10-15% в структуре РА полости рта. Размеры типичной афты Саттона более 10 мм в диаметре, они глубже, чем малые афты, и в отличие от последних заживают длительное время – от нескольких недель до нескольких месяцев и даже лет – с образованием рубца. Как правило, афты Саттона возникают у лиц, переболевших фибринозным стоматитом (афты Микулича), не получивших должного лечения. В отличие от малых афт и герпетиформного стоматита большие афты могут возникать на участках неороговевающей (губы, язык, мягкое небо) и ороговевающей (твердое небо, десна) СОПР. Афты Саттона резко болезненны, сопровождаются дисфагией и дислалией, функциональными ограничениями при приеме пищи, разговоре и уходе за полостью рта. У пациентов с афтами Саттона СОПР

практически никогда не бывает абсолютно здоровой, на ней перманентно выявляются язвы, эрозии в разной стадии заживления («пестрая слизистая оболочка рта»). В периоды обострения у больного может появляться субфебрильная температура, региональный лимфаденит. Рецидивы заболевания продолжительные, течение волнообразное, нередко непрерывно рецидивирующее. Часто крупные язвы Саттона выявляются у больных ВИЧ/СПИД [41].

На долю *герпетического стоматита* приходится до 10-15% случаев РА полости рта. Эта клиническая форма РА чаще выявляется у женщин, но, в отличие от других форм РА, возникает у лиц более старшего (55 и более лет) возраста, проявляется одномоментным образованием на СОПР (чаще ее неороговевающих зон – боковой поверхности языка, дне полости рта, слизистой щек) множественных (5-100) мелких (1-2 мм) резко болезненных язв. Мелкие герпетические афты могут сливаться с образованием крупных язвенных элементов. Язвы сероватого цвета, с неровными краями, неправильной формы, сгруппированы в кластеры, расположены на фоне гиперемизированной СОПР, но характерный ободок гиперемии, присущий малым и большим афтам, не выявляется. Афты герпетического стоматита иногда малозаметны глазом, заживают без образования рубца. Язвы проявляются жалобами на боль в полости рта, затруднения при приеме пищи, разговоре, уходе за полостью рта. Длительность существования афт герпетического стоматита – 7-14 дней, с ремиссией различной продолжительности.

Большинство клинических форм РА полости рта сопровождаются: выраженным болевым симптомом, функциональные нарушения, функциональные расстройства, психо-эмоциональный стресс, что приводит к снижению качества жизни стоматологического пациента, особенно выраженному при непрерывно рецидивирующем течении [123-126].

Дифференциальную диагностику каждой из клинических форм РА полости рта проводят со многими стоматологическими заболеваниями различного генеза, проявляющимися образованием на СОПР и губ эрозий, язв и рубцов (герпетический стоматит, герпангина, опоясывающий лишай, многоформная эксудативная эритема, контактная лекарственная аллергическая реакция СОПР, раковая язва, травматическая язва, трофическая язва, неспецифическая язва при ВИЧ/СПИД, пузырчатка, пемфигоид и эрозивно-язвенная форма красного плоского лишая и красной волчанки, лихеноидные поражения СОПР и т.д. [1-4, 122]

При первичной и рецидивирующей *герпетической инфекции* в отличие от РА полости рта первичными основными элементами являются пузырьки, располагающиеся на фоне гиперемизированной (особенно часто в области десны) СОПР. Герпетические высыпания на СОПР, как правило, развиваются на фоне достаточно выраженной

интоксикации (субфебрильная температура, слабость, нарушения сна и др.). Излюбленная локализация элементов поражения – зоны неподвижной кератинизированной слизистой неба и десны.

Для *опоясывающего лишая* в отличие от РА полости рта характерен односторонний сильный болевой симптом в области лица в зоне иннервации тройничного нерва, на фоне которого в дальнейшем на слизистой оболочке щек в проекции кожных элементов поражения появляются пузырьковые высыпания, вскрывающиеся с образованием мелких болезненных язв.

Многоформная экссудативная эритема, в отличие от РА полости рта, протекает с более выраженными симптомами интоксикации, сопровождается появлением на слизистой оболочке передних отделов полости рта и красной каймы губ различных элементов поражения (пятен, язв, покрытых налетом, корок и др.), проявляющихся выраженным отечно-болевым симптомом, дискомфортом, функциональными нарушениями и ограничениями. Элементы поражения могут появляться и на коже в виде макулезно-папулезной сыпи в виде мелких зудящих язв, покрытых корочкой и напоминающих «кокарды».

Эрозивно-язвенная форма красного плоского лишая (КПЛ) СОПР, в отличие от РА полости рта, чаще проявляется образованием язв, расположенных на фоне типичных белоголубоватых папулезных элементов (преимущественно на слизистой щек, языка, ККГ), сгруппированных в кольцевидные и/или линейные структуры (сетка Уикхема). В отличие от РА, элементы плоского лишая (эрозии, язвы, папулы) относительно редко возникают на слизистой десны и неба. Как правило, болевой симптом в полости рта более выражен при рецидивирующих афтах.

Раковые язвы, в отличие от РА полости рта, сформировались в течение более долгого периода времени, как правило, имеют неправильную форму, плотные подрытые края, уплотнены в основании, могут кровоточить, могут сопровождаться увеличением и уплотнением региональных лимфатических узлов. Как правило, болевой симптом при РА полости рта более выражен.

При *пузырных дерматозах* (различные формы пузырчатки, буллезная форма КПЛ СОПР и др.) эрозии и язвы появляются после быстрого вскрытия полостных элементов (пузырей), расположены на участках кератинизированной и некератинизированной слизистой, могут сопровождаться положительными симптомами Никольского, типичным цитоморфологическим паттерном.

Рецидивирующие афты полости рта могут являться симптомом *синдрома Бехчета* (СБ). Синдром Бехчета – полисистемное заболевание с поражением кожи (васкулит,

эритема), слизистых оболочек рта (афты), глаз (увеит), гениталий (афты), желудочно-кишечного тракта, сосудов (васкулит), ЦНС (менингоэнцефалит). Заболевание имеет характерный этнический профиль – чаще встречается у жителей Средиземноморья, стран «Шелкового пути» (Центрально-Азиатские республики, Турция, Иран, Корея и Япония). Синдром Бехчета дебютирует язвенными поражениями СОПР в 66% случаев, в целом СОПР поражается у 99% больных СБ. Синдром Бехчета чаще выявляется у мужчин в возрасте 20-40 лет. Одним из тяжелых клинических вариантов СБ является MAGIC (Mouth and Genital Ulcers with Inflamed Cartilage) - синдром, объединяющий oro-генитальные язвы и артрит. Язвы при СБ по клиническим проявлениям сходны с таковыми при афтозе Саттона, но значительно более крупные по размерам [127-129].

1.6.2. Клиническая картина других форм стоматитов (К12.1)

Протезный стоматит

Клинически выделяют (A.V.Newton,1962) [11, 130, 131] 3 основных формы протезного стоматита:

Простое локальное воспаление СОПР, проявляющееся катаральными проявлениями в виде очагов гиперемии и точечных геморрагий, реже – отеком, десквамацией или эрозиванием СОПР.

Генерализованная эритема СОПР занимает все пространство протезного ложа, точно совпадая с его границами. Слизистая оболочка протезного ложа темно-красного цвета, рыхлая и отечная.

Сосочковая (воспалительная) гиперплазия неба проявляется гиперпластическими разрастаниями на СОПР в области протезного ложа или (реже) мелкими ворсинчатыми грибовидными полипами. Эта форма ПС встречается редко, появляется преимущественно у лиц, длительно пользующихся СПП и имеющих плохую гигиену полости рта.

Гистологически при сосочковой гиперплазии неба отмечаются гиперкератоз, пролиферация клеток в глубоких слоях эпителия, в подслизистом слое – диффузная круглоклеточная инфильтрация, расширение кровеносных сосудов, стаз крови, атрофия железистых структур. Гистохимически в тканях протезного ложа выявляются очаги повышенного содержания гликогена, изменяется содержание, мукополисахаридов, рибонуклеопротеинов и кислой и щелочной фосфатазы. Выраженность структурных и гистохимических изменений коррелирует с продолжительностью пользования СПП. Структурно-функциональные сдвиги в тканях протезного ложа приводят к изменению биомеханических свойств СОПР – снижению эластичности и пороэластичности, повышению степени деформации и коэффициента трения и др. [131]

Протезный стоматит чаще развивается и протекает более манифестно на верхней челюсти – за счет большей поверхности покрытия базисом СПП [133, 134].

По характеру течения ПС может быть острым, подострым и хроническим, по степени тяжести – легкий, средней тяжести и тяжелый.

Дифференциальная диагностика ПС проводится со многими заболеваниями СОПР, в различных клинических формах имеющими сходные клинические паттерны – катаральный (гиперемия, отек, геморрагии); эрозивно-язвенный (гиперемия, отек, десквамация, эрозии, язвы, трещины); гиперкератотический (гиперкератоз, лихенизация, вегетации, сосочковые разрастания, дольчатая фиброма); атрофический (очаговая атрофия, атрофические рубцы) – с катаральным стоматитом при гиповитаминозах С, В, заболеваниях ЖКТ; с катаральными и эрозивно-язвенными поражениями при бактериальных, грибковых, специфических инфекциях в том числе при ВИЧ/СПИДе, COVID-19; с пузырьными поражениями при различных формах пузырчатки, пемфигоида; с эрозивно-язвенными поражениями при осложненных формах КПЛ СОПР, красной волчанки, хроническом язвенном стоматите, проявлениях лекарственной аллергии в полости рта: с гиперкератотическими поражениями при соответствующих формах КПЛ СОПР и красной волчанки, себоррейной форме пузырчатки, лихеноидных реакциях СОПР и др. [122, 132-137].

Хронический язвенный стоматит. Жалобы пациента с ХЯС сводятся к наличию длительно существующих симптомов: боли и дискомфорта в полости рта, нарушениям жевания и речеобразования, проблемам осуществления гигиенического ухода за полостью рта в связи с наличием на СОПР обширных эрозивно-язвенных дефектов. В анамнезе – длительное, непрерывно рецидивирующее течение эрозивно-язвенной формы КПЛ СОПР на фоне безуспешного лечения кортикостероидными препаратами (местного и топического). Объективно на СОПР определяются симметрично расположенные ключевые элементы поражения – язвы (реже эрозии), нередко окруженные по периферии зоной гиперкератоза. По клиническому паттерну ХЯС более схож с лихеноидным стоматитом. Излюбленная локализация язв при ХЯС – слизистая щек, десны и языка; слизистая мягкого неба и ротоглотки никогда не поражается [14-16].

Везикулярный стоматит. После инкубационного периода (2-6 дн.) у заболевшего появляются симптомы общей интоксикации (головная боль, озноб, повышение температуры, увеличение шейных лимфоузлов, насморк), на СОПР появляются мелкие болезненные везикулы, а после их вскрытия – небольшие болезненные язвы, наличие которых вызывает боль и дискомфорт в полости рта, затрудняет гигиенический уход, прием пищи и разговор. Кожные элементы, характерные для энтеровирусного

везикулярного стоматита, при обычном варианте везикулярного стоматита, отсутствуют [19, 20].

1.6.3. Клиническая картина орального мукозита (K12.3)

Клинические проявления ОМ обычно не зависят от вида ПОТ ввиду универсальности механизмов их развития. Вид и интенсивность ПОТ – определяющие факторы тяжести проявлений орального мукозита. К основным клиническим признакам ОМ относят: боль в полости рта различной интенсивности, сухость во рту, невозможность приема привычной пищи. При осмотре полости рта клинические проявления могут варьировать от лёгкой гиперемии до образования обширных сливающихся язв, часто покрытых белесовато-серым фибринозным налетом. В отдельных случаях на этапах ПОТ на СОПР появляются геморрагии. Наиболее тяжелым проявлением ОМ является обширный некроз слизистых, зачастую приводящий к летальным исходам. У пациентов с нейтропенией высок риск развития сепсиса, часто дебютирующего септическим шоком.

Первыми признаками и симптомами ОМ являются покраснение и отек слизистой оболочки, ощущение жжения, появление повышенной чувствительности к различным раздражителям (горячая, острая пища и др.). Исходно ОМ клинически представлен локальной или генерализованной эритемой СОПР, в большинстве случаев прогрессирующей вплоть до образования болезненных эрозий и язв. В дальнейшем язвы покрываются белой фибринозной пленкой.

Язвы при ОМ не только часто вторично инфицируются, но и нарушают питание и потребление жидкости, приводят к недоеданию и обезвоживанию, снижая регенерационные свойства СОПР. Подвижная неороговевающая слизистая оболочка мягкого неба, щек и губ, вентральная поверхность языка и полость рта наиболее уязвимы к прямой стоматотоксичности, в то время как десна, дорсальная поверхность языка или твердое небо поражаются реже на фоне медленной скорости обновления клеток. Повреждения, как правило, появляются в одном и том же месте в каждом эпизоде ОМ, при перерывах в лечении и его возобновлении. Эрозии при мукозите обычно исчезают без образования рубцов, в течение 4–6 недель после последней дозы ХТ и/или ЛТ. У части пациентов субъективные жалобы и объективные симптомы ОМ могут сохраняться в течение длительного времени после проведенной ХТ и/или ЛТ.

Оральный мукозит, индуцированный химиолучевым лечением и лучевой терапией, имеет некоторые различия. ОМ, вызванный химиотерапией, как правило, ограничивается поверхностями полости рта с неороговевающим эпителием (боковой и вентральной поверхностями языка и слизистой мягкого неба). Язвы, как правило, возникают в течение

двух недель после начала химио- или химиолучевой терапии. Скорость возникновения и выраженность лучевого орального мукозита зависят от дозы лучевого воздействия. Установлено, что риск развития ОМ при облучении области голова/шея возникает при еженедельных суммарных дозах 9,5–10 Гр [22-26].

2. Диагностика стоматитов и родственных поражений, медицинские показания и противопоказания к применению методов диагностики

2.1 Диагностика рецидивирующих афт полости рта (K12.0), медицинские показания и противопоказания к применению методов диагностики

Диагностика РА полости рта базируется на данных клинического стоматологического обследования (обнаружение типичных афтозных элементов на СОПР и губ, установление рецидивирующего течения заболевания по данным анамнеза, выявления предрасполагающих местных и системных факторов РА полости рта), результатах лабораторных исследований и, по показаниям, консультативных заключений узких специалистов (врача-дерматовенеролога, врача-гастроэнтеролога, врача-ревматолога, врача-гематолога, врача-гинеколога, врача-окулиста).

Диагностика РА полости рта направлена на установление клинической формы, характера течения заболевания, определении нуждаемости в проведении дополнительных консультаций узких специалистов и углубленных исследований, показаний к лечению с использованием тех или иных методов, а также определении направлений стоматологической реабилитации пациента.

К клиническим диагностическим критериям РА полости рта относится выявление на участках ороговевающей или /и неороговевающей СОПР типичных афтозных элементов поражения – резко болезненных эрозий или язв правильной овальной или округлой формы, покрытых желтоватым фибринозным налетом, окруженных венчиком гиперемии, а также рубцов (в динамике течения отдельных форм РА). В большинстве случаев диагноз РА полости рта ставится на основании данных клинического стоматологического обследования (выяснение жалоб, сбор анамнеза, проведение объективного обследования).

2.1.1 Жалобы и анамнез

Жалобы пациентов с РА полости рта определяются клинической формой, характером и длительностью течения заболевания, эффективностью проводимой терапии, наличием местных и системных факторов риска, степенью выраженности функциональных нарушений и ограничений, психо-эмоциональным состоянием пациента, уровнем снижения качества жизни на момент обследования.

- Рекомендуется выяснить у пациента жалобы на наличие на СОПР и губ необычных проявлений (пятна, афты, язвы, эрозии, пятна, рубцы, участки атрофии) и связанных с ними болевого симптома, дискомфорта, ограничений при приеме пищи, разговоре, гигиеническом уходе за полостью рта, а также иных функциональных нарушений; рекомендуется уточнить у пациента наличие жалоб на наличие язв на слизистых половых органов, кожных высыпаний. При анализе жалоб выяснить у пациента время и возможные (по его мнению) местные или общие причины первого появления основных жалоб, их длительность и интенсивность; при наличии ранее проводимой терапии выяснить мнение пациента о ее эффективности по степени купирования жалоб со стороны полости рта [1-7].

Уровень убедительности рекомендаций В (уровень достоверности доказательств – 2)

- Рекомендуется при сборе стоматологического анамнеза обратить особое внимание на наличие у пациента предрасполагающих факторов: наследственной предрасположенности (наличие у членов семьи на СОПР и губ рецидивирующих болезненных язв), хронических заболеваний желудочно-кишечного тракта, системы крови, патологии эндокринной и /или иммунной систем (в том числе ВИЧ/СПИДа), дефицита витаминов группы В, микроэлементов (железа, цинка), перенесенных стрессовых состояний, непереносимости отдельных пищевых продуктов (шоколада, кофе, томатов, продуктов с высоким содержанием глютен), а также длительного приема лекарственных препаратов с выраженным ульцерогенным или раздражающим действием (пироксикам, диклофенак, каптоприл, фенobarбитал, преднизолон, препараты золота). Рекомендуется выяснить применяет ли пациент для гигиенического ухода за полостью рта зубные пасты с высоким содержанием лаурилсульфата натрия, провоцирующего развитие язв СОПР. Наличие местных факторов риска (механическая травма СОПР некачественными зубным протезом, нависающими краями пломбы и др.) рекомендуется выявить при объективном обследовании пациента [1-7].

Уровень убедительности рекомендаций В (уровень достоверности доказательств – 2)

- Рекомендуется проанализировать представленные врачом-терапевтом и врачами-интернистами (см.раздел 2.1) результаты общеклинического и лабораторного обследования пациента, характеризующие состояние системного здоровья и, при

наличии той или иной системной патологии, степень ее медикаментозной компенсированности [1-7].

Уровень убедительности рекомендаций В (уровень достоверности доказательств – 2)

Комментарии: *оценка степени сохранности системного здоровья и компенсированности сопутствующих системных заболеваний необходима врачу-стоматологу для совместного с врачом-терапевтом или узкими специалистами планирования комплексного (врачом-стоматологом, врачом-дерматовенерологом, врачом-терапевтом) лечения заболевания, а также для оценки системных рисков проведения различных видов стоматологического лечения (медикаментозное, физиотерапевтическое) [1-7].*

- Рекомендуется у пациента с РА полости рта собрать и проанализировать *лекарственный анамнез* – для определения возможного лекарственно-обусловленного генеза афтозного поражения, акцентируя внимание на длительность и регламентированность приема пациентом тех или иных лекарственных средств, ранее назначенных врачом-терапевтом или врачами-интернистами (см.раздел 2.1) [1-7, 30].

Уровень убедительности рекомендаций В (уровень достоверности доказательств – 2)

- Рекомендуется при сборе анамнеза выяснить наличие у пациента с РА полости рта *непереносимости/ аллергических реакций* на отдельные лекарственные препараты, стоматологические материалы, средства гигиены полости рта, пищевые продукты - для устранения возможных аллергогенных предрасполагающих факторов риска возникновения, профилактики рецидивирования РА и планирования рациональной и безопасной гигиены полости рта [1-7, 30].

Уровень убедительности рекомендаций В (уровень достоверности доказательств – 2)

- Рекомендуется в процессе сбора анамнеза выяснить у пациента с РА полости рта наличие ближайших родственников, страдающих афтозными поражениями полости рта, для предположения генетической обусловленности заболевания [1-7, 35-39].

Уровень убедительности рекомендаций В (уровень достоверности доказательств – 2)

- Рекомендуется пациенту с РА полости рта провести самооценку состояния стоматологического здоровья по стоматологическому опроснику КЖ «Профиль

влияния стоматологического здоровья» в расширенном варианте ОНП-49-RU, адаптированном к специфике системно-обусловленных заболеваний СОПР (*Приложение Г1*) для последующей профессиональной оценки врачом-стоматологом сохранности / степени утраты стоматологических составляющих КЖ по интегральному и пошкаловым показателям индекса. [138, 139].

Уровень убедительности рекомендаций В (уровень достоверности доказательств – 4)

Комментарии: для оценки стоматологических составляющих качества жизни у пациентов с системно-обусловленной патологией СОПР, такой, как рецидивирующие афты полости рта, рекомендуется применение развернутых версий опросников качества жизни, к которым относиться “золотой стандарт” - опросник “Профиль влияния стоматологического здоровья” ОНП-49 RU. Динамический расчет показателей индекса качества жизни ОНП-49-RU может быть использован врачом-стоматологом-терапевтом в комплексной оценке эффективности лечения пациента с РА полости рта, а его положительная динамика – послужить дополнительным мотивационным фактором для поддержания достигнутого уровня «здоровья СОПР» у пациента.

2.1.2 Физикальное обследование

- Рекомендуется врачу-стоматологу-терапевту провести у пациента с РА полости рта комплексное стоматологическое обследование по ВОЗ [WHO, Geneva, 1997] для оценки состояния мягких и твердых тканей полости рта, реставраций и протетических конструкций (при наличии), выявления и последующего устранения потенциальных местных факторов риска РА (травматизация, микробное инфицирование, раздражение СОПР), дополнив его углубленной оценкой состояния СОПР с целью выявления типичных элементов поражения – эрозий, язв, рубцов, пятен [1-7].

Уровень убедительности рекомендаций В (уровень достоверности доказательств – 2)

- Рекомендуется при *осмотре СОПР* особое внимание уделить клинической и макротопографической характеристике выявленных афтозных элементов, их локализации в излюбленных для каждой из клинических форм РА участках СОПР и губ (ороговевающей /неороговевающей), их числу (единичные/множественные), размерам (малые/большие) и характеру группировки (сгруппированные в

кластеры/одиочные), а также оценить состояние СОПР, окружающей афты (венчик перифокальной гиперемии), и СОПР в зонах, отдаленных от участков поражения. У пациентов с тяжелым длительным рецидивирующим течением РА полости рта выявить наличие рубцовых участков в зонах резолюции афт СОПР [1-7].

Уровень убедительности рекомендаций В (уровень достоверности доказательств – 2)

- Рекомендуется у пациента с выявленными афтозными элементами поражения СОПР и губ обозначить их локализацию на схеме-топограмме СОПР и ККГ соответственно кодам ВОЗ (*Приложение Г2*); схему-топограмму рекомендуется прилагать к амбулаторной карте стоматологического пациента с РА полости рта. На схеме-топограмме целесообразно использовать цветовое кодирование элементов для улучшения наглядности клинико-топографических характеристик выявленной патологии в динамике лечения / диспансерного наблюдения за пациентом. [140-142].

Уровень убедительности рекомендаций В (уровень достоверности доказательств – 4)

- Рекомендуется при наличии у пациента с РА полости рта болевого симптома оценить степень его выраженности по визуально-аналоговой шкале (*Приложение Г3*) для планирования обезболивания и объективной оценки его эффективности в процессе стоматологического лечения [143-145].

Уровень убедительности рекомендаций С (уровень достоверности доказательств – 4)

- Рекомендуется при выявлении у пациентов афт СОПР и губ определять их размеры по критериям «до 5 мм в диаметре» (малые афты) и «10 и более мм» (большие афты) – для верификации основных клинических форм РА полости рта, рационального выбора метода лечения и использования в качестве объективного критерия оценки эффективности лечения, проводимого врачом-стоматологом-терапевтом [1-7].

Уровень убедительности рекомендаций С (уровень достоверности доказательств – 4)

- Рекомендуется врачу-стоматологу-терапевту при *осмотре* у пациента *лица, глаз, волосистой части головы* и других доступных к осмотру участков *кожи* и слизистых обращать внимание на наличие, локализацию и характер (макулезные, макулопапулезные, язвенные) высыпаний для дифференциальной диагностики РА с

другими кожно-слизистыми дерматозами, протекающими с образованием язв, папул и/или пятен – для определения целесообразности направления на консультацию / лечение к врачу-дерматовенерологу. [127-129].

Уровень убедительности рекомендаций С (уровень достоверности доказательств – 5)

- Рекомендуется в процессе клинического обследования пациентов с подозрением на РА полости рта проведение врачом стоматологом-терапевтом *первичной (диагностической) интраоральной фотосъемки* с использованием специальной фотосистемы высокого разрешения в режиме макросъемки, ретракторов и внутриротовых зеркал – для уточнения клинико-топографических характеристик эрозивно-язвенных элементов и архивирования клинического материала; рекомендуется пациентам с установленным диагнозом РА полости рта проведение *мониторинговой (на этапах лечения) фотосъемки* участков поражения СОПР для оценки эффективности проводимого лечения; в отдельных случаях (например, в условиях пандемии COVID-19), при проблемах постановки диагноза врачами стоматологами-терапевтами отдаленных территорий рекомендуется проведение врачом-стоматологом-терапевтом *внутриоральной фотосъемки* у пациента с предполагаемой патологией СОПР для последующего заочного онлайн-консультирования с экспертами по заболеваниям СОПР в режиме теледентистрии [146-151].

Уровень убедительности рекомендаций В (уровень достоверности доказательств – 3)

Комментарии: *врач-стоматолог-терапевт проводит стоматологическую фотосъемку после получения добровольного информированного согласия пациента с соблюдением необходимых этико-правовых норм.*

- Рекомендуется на основании данных анамнеза, жалоб и физикального обследования стоматологического пациента, анализа результатов первичной диагностической фотосъемки участков поражения СОПР и губ поставить развернутый стоматологический диагноз, включающий *предварительный клинический диагноз* РА полости рта с указанием его формы (по классификации ВОЗ, стадии, характера течения, а также локализации участков (элементов) поражения по топографическим кодам СОПР ВОЗ (*Приложение Г2*) [1-7].

Уровень убедительности рекомендаций С (уровень достоверности доказательств – 5)

Комментарии: объективные клинические проявления каждой из клинических форм РА полости рта, выявляемые при физикальном обследовании, описаны в разделе «Клиническая картина рецидивирующих афт полости рта».

2.1.3 Лабораторные диагностические исследования

Для подтверждения диагноза РА полости рта лабораторные исследования, как правило, не нужны, за исключением предположения о присоединении грибковой инфекции в процессе лечения РА.

- Рекомендуется направить пациента с РА полости рта на *микробиологическое (культуральное) исследование* (мазок, соскоб со СОПР) на грибы рода кандиды (*Candida spp.*) в случаях длительной терапии афтозных поражений кортикостероидами – для исключения присоединения грибковой инфекции и, при необходимости, проведения противогрибковой терапии [152, 153].

Уровень убедительности рекомендаций В (уровень достоверности доказательств – 4)

- Рекомендуется врачу-стоматологу в случаях тяжелого течения РА полости рта, для проведения дифференциальной диагностики полисистемных клинических форм РА направить пациента к врачу-терапевту и, по показаниям, к врачу-дерматовенерологу / гинекологу / урологу / гастроэнтерологу – для проведения углубленного клинико-лабораторного обследования (развернутый и биохимический анализ крови, иммунологические, серологические исследования, тест на паттергию) [42-57, 127-129].

Уровень убедительности рекомендаций В (уровень достоверности доказательств – 4)

2.1.4 Инструментальные диагностические исследования

Как правило, проведение инструментальных диагностических исследований у пациентов с подозрением на РА полости рта не требуется.

2.1.5 Иные диагностические исследования

- Рекомендуется направить пациента с крупными РА полости рта на *консультацию к врачу-офтальмологу* при наличии сопутствующих симптомов поражения глаз (увеита) для исключения синдрома Бехчета [1, 127-129].

Уровень убедительности рекомендаций В (уровень достоверности доказательств – 5)

- Рекомендуется направить пациента с крупными РА полости рта на *консультацию к врачу-гинекологу / врачу-урологу* при наличии сопутствующих жалоб на болезненные высыпания на слизистых оболочках половых органов и боль в области крупных суставов - для исключения синдрома Бехчета и MAGIC-синдрома (сочетание оро-генитальных афт с артритом) [127-129].

Уровень убедительности рекомендаций В (уровень достоверности доказательств – 5)

- Рекомендуется направить пациента с крупными РА полости рта на консультацию к *враче-дерматовенерологу* при наличии симптомов поражения кожи (эритема, васкулит) – для исключения синдрома Бехчета [127-129].

Уровень убедительности рекомендаций В (уровень достоверности доказательств – 5)

- Рекомендуется направить пациента с РА полости рта, имеющего те или иные жалобы со стороны внутренних органов или установленную ранее системную патологию, на консультацию к *врачу-терапевту* для получения актуализированной информации о состоянии системного здоровья пациента по результатам общеклинического обследования и данным лабораторных исследований– общий (клинический) анализ крови, анализ крови биохимический, общий (клинический) анализ мочи и т.д.) [1-7].

Уровень убедительности рекомендаций С (уровень достоверности доказательств – 5)

- Рекомендуется *врачу-стоматологу-терапевту* проявить высокий уровень онконастороженности при появлении (даже на фоне лечения) у пациента с длительно существующими РА полости рта симптомов, указывающих на возможность озлокачествления язв – появления уплотнения в основании, кровоточивости, быстрого увеличения в размерах, реакции регионарных лимфоузлов (Приложение Г4). В этих случаях пациент экстренно направляется на консультацию к *врачу-онкологу* [1-7, 154-158].

Уровень убедительности рекомендаций В (уровень достоверности доказательств – 5)

2.2 Диагностика других форм стоматитов, медицинские показания и противопоказания к применению методов диагностики

Диагностика других форм стоматитов (протезного, хронического язвенного, везикулярного) базируется на данных клинического стоматологического обследования по

обнаружению типичных элементов (эритема, геморрагии, везикулы, эрозия, язва, вегетации и др.) на СОПР и губ, установлению клинической формы стоматита, характера течения (хронического / острого/подострого) заболевания по данным анамнеза, выявления предрасполагающих местных и системных факторов риска возникновения патологии, результатах лабораторных исследований и, по показаниям, консультативных заключений узких специалистов (врача-дерматовенеролога, врача-инфекциониста, врача-эндокринолога, врача-гастроэнтеролога, врача-гематолога, врача-гинеколога, врача-уролога и др.).

В большинстве случаев диагноз стоматита (протезного, хронического язвенного, везикулярного) ставится на основании данных клинического стоматологического обследования (выяснение жалоб, сбор анамнеза, проведение объективного обследования).

2.2.1 Жалобы и анамнез

Жалобы пациентов с другими формами стоматитов (протезный, хронический язвенный, везикулярный) определяются клинической формой, характером и длительностью течения заболевания, эффективностью проводимой терапии, наличием местных и системных факторов риска, степенью выраженности функциональных нарушений и ограничений, уровнем снижения качества жизни на момент обследования.

- Рекомендуется при первичном обследовании выяснить у пациента жалобы на наличие на СОПР и губ необычных проявлений (пятна, пузырьки, язвы, эрозии, вегетации, рубцы, участки атрофии и др.) и связанных с ними отечно-болевого симптома, дискомфорта, ограничений при приеме пищи, разговоре, гигиеническом уходе за полостью рта, а также иных функциональных нарушений. Рекомендуется уточнить у пациента наличие жалоб на наличие тех или иных кожных высыпаний, их локализацию (ладони, подошвы, предплечья, ягодичная область и др.) и характер (при наличии), а также на наличие поражений ногтей. При анализе жалоб выяснить у пациента время и возможные (по его мнению) местные или общие причины первого появления основных жалоб, их длительность и интенсивность. Выяснить возможную связь появления симптомов с профессиональной занятостью, проводимым ранее стоматологическим лечением, включая зубное протезирование, реставрация зубов композитными материалами и др. При наличии в анамнезе заболеваний СОПР (различных форм стоматита, проявлений КПЛ в полости рта) выяснить характер и эффективность ранее проводимой терапии (применительно к КПЛ СОПР оценить результаты кортикостероидной терапии) по полноте купирования жалоб со стороны полости рта [9, 11, 14-16].

Уровень убедительности рекомендаций В (уровень достоверности доказательств – 4)

- Рекомендуется при сборе стоматологического анамнеза пациента со стоматитом (протезным, хроническим язвенным, везикулярным) обратить особое внимание на наличие у пациента предрасполагающих факторов: хронических заболеваний желудочно-кишечного тракта, аутоиммунных заболеваний, патологии системы крови, эндокринной и /или иммунной систем, инфекционных заболеваний (в том числе ВИЧ/СПИДа, перенесенной COVID-19 инфекции, энтеровирусной инфекции), дефицита витаминов и микроэлементов, перенесенных стрессовых состояний, непереносимости пищевых продуктов, лекарственных средств, стоматологических материалов, а также длительного приема лекарственных препаратов с выраженным ulcerогенным или раздражающим действием (пироксикам, диклофенак, каптоприл, фенobarбитал, преднизолон, препараты золота и др.), нарушающим микробиоценоз полости рта (антибактериальные средства). Рекомендуется уточнить у пациента наличие жалоб на общее самочувствие, повышение температуры, слабость, нарушения сна и время появления (до/после/во время появления высыпаний в полости рта и на коже). Выяснить у пациента сроки проводимого ранее съёмного зубного протезирования, его функциональную состоятельность, использованные конструкционные материалы, детали гигиенического ухода за зубными протезами и собственно полостью рта. Наличие конкретных местных факторов риска (механическая травма СОПР некачественными зубным протезом, нависающими краями пломбы, острыми краями зубов; плохой уровень гигиены полости рта; ксеростомия; непереносимость стоматологических материалов) рекомендуется выявить при объективном обследовании пациента. Рекомендуется уточнить место работы пациента для выяснения профессионально-обусловленных заболеваний СОПР (везикулярного стоматита) [9, 11, 14-16].

Уровень убедительности рекомендаций В (уровень достоверности доказательств – 4)

- Рекомендуется врачу-стоматологу-терапевту проанализировать представленные врачом-терапевтом и врачами-интернистами (см.раздел 2.1) результаты общеклинического и лабораторного обследования пациента, характеризующие состояние системного здоровья и, при наличии той или иной системной патологии, степень ее медикаментозной компенсированности [9, 11, 14-16].

Уровень убедительности рекомендаций В (уровень достоверности доказательств – 5)

Комментарии: оценка степени сохранности системного здоровья и компенсированности сопутствующих системных заболеваний необходима врачу-стоматологу для совместного с врачом-терапевтом или узкими специалистами планирования комплексного (врачом-стоматологом, врачом-дерматовенерологом, врачом-инфекционистом, врачом-терапевтом) лечения заболевания, а также для оценки системных рисков проведения различных видов стоматологического лечения (медикаментозное, физиотерапевтическое) [9, 11, 14-16].

- Рекомендуется у пациента со стоматитом (ПС, ХЯС, ВС) собрать и проанализировать *лекарственный анамнез* – для дифференциальной диагностики стоматита с лекарственно-обусловленными заболеваниями СОПР, акцентируя внимание на длительность и регламентированность приема пациентом тех или иных лекарственных средств (антибактериальные средства, кортикостероиды и др.), ранее назначенных врачом-терапевтом или врачами-интернистами (см.раздел 2.1) [9, 11, 14-16].

Уровень убедительности рекомендаций В (уровень достоверности доказательств – 5)

- Рекомендуется при сборе анамнеза выяснить наличие у пациента со стоматитом (ПС, ХЯС, ВС) *непереносимости/ аллергических реакций* на отдельные лекарственные препараты, стоматологические материалы, средства гигиены полости рта, пищевые продукты – для устранения возможных аллергогенных предрасполагающих факторов риска возникновения, профилактики стоматита и планирования рациональной и безопасной гигиены полости рта у пациента с заболеванием СОПР [9, 11, 14-16].

Уровень убедительности рекомендаций В (уровень достоверности доказательств – 5)

- Рекомендуется пациенту со стоматитом (ПС) провести субъективную оценку степени ксеростомии (*Приложение Г5*) [83, 159].

Уровень убедительности рекомендаций В (уровень достоверности доказательств – 5)

- Рекомендуется пациенту со стоматитом (ПС, ХЯС, ВС) провести самооценку состояния стоматологического здоровья по стоматологическому опроснику КЖ

«Профиль влияния стоматологического здоровья» в расширенном варианте ОНIP-49-RU, адаптированном к специфике системно-обусловленных заболеваний СОПР (*Приложение Г1*) для последующей профессиональной оценки врачом-стоматологом сохранности / степени утраты стоматологических составляющих КЖ по интегральному и пошкаловым показателям индекса. [123, 160-163].

Уровень убедительности рекомендаций В (уровень достоверности доказательств – 4)

Комментарии: для оценки стоматологических составляющих качества жизни у пациентов с системно-обусловленной патологией СОПР, такой, как рецидивирующие афты полости рта, рекомендуется применение развернутых версий опросников качества жизни, к которым относится «золотой стандарт» - опросник «Профиль влияния стоматологического здоровья» ОНIP-49 RU. Динамический расчет показателей индекса качества жизни ОНIP-49-RU может быть использован врачом-стоматологом-терапевтом в комплексной оценке эффективности лечения пациента с другими формами стоматитов, а его положительная динамика – послужить дополнительным мотивационным фактором для поддержания достигнутого уровня «здоровья СОПР» у пациента.

2.2.2 Физикальное обследование

- Рекомендуется врачу-стоматологу-терапевту у пациента со стоматитом (ПС, ХЯС, ВС) оценить состояние мягких и твердых тканей полости рта, реставраций и протетических конструкций (при наличии) для выявления и последующего устранения потенциальных местных факторов риска РА (травматизация, микробное инфицирование, раздражение СОПР), дополнив его углубленной оценкой состояния СОПР с целью выявления типичных элементов поражения – пятен (воспалительных, геморрагических), эрозий, язв, вегетаций, рубцов и др. [9, 11, 14-16].

Уровень убедительности рекомендаций С (уровень достоверности доказательств – 5)

- Рекомендуется при *осмотре СОПР* особое внимание уделить клинической и макротопографической характеристике выявленных элементов поражения, их локализации в излюбленных для каждой из клинических форм участках СОПР и губ (при ПС – ткани протезного ложа и протезного поля; при ХЯС – слизистая щек, десны и языка), их числу (единичные/множественные), размерам и характеру группировки, а также оценить состояние СОПР, окружающей элементы поражения

(при ХЯС – язвы, реже эрозии, с очагами гиперкератоза по периферии), и СОПР в зонах, отдаленных от участков поражения [9, 11, 14-16].

Уровень убедительности рекомендаций В (уровень достоверности доказательств – 4)

- Рекомендуется у пациента с выявленными элементами поражения СОПР и губ обозначить их локализацию на схеме-топограмме СОПР и ККГ соответственно кодам ВОЗ (*Приложение Г2*); схему-топограмму рекомендуется прилагать к амбулаторной карте стоматологического пациента с другими формами стоматита. На схеме-топограмме целесообразно использовать цветное кодирование элементов для улучшения наглядности клинико-топографических характеристик выявленной патологии в динамике лечения / диспансерного наблюдения за пациентом. [140-142].

Уровень убедительности рекомендаций В (уровень достоверности доказательств – 4)

- Рекомендуется при наличии у пациента с проявлениями стоматита болевого симптома оценить степень его выраженности по визуально-аналоговой шкале (*Приложение Г3*) для планирования обезболивания и объективной оценки его эффективности в процессе стоматологического лечения [9, 11, 14-16].

Уровень убедительности рекомендаций С (уровень достоверности доказательств – 4)

- Рекомендуется врачу-стоматологу-терапевту при *осмотре* у пациента *лица, глаз, волосистой части головы* и других доступных к осмотру участков *кожи и ногтей* обращать внимание на наличие, локализацию и характер высыпаний для дифференциальной диагностики с кожно-слизистыми дерматозами, протекающими с образованием язв, папул и/или пятен – для определения целесообразности направления на консультацию / лечение к врачу-дерматовенерологу. [9, 11, 14-16].

Уровень убедительности рекомендаций С (уровень достоверности доказательств – 5)

- Рекомендуется в процессе клинического обследования пациентов с подозрением на другие формы стоматита (ПС, ХЯС, ВС) проведение врачом стоматологом-терапевтом *первичной (диагностической) интраоральной фотосъемки* с использованием специальной фотосистемы высокого разрешения в режиме макросъемки, ретракторов и внутриротовых зеркал – для уточнения клинико-топографических характеристик эрозивно-язвенных элементов и архивирования

клинического материала; рекомендуется пациентам с установленным диагнозом ПС /ХЯС/ВС проведение *мониторинговой (на этапах лечения) фотосъемки* участков поражения СОПР для оценки эффективности проводимого лечения; в отдельных случаях (например, в условиях пандемии COVID-19), при проблемах постановки диагноза врачами стоматологами-терапевтами отдаленных территорий рекомендуется проведение врачом-стоматологом-терапевтом внутриоральной фотосъемки у пациента с предполагаемой патологией СОПР для последующего заочного онлайн-консультирования с экспертами по заболеваниям СОПР в режиме теледентистрии [146-151].

Уровень убедительности рекомендаций В (уровень достоверности доказательств – 3)

Комментарии: *врач-стоматолог-терапевт проводит стоматологическую фотосъемку после получения добровольного информированного согласия пациента с соблюдением необходимых этико-правовых норм.*

- Рекомендуется на основании данных анамнеза, жалоб и физикального обследования стоматологического пациента, анализа результатов первичной диагностической фотосъемки участков поражения СОПР и губ поставить развернутый стоматологический диагноз, включающий предварительный клинический диагноз другой формы стоматита (ПС, ХЯС, ВС) с указанием его формы (по классификации ВОЗ, стадии, характера течения, а также локализации участков (элементов) поражения по топографическим кодам СОПР ВОЗ (*Приложение Г3*) [9, 11, 14-16].

Уровень убедительности рекомендаций С (уровень достоверности доказательств – 5)

Комментарии: *объективные клинические проявления каждой из клинических форм других форм стоматитов, выявляемые при физикальном обследовании, описаны в разделе «Клиническая картина других форм стоматитов».*

2.2.3 Лабораторные диагностические исследования

- Рекомендуется направить пациента с проявлениями стоматита (ПС,ХЯС,ВС) на *микробиологическое (культуральное) исследование* (мазок, соскоб со СОПР) на грибы рода кандиды (*Candida spp.*) в случаях подозрения на кандидо-ассоциированный протезный стоматит, а также при ранее проводимой длительной терапии кортикостероидами – для исключения присоединения грибковой инфекции

и, при необходимости, проведения противогрибковой терапии [14-16, 64, 65, 164, 165].

Уровень убедительности рекомендаций В (уровень достоверности доказательств – 4)

Комментарии: *при подозрении на протезный стоматит проводить забор материала (методом мазка или отпечатка) с тканей протезного ложа, а также с внутренней поверхности протетической конструкции.*

- Рекомендуется для дифференциальной диагностики ХЯС и эрозивно-язвенной формы КПЛ направлять пациентов на *патолого-анатомическое исследование биопсийного материала СОПР с последующим гистологическим исследованием биоптатов методом прямой иммунофлюоресценции* [14-16].

Уровень убедительности рекомендаций В (уровень достоверности доказательств – 3)

Комментарии: *При исследовании методом прямой иммунофлюоресценции при ХЯС в клетках базального слоя эпителия определяются вкрапления эпителий-специфичных антинуклеарных антител SES-ANA (IgG SES-ANA), что позволяет провести его дифференциальную диагностику с КПЛ СОПР, при котором в области базальной мембраны определяются отложения фибрина в виде полос [14].*

- Рекомендуется врачу-стоматологу при подозрении на везикулярный стоматит направить пациента к врачу-терапевту и, по показаниям, к врачу-инфекционисту для проведения дифференциальной диагностики (ВС и энтеровирусного везикулярного стоматита; ХЯС и КПЛ) для направление на лабораторное обследование (развернутый и биохимический анализ крови, иммунологические, серологические исследования) [14-16, 19, 20].

Уровень убедительности рекомендаций В (уровень достоверности доказательств – 4)

2.2.4 Инструментальные диагностические исследования

- Рекомендуется пациенту с подозрением на П С проводить оценку гигиенического состояния съемных зубных протезов для оценки качества их очищения и своевременной коррекции методик ухода за зубными протезами (*Приложение Г6*) [166].

2.2.5 Иные диагностические исследования

- Рекомендуется направить пациента с подозрением на ХЯС на консультацию к врачу-дерматовенерологу для исключения КПЛ и его эрозивно-язвенных проявлений в полости рта [14-16].

Уровень убедительности рекомендаций В (уровень достоверности доказательств – 4)

- Рекомендуется направить пациента с подозрением на ВС на консультацию к врачу-инфекционисту для исключения антропонозной энтеровирусной инфекции с проявлениями энтеровирусного везикулярного стоматита [19, 20].

Уровень убедительности рекомендаций В (уровень достоверности доказательств – 5)

- Рекомендуется направить пациента с различными формами стоматита (ПС, ХЯС, ВС), имеющего те или иные жалобы со стороны внутренних органов или установленную ранее системную патологию, на консультацию к врачу-терапевту для получения актуализированной информации о состоянии системного здоровья пациента по результатам общеклинического обследования и данным лабораторных исследований– общий (клинический) анализ крови, анализ крови биохимический, общий (клинический) анализ мочи и т.д.) [1, 9, 11, 14-16].

Уровень убедительности рекомендаций С (уровень достоверности доказательств – 5)

2.3 Диагностика орального мукозита, медицинские показания и противопоказания к применению методов диагностики

Критерии установления ОМ основываются на характерных симптомах заболевания, данных физикального осмотра и анамнеза. Прежде чем приступать к выбору тактики лечения пациента с ОМ, необходимо провести визуальное обследование СОПР, оценить наличие, локализацию и распространенность очагов гиперемии, эрозий и язв, а также дать объективную оценку степени выраженности болевого и ксеростомического симптомов. По показаниям у больных с ОМ рекомендовано проведение микробиологического исследования с целью для качественного и количественного анализа оральной микробиоты. Трудности диагностики ОМ связаны с тем, что его клинические проявления могут проявляться по истечении достаточно длительного времени (через несколько недель и даже месяцев) после химиолучевой терапии, при этом симптоматика и объективная картина мукозита может быть весьма разнообразной.

2.3.1 Жалобы и анамнез

- Рекомендуется выяснить у пациента, проходящего/прошедшего ПОТ с использованием химио-и/или лучевой терапии наличие жалоб на необычный вид СОПР в связи с наличием язв, эрозий, пятен, рубцов и связанных с ними болевого, сенсорно-парестетического и/или ксеростомического симптомов, дискомфорта, ограничений при приеме пищи, разговоре, гигиеническом уходе за полостью рта, а также иных функциональных нарушений [22-25].

Уровень убедительности рекомендаций В (уровень достоверности доказательств – 4)

- Рекомендуется уточнить способность/ограничения в приеме жидкой или твердой пищи, наличие жалоб на боль в эпигастрии, жидкий стул и другие общие жалобы. Сбор жалоб рекомендуется проводить ежедневно на всех этапах ПОТ и, по показаниям, по ее завершению [22-25].

Уровень убедительности рекомендаций В (уровень достоверности доказательств – 4)

- При анализе жалоб рекомендуется выяснить у пациента время их появления (в контексте сроков проводимой ПОТ), уточнить, когда появились первые жалобы со стороны полости рта, их длительность, интенсивность, динамику выраженности на этапах ПОТ и по ее завершению; при наличии ранее проводимого лечения мукозита оценить, по мнению пациента, его эффективность по купированию жалоб со стороны полости рта [22-25].

Уровень убедительности рекомендаций В (уровень достоверности доказательств – 4)

- Рекомендуется при наличии у пациента с ОМ болевого симптома оценить степень его выраженности по визуально-аналоговой шкале (*Приложение Г3*) для планирования обезболивания и объективной оценки эффективности его контроля в процессе стоматологического лечения [22-25].

Уровень убедительности рекомендаций С (уровень достоверности доказательств – 4)

- Рекомендуется врачу-стоматологу-терапевту при наличии у пациента с ОМ жалобы на сухость в полости рта провести методику субъективной оценки пациентом степени выраженности ксеростомии (*Приложение Г5*) для контроля ксеростомического симптома в процессе и в комплексе лечения мукозита [22-25, 159, 167].

Уровень убедительности рекомендаций С (уровень достоверности доказательств – 4)

- Рекомендуется врачу-стоматологу-терапевту для характеристики состояния системного здоровья и системных рисков стоматологического лечения проанализировать представленные врачом-терапевтом и врачами-интернистами (онкологи, гематологи) результаты общеклинического и лабораторного обследования пациента [общий (клинический) анализ крови развернутый и анализ крови биохимический общетерапевтический, общий (клинический) анализ мочи] [22-25].

Уровень убедительности рекомендаций С (уровень достоверности доказательств – 5)

- Рекомендуется пациенту сОМ провести самооценку состояния стоматологического здоровья (до и на этапах ПОТ) по валидированному стоматологическому опроснику КЖ «Профиль влияния стоматологического здоровья» в расширенном варианте ОНП-49-RU, адаптированном к специфике системно-обусловленных заболеваний СОПР (*Приложение Г1*) для последующей профессиональной оценки врачом-стоматологом сохранности / степени утраты стоматологических составляющих КЖ по интегральному и пошкаловым показателям индекса [168].

Уровень убедительности рекомендаций А (уровень достоверности доказательств – 1)

Комментарии: динамический расчет показателей стоматологического индекса качества жизни ОНП-49-RU может быть использован врачом стоматологом-терапевтом в комплексной оценке эффективности лечения стоматологического пациента с ОМ, а его положительная динамика – послужить дополнительным мотивационным фактором для поддержания достигнутого уровня «здоровья СОПР» у онкологического пациента.

2.3.2 Физикальное обследование

- Рекомендуется врачу-стоматологу-терапевту провести у пациента с ОМ комплексно оценить состояние мягких и твердых тканей полости рта, реставраций и протетических конструкций (при наличии), выявить для последующего устранения потенциальные местные факторы риска ОМ (травматизация, микробная контаминация при плохой гигиене полости рта, раздражение СОПР), дополнив его визуальной оценкой состояния СОПР с целью выявления типичных элементов поражения – эрозий, язв, рубцов, пятен [22-25].

Уровень убедительности рекомендаций С (уровень достоверности доказательств – 5)

- Рекомендуется у пациента с ОМ обозначить локализацию участков поражения на схеме-топограмме СОПР и ККГ соответственно кодам ВОЗ (*Приложение Г2*); схему-топограмму рекомендуется прилагать к амбулаторной карте стоматологического пациента. На схеме-топограмме целесообразно использовать цветное кодирование элементов для улучшения наглядности клинико-топографических характеристик выявленной патологии в динамике лечения / диспансерного наблюдения за пациентом. [140-142].

Уровень убедительности рекомендаций В (уровень достоверности доказательств – 4)

- Рекомендуется в процессе первичного клинического обследования и динамического наблюдения пациентов с ОМ проведение врачом стоматологом-терапевтом первичной и мониторинговой (на этапах лечения) интраоральной фотосъемки в режиме макросъемки – для уточнения исходных клинико-топографических характеристик эрозивно-язвенных элементов и их динамики в процессе лечения, а также для архивирования клинического материала [146-151].

Уровень убедительности рекомендаций В (уровень достоверности доказательств – 3)

Комментарии: *врач-стоматолог-терапевт проводит стоматологическую фотосъемку после получения добровольного информированного согласия пациента с соблюдением необходимых этико-правовых норм.*

- Рекомендуется на основании данных анамнеза, жалоб и физикального обследования стоматологического пациента, анализа результатов первичной диагностической фотосъемки участков поражения СОПР и губ поставить развернутый стоматологический диагноз, включающий *предварительный клинический диагноз* орального мукозита с указанием его степени тяжести, а также локализации участков (элементов) поражения по топографическим кодам СОПР ВОЗ (*Приложение Г2*) [140-142].

Уровень убедительности рекомендаций С (уровень достоверности доказательств – 5)

2.3.3 Лабораторные диагностические исследования

Для подтверждения диагноза ОМ лабораторные исследования, как правило, не нужны, за исключением предположений об осложнении мукозита бактериальной и/или грибковой инфекцией [90-96].

- Рекомендуется направить пациента с осложненным течением ОМ на *микробиологическое (культуральное) исследование* (мазок, соскоб со СОПР) для идентификации, качественного и количественного анализа бактериальной и грибковой флоры для планирования методов коррекции нарушений микробиоты полости рта в процессе ПОТ [90-96].

Уровень убедительности рекомендаций А (уровень достоверности доказательств – 1)

2.3.4 Инструментальные диагностические исследования

Как правило, проведение инструментальных диагностических исследований у пациентов с подозрением на ОМ не требуется.

3. Лечение стоматитов и родственных поражений (K12), включая медикаментозную и немедикаментозную терапии, диетотерапию, обезболивание, медицинские показания и противопоказания к применению методов лечения

3.1. Лечение рецидивирующих афт полости рта (K12.0)

- Рекомендуется врачу-стоматологу в рамках основных профессиональных компетенций составить развернутый план комплексного лечения и последующей стоматологической реабилитации пациента с РА полости рта с учетом результатов проведенных клинических стоматологических, общеклинических, лабораторных методов исследования [1-7, 169].

Комментарии: *Лечение пациентов с РА полости рта реализуется врачом-терапевтом-стоматологом в амбулаторных условиях, в рамках основных профессиональных компетенций, строится на принципах комплексного персонифицированного подхода.*

Лечение РА полости рта проводится с учетом:

- формы, стадии, характера течения заболевания, степени выраженности болевого и других симптомов, наличия и выраженности сопутствующих функциональных

нарушений и ограничений, степени их влияния на стоматологические показатели КЖ;

- наличия и уровня коморбидности, степени компенсированности сопутствующих системных заболеваний;
- возможности устранения / коррекции выявленных местных и системных факторов риска;
- сведений об эффективности проводимой ранее терапии (местной, системной);
- индивидуальной переносимости пациентом тех или иных лекарственных препаратов/рефрактерности к различным видам медикаментозной терапии;
- психоэмоционального состояния пациента, его настроенности на лечение и приверженности к поддержанию его результатов;
- уровня онкологической настороженности врача-стоматолога и стоматологического пациента.

Основная *цель* лечения пациента с РА полости рта – достижение стойкой ремиссии с полным купированием клинически манифестных симптомов заболевания и улучшением стоматологических составляющих качества жизни.

Комплексное лечение пациентов с различными формами РА полости рта предполагает последовательное решение следующих *задач*:

- контроль и купирование симптомов воспаления в СОПР за счет применения эффективных противовоспалительных и обезболивающих лекарственных средств;
- первоочередное эффективное купирование болевого симптома, изоляция эрозивных участков СОПР, использование мукопротекторов для обеспечения адекватного приема пищи, гигиенического ухода за полостью рта, выполнения рутинных функций, ликвидация местных травмирующих факторов в период разгара РА;
- устранение местных травмирующих факторов (сглаживание острых краев разрушенных зубов; замена некачественных зубных протезов и реставраций);
- коррекция программ индивидуальной ГПР с исключением пользования пациентом средств гигиены с ульцерогенным, раздражающим, лихенизирующим свойствами; мотивирование пациента с РА полости рта к поддержанию необходимого уровня ГПР для профилактики обострения заболевания;
- коррекция пищевого рациона с исключением горячей, острой, соленой пищи, ее обогащением витаминами (группы В, А, С, D), микроэлементами (железо, цинк) и др.
- исключение/ограничение вредных привычек (курение, алкоголь, привычное прикусывание СОПР);

- стимулировать репаративной регенерации эрозированной / изъязвленной СОПР за счет топического применения кератоплатических средств и физических факторов (низкоинтенсивная лазеротерапия);
- регуляция состава и свойств микрофлоры полости рта (рациональная противогрибковая терапия, пробиотико- и фаготерапия) в случае присоединении грибковой инфекции на фоне длительной кортикостероидной и антибактериальной терапии;
- коррекция системных нарушений у пациентов с сочетанной системной патологией (по назначению врача-терапевта);
- коррекция нарушений местного и общего иммунитета (по назначению врача-аллерголога-иммунолога);
- коррекция врачом-клиническим фармакологом (совместно с лечащим врачом-терапевтом) схем медикаментозной терапии, назначенной пациенту по поводу сопутствующей системной патологии (исключение /замена на индифферентные аналоги лекарственных препаратов с ulcerогенным и/или раздражающим действием, провоцирующим возникновение/обострение РА);
- повышение общей резистентности организма и общее оздоровление пациента, нормализация режимов труда и отдыха для профилактики рецидивов заболеваний и достижения стойкой ремиссии РА.

Схемы местного и общего лечения пациентов с различными формами РА полости рта определяются врачом-терапевтом-стоматологом индивидуально. При достижении стойкой ремиссии / стабилизации терапия может быть прекращена, пациент должен быть поставлен на диспансерный учет врача-терапевта-стоматолога.

- Рекомендуется с целью обезболивания слизистой оболочки рта у пациента с РА назначение препаратов для местного применения при заболеваниях полости рта (бензидамин) или местных анестетиков для наружного применения (лидокаин) [1-7]:

Бензидамин (0,15% раствор для местного применения / спрей для местного применения дозированный) для аппликаций на болезненные участки СОПР, полоскания / орошения полости рта 2-3 раза в день, вплоть до полного купирования болевого симптома [4, 170, 171].

Уровень убедительности рекомендаций А (уровень достоверности доказательств – 2)

или

*Лидокаин** (гель 2% для местного применения / спрей для местного применения дозированный)* для нанесения на болезненные участки СОПР 3 раза в день, вплоть до полного купирования болевого симптома [172-174].

Уровень убедительности рекомендаций В (уровень достоверности доказательств – 3)

Комментарии: процедуры могут проводиться врачом-стоматологом-терапевтом на амбулаторном приеме и пациентом в режиме домашней терапии. Лекарственные препараты в форме спрея целесообразно использовать при множественных изъязвлениях.

- Рекомендуется назначение пациенту с РА противомикробных препаратов для местного применения в полости рта – с целью контроля микробного гомеостаза и профилактики присоединения вторичной инфекции на фоне ограниченных возможностей гигиенического ухода за полостью рта в периоды обострения РА [4, 170, 175-177]:

*Хлоргексидин** (0,2% раствор)* для полоскания полости рта 2-3 раза в день в течение 5-7 дней [4, 170, 175-177].

Уровень убедительности рекомендаций А (уровень достоверности доказательств – 1)

Комментарии: процедуры могут проводиться врачом-стоматологом-терапевтом на амбулаторном приеме и пациентом в режиме домашней терапии.

- Рекомендуется назначение пациенту с РА лекарственных препаратов с комбинированным анальгезирующим и противомикробным действием [1-7]:

Бензокаин+хлоргексидин (1,5 мг + 5 мг таблетки) для рассасывания в полости рта 2-3 раза в день в течение 5-7 дней [1, 178]

Уровень убедительности рекомендаций С (уровень достоверности доказательств – 5)

- Рекомендуется врачу-стоматологу-терапевту назначать пациенту с РА полости рта местную противовоспалительную, антиаллергическую, антиэкссудативную терапию топическими умеренноактивными кортикостероидами (триамцинолон) или высокоактивными кортикостероидами (бетаметазон) в качестве препаратов первой линии:

Триамцинолон (0,1%, 0,5% мазь) для аппликаций на участки поражения СОПР 3-4 раза в день вплоть до полного заживления афт [173, 175, 177, 179-186].

Уровень убедительности рекомендаций А (уровень достоверности доказательств – 1)

или

*Бетаметазон** (0,05% мазь)* для аппликаций на участки поражения СОПР 2 - 3 раза в день вплоть до полного заживления афт [183, 184, 187-189].

Уровень убедительности рекомендаций В (уровень достоверности доказательств – 1)

- Рекомендуется при множественных изъязвлениях СОПР применение топических высокоактивных кортикостероидов в виде спрея:

*Бетаметазон** (0,05% спрей)* для равномерного распыления на участки поражения 2-4 раза в день (в т.ч. обязательно на ночь) вплоть до полного заживления [183, 184, 187-189].

Уровень убедительности рекомендаций В (уровень достоверности доказательств – 1)

Комментарии: *лекарственный препарат распыляется в полости рта и через 2 мин сплевывается. Длительное местное применение кортикостероидов умеренной и высокой активности у части пациентов может сопровождаться выраженным жжением в полости рта, присоединением грибковой инфекции, требующей применения противогрибковой терапии.*

- Рекомендуется для механической защиты СОПР при РА полости рта применение лекарственных средств противовоспалительного, антимикробного действия – биорастворимых лекарственных пленок, содержащих хлоргексидин и дексаметазон:

Диплен-дента ХД (с дексаметазоном и хлоргексидином) для апплицирования на участки поражения СОПР 2-3 раза в день вплоть до полного заживления афт [190, 191].

Уровень убедительности рекомендаций С (уровень достоверности доказательств – 4)

Комментарии: *Лекарственную био пленку наносить на участки поражения 2-3 раза в день, после процедур воздерживаться от приема пищи и питья в течение 2-х часов.*

- Рекомендуется при длительной местной терапии РА полости рта кортикостероидами умеренной и высокой активности для лечения присоединившейся грибковой инфекции, ориентируясь на микробиологические показатели ПР, назначать пациенту противогрибковые препараты для наружного применения (клотримазол) или противомикробные препараты для местного применения при заболеваниях полости рта (хлоргексидин), обладающие в т.ч. противогрибковым действием [1-7]:

*Клотримазол*** (1% крем или раствор) для аппликаций на участки поражения СОПР 3-4 раза в день, под контролем клинико-микробиологических показателей [1, 192-195].

Уровень убедительности рекомендаций А (уровень достоверности доказательств – 2)

или

*Хлоргексидин*** (0,2% раствор) для полоскания полости рта 2-3 раза в день в течение 5-7 дней [4, 170, 175-177].

Уровень убедительности рекомендаций А (уровень достоверности доказательств – 2)

Комментарии: *местное противогрибковое лечение присоединившейся грибковой инфекции СОПР проводится под контролем клинико-микробиологических показателей ПР; может проводиться врачом-стоматологом-терапевтом и пациентом в режиме домашней терапии.*

- Рекомендуется назначение пациентам с РА антибактериальных препаратов группы тетрациклина (доксциклин, тетрациклин) с противовоспалительными свойствами и способностью подавлять активность коллагеназы (противомикробные препараты и антисептики для местного лечения заболеваний полости рта) [1-7, 196]:

*Доксициклин*** (100 мг капсулы) - содержимое капсулы измельчить до порошка и растворить в 10 мл физ. раствора, использовать для полоскания полости рта в течение 3-х минут. Применяют однократно! В течение 2-х часов после полоскания исключить приемы пищи и воды [173, 175, 184, 196-200].

Уровень убедительности рекомендаций А (уровень достоверности доказательств – 2)

- Рекомендуется для защиты и снижения проницаемости эпителия СОПР при РА использование цитопротективных препаратов, предназначенных для лечения воспалительных заболеваний ЖКТ (препараты для лечения язвенной болезни желудка и двенадцатиперстной кишки и ГЭРБ) [1-7]:

Ребамипид (100 мг таб.); таблетку растереть в порошок и растворить в 20 мл кипяченной воды для полоскания полости рта 2-3 раза в день в течение 2-4 недель [201-203].

Уровень убедительности рекомендаций В (уровень достоверности доказательств – 4)

- Рекомендуется для механической защиты СОПР при РА полости рта использование средств для применения в полости рта с противовоспалительным, антисептическим и эпителизирующими ингредиентами – адгезивной пасты с лактоферрином, ангиогенином и алоэ вера [204, 205]:

Адгезивная паста для полости рта (Angiopharm, Россия) для апплицирования на участки поражения СОПР 2-3 раза в день до полного заживления афт [201, 202]

Уровень убедительности рекомендаций С (уровень достоверности доказательств – 4)

Комментарии: *Адгезивную пасту с содержанием лактоферрина, ангиогенина и алоэ вера наносят на пораженные участки СОП с помощью ватной палочки, после процедуры ограничивают прием пищи и воды до 60 минут.*

- Рекомендуется при тяжелых полисистемных формах афтозных поражений осуществлять общее лечение РА полости рта по назначению врача соответствующего профиля (дерматовенеролога, окулиста, гинеколога, уролога), которое включает применение системной кортикостероидной терапии коротким курсом, колхицин-производных алкалоидов растительного происхождения, иммуномодуляторов группы неселективных ингибиторов фосфодиэстеразы, препаратов цинка и др. [1-7]

Уровень убедительности рекомендаций С (уровень достоверности доказательств – 5)

3.1.1. Немедикаментозное лечение рецидивирующих афт полости рта (К12.0)

- Рекомендуется пациентам в период обострения тяжелых форм РА полости рта назначать щадящий режим труда с ограничением физических и психоэмоциональных нагрузок [1-7].

Уровень убедительности рекомендаций С (уровень достоверности доказательств – 5)

- Рекомендуется пациентам с РА полости рта, особенно в период обострения процесса, назначение диетотерапии с ограничением соленых, острых и кислых продуктов и исключением грубой пищи; у лиц с отягощенным аллергоанамнезом – гипоаллергогенной (в т.ч. безглютеновой) пищи, обогащённой витаминами (В, D3), цинком и железом [1-7].

Уровень убедительности рекомендаций С (уровень достоверности доказательств – 4)

- Рекомендуется врачу-стоматологу-терапевту у пациентов с РА полости рта проведение лазеротерапии с помощью низкоинтенсивного лазерного излучения красного и инфракрасного диапазонов в импульсном или непрерывном режимах, обладающего противовоспалительным, анальгезирующим, противоотечным, иммуномодулирующим, ранозаживляющим, антимикробным действием; лазеротерапия проводится внутриротовым способом, с облучением участков поражения и их перифокальных зон [143-145, 206-216].

Уровень убедительности рекомендаций А (уровень достоверности доказательств – 1)

- Рекомендуется врачу-стоматологу-терапевту предоставить пациенту краткую информацию о наличии заболеваниями полости рта, факторах риска, основных симптомах, характере течения и возможных осложнениях, методах диагностики и лечения, рекомендациях по уходу за полостью рта в домашних условиях, значимости диспансерного наблюдения у врача-стоматолога [1-7].

Уровень убедительности рекомендаций С (уровень достоверности доказательств – 5)

3.2. . Лечение пациентов с другими формами стоматитов (К12.1)

- Рекомендуется врачу-стоматологу-терапевту в рамках основных профессиональных компетенций составить развернутый план комплексного лечения и последующей стоматологической реабилитации пациента с ПС/ХЯС/ВС с учетом результатов проведенных клинических стоматологических, общеклинических, лабораторных, инструментальных методов исследования [9, 11, 14-16].

Уровень убедительности рекомендаций В (уровень достоверности доказательств – 5)

- Рекомендуется врачу-стоматологу-терапевту выявить и последовательно устранить по мере стихания воспаления СОПР имеющиеся у пациента местные факторы риска ПС/ХЯС и направить пациента на консультацию к врачу-терапевту для коррекции имеющихся системных факторов риска (лечения системной патологии (см. разд. 1.2) [9, 11, 14-16];

Уровень убедительности рекомендаций В (уровень достоверности доказательств – 5)

Комментарии: *при выявлении аллергических реакций на материал протетической конструкции рекомендуется подбор материала и изготовление нового съемного зубного протеза, в т.ч. с использованием специализированных базисных материалов с противомикробными / противогрибковыми свойствами.*

- Рекомендуется врачу-стоматологу-терапевту дать совет пациенту с различными формами стоматита (ПС,ХЯС, ВС) по выбору средств и методов индивидуальной ГПР (использование мануальных зубных щеток с мягким типом щетины (типа Soft); зубных паст на гелевой основе, с низкой абразивностью и низким содержанием лаурилсульфата натрия (не более 1,5%); ополаскивателей с 0,06% хлоргексидином биглюконатом, не содержащих спирт), а также гигиены зубных протезов , при их наличии (0,05% р-р хлоргексидина, таблетки для очищения зубных протезов, специализированные дезинфицирующие растворы для зубных протезов) [9, 11, 14-16, 217];

Уровень убедительности рекомендаций В (уровень достоверности доказательств – 5)

- Рекомендуется с целью обезболивания СОПР назначение пациенту со стоматитом препаратов для местного применения при заболеваниях полости рта (бензидамин) или местных анестетиков для наружного применения (лидокаин) [9, 11, 14-16]:

Бензидамин (спрей для местного применения дозированный / раствор для местного применения) проводить процедуры 2-3 раза в день, вплоть до купирования болевого симптома [9, 11, 14-16, 218].

Уровень убедительности рекомендаций В (уровень достоверности доказательств – 2)

или

*Лидокаин** (спрей для местного применения / гель 2% для местного применения)* для нанесения на болезненные участки СОПР 3 раза в день, вплоть до купирования болевого симптома [9, 11, 14-16, 218].

Уровень убедительности рекомендаций В (уровень достоверности доказательств – 2)

Комментарии: процедуры могут проводиться врачом-стоматологом-терапевтом на амбулаторном приеме и пациентом в режиме домашней терапии.

- Рекомендуется назначение пациенту со стоматитом противомикробных препаратов для местного применения в полости рта – для контроля микробного гомеостаза ПР и профилактики присоединения вторичной инфекции на фоне ограниченных возможностей ГПР [9, 11, 14-16]:

*# Хлоргексидин** (0,2% раствор)* для полоскания полости рта 2-3 раза в день в течение 5-7 дней [9, 11, 14-16, 218].

Уровень убедительности рекомендаций В (уровень достоверности доказательств – 2)

Комментарии: процедуры могут проводиться врачом-стоматологом-терапевтом на амбулаторном приеме и пациентом в режиме домашней терапии.

- Рекомендуется проведение пациенту с ПС/ВС местной противовоспалительной терапии для купирования отечно-болевого симптома с использованием препаратов для местного применения при заболеваниях полости рта [9, 11, 14-16]:

Холина салицилат + цеталкония хлорид (гель) для аппликаций на участки воспаления 3-4 раза в день вплоть до купирования воспаления [219-221].

Уровень убедительности рекомендаций В (уровень достоверности доказательств – 4)

Комментарии: процедуры могут проводиться врачом-стоматологом-терапевтом на амбулаторном приеме и пациентом в режиме домашней терапии.

- Рекомендуется при кандидо-ассоциированном ПС или/и для лечения присоединившейся грибковой инфекции, ориентируясь на микробиологические показатели ПР, назначать пациенту противогрибковые препараты для наружного применения (клотримазол) и системного действия (кетоконазол, флуконазол) или противомикробные препараты для местного применения при заболеваниях полости

рта (хлоргексидин), обладающие в т.ч. противогрибковым действием [9, 11, 164, 222]:

*Клотримазол*** (1% крем или раствор) для аппликаций на участки поражения 3-4 раза в день, под контролем клинико-микробиологических показателей [164, 222].

Уровень убедительности рекомендаций А (уровень достоверности доказательств – 2)

или

Кетоконазол (200 мг таб.) перорально 1 раз в сутки в течение 7-14 дней [192]

Уровень убедительности рекомендаций В (уровень достоверности доказательств – 3)

или

*Флуконазол*** (100 мг капсулы) перорально 1-2 раза в сутки в течение 7-14 дней (при средней и тяжелой степени тяжести кандидоза) [192]

Уровень убедительности рекомендаций В (уровень достоверности доказательств – 3)

или

*Хлоргексидин*** (0,2% раствор) для полоскания полости рта 2-3 раза в день в течение 5-7 дней [164, 222].

Уровень убедительности рекомендаций В (уровень достоверности доказательств – 2)

Комментарии: местное противогрибковое лечение присоединившейся грибковой инфекции СОПР проводится под контролем клинико-микробиологических показателей ПР; может проводиться врачом-стоматологом-терапевтом и пациентом в режиме домашней терапии.

- Рекомендуется пациенту с ХЯС назначать препараты с противовоспалительным и умеренно иммуносупрессивным действием из группы препаратов для лечения малярии (код АТХ – P01B) [14-16, 19, 121, 223-226].

*#Гидроксихлорохин*** 200 мг перорально 1-2 раза в сутки в течение 5 дней с последующим перерывом в 2 дня; курсы повторяют в течение 1-2 месяцев [14-16, 19, 121, 223-226].

Уровень убедительности рекомендаций В (уровень достоверности доказательств – 4)

или

#Хлорохин 250 мг перорально 1-2 раза в сутки в течение 5 дней с последующим перерывом в 2 дня, курсы повторяют в течение 1-2 месяцев.

Уровень убедительности рекомендаций В (уровень достоверности доказательств – 4)

- Рекомендуется после купирования острой фазы воспаления проведение топической терапии препаратами, улучшающими трофику, регенерацию и эпителизацию эрозивно-язвенных дефектов [227-231]:

Гемодиализат депротеинизированный (гель / мазь / дентальная адгезивная паста) для аппликаций на участки поражения СОПР 2-3 раза в день, вплоть до эпителизации эрозий / язв (достижения ремиссии) [227-231].

Уровень убедительности рекомендаций В (уровень достоверности доказательств – 4)

Комментарии: процедуры могут проводиться врачом-стоматологом-терапевтом на амбулаторном приеме и пациентом в режиме домашней терапии.

- Рекомендуется у пациентов с ХЯС/ВС назначать терапию антигистаминными препаратами [1. 14-16, 19]:

*#Цетиризин*** 10,0 мг перорально 1 раз в день, в течение 7-10 дней [1. 14-16, 19].

Уровень убедительности рекомендаций С (уровень достоверности доказательств – 5)

или

#Клемастин 1,0 мг перорально 2 раза в день, в течение 7-10 дней [1. 14-16, 19].

Уровень убедительности рекомендаций С (уровень достоверности доказательств – 5)

3.2.2. Немедикаментозное лечение других форм стоматитов (К12.1)

- Рекомендуется пациентам с ПС и ХЯС проведение врачом-стоматологом-терапевтом фотодинамической терапии (ФДТ) с использованием фотосенсибилизирующих средств (толуидиновый синий) для достижения антимикробного, противовоспалительного эффекта и создания оптимальных условий репаративной регенерации тканей [232-238].

Уровень убедительности рекомендаций А (уровень достоверности доказательств – 1)

Комментарии: методика проведения, продолжительность курса ФДТ определяются клинической ситуацией в ПР и рекомендациями производителя комплекса для ФДТ.

- Рекомендуется врачу-стоматологу-терапевту у пациентов с ПС и ХЯС проведение лазеротерапии с помощью низкоинтенсивного лазерного излучения красного и инфракрасного диапазонов (630-980 нм, плотностью мощности 10-20 мВт) в импульсном или непрерывном режимах, обладающего противовоспалительным, анальгезирующим, противоотечным, иммуномодулирующим, ранозаживляющим, антимикробным действием; лазеротерапия проводится внутриворотным способом, с облучением участков поражения и их перифокальных зон, курсом 10-14 процедур – в зависимости от выраженности клинических проявлений стоматита [1, 9, 14-16, 238, 239].

Уровень убедительности рекомендаций А (уровень достоверности доказательств – 2)

- Рекомендуется врачу-терапевту-стоматологу направить пациента с сосочковой гиперплазией неба направить к врачу-хирургу-стоматологу на хирургическое удаление (иссечение) новообразования [1, 9, 131].

Уровень убедительности рекомендаций В (уровень достоверности доказательств – 4)

- Рекомендуется на период лечения стоматита и в реабилитационный период рекомендовать пациенту щадящий режим труда с ограничением физических и психоэмоциональных нагрузок [9, 11, 14-16].

Уровень убедительности рекомендаций С (уровень достоверности доказательств – 5)

- Рекомендуется пациентам со стоматитами (ПС,ХЯС,ВС) назначение диетотерапии с ограничением приема соленых, копченых, жареных продуктов и исключением грубой пищи в период обострения; у лиц с отягощенным аллергоанамнезом – гипоаллергенной диеты [9, 11, 14-16].

Уровень убедительности рекомендаций С (уровень достоверности доказательств – 4)

- Рекомендуется при наличии сухости в ПР у пациентов с ПС использование эмолиентов – средств для дополнительного увлажнения СОПР в виде гелей или ополаскивателей [9, 11, 14-16, 87, 240-241].

Уровень убедительности рекомендаций С (уровень достоверности доказательств – 5)

- Рекомендуется врачу-стоматологу-терапевту предоставить пациенту краткую информацию о наличии заболеваниями полости рта, факторах риска, основных симптомах, характере течения и возможных осложнениях, методах диагностики и лечения, рекомендациях по уходу за полостью рта в домашних условиях, значимости диспансерного наблюдения у врача-стоматолога [9, 11, 14-16].

Уровень убедительности рекомендаций С (уровень достоверности доказательств – 5)

3.3. Лечение пациентов с оральным мукозитом (K12.3)

Планирование стоматологического лечения ОМ у пациентов, проходящих противоопухолевую терапию, рекомендуется проводить комиссионно, с участием врача-стоматолога-терапевта, врача- химиотерапевта и врача-радиолога. Пациентам, имеющим в полости рта ортопедические или ортодонтические конструкции рекомендуется снимать их до начала ПОТ и на всех этапах стоматологического лечения ОМ. Пациентам, проходящим ПОТ, для профилактики тяжелого течения ОМ запрещается употребление алкогольных напитков и курение.

- Рекомендуется врачу-стоматологу в рамках основных профессиональных компетенций составить развернутый план комплексного лечения и последующей стоматологической реабилитации пациента с ОМ с учетом результатов проведенных клинических стоматологических, общеклинических, лабораторных методов исследования [22-25].

Уровень убедительности рекомендаций А (уровень достоверности доказательств – 2)

Комментарии: *Лечение пациентов с оральным мукозитом реализуется врачом-терапевтом-стоматологом в амбулаторных условиях при ОМ I и II степени тяжести, в рамках основных профессиональных компетенций, строится на*

принципах комплексного персонифицированного подхода [22-25]. Лечение пациентов с ОМ III-IV степени тяжести проводится исключительно в стационарных условиях.

- Рекомендуется пациенту с целью профилактики и лечения ОМ, предупреждения инфекционных осложнений и для обеспечения комфорта в полости рта осуществление базового гигиенического ухода за полостью рта, включающего механическую чистку (чистка зубов мягкой/средней жесткости зубной щеткой для взрослых или детской зубной щеткой 2 раза в день (утром и вечером), атравматичное использование зубной нити), использование зубных паст с противовоспалительными ингредиентами и ополаскивателей для полости рта, не содержащих спирта на слизистую оболочку полости рта и красную кайму губ [22-25, 242-244].

Уровень убедительности рекомендаций А (уровень достоверности доказательств – 2)

- Рекомендуется пациенту с ОМ при наличии сухости в полости рта использование увлажняющих средств (эмолиентов): олеотерапия (полоскание полости рта нерафинированными растительными маслами), Вита-Гиал (жидкость для полоскания ПР / жидкость для орошения ПР / гель для ухода за ПР), заменители слюны (растворы с фосфатом кальция; гели, содержащие лизоцим, лактоферрин и пероксидазу) [22-25, 242, 245-252].

Уровень убедительности рекомендаций А (уровень достоверности доказательств – 2)

- Рекомендуется пациенту с ОМ I-II ст. при наличии в полости рта боли легкой степени назначать полоскание рта “мягкими” растворами, не содержащими спирт (бензидамин), а при их недостаточной эффективности использовать местные анестетики (лидокаин 2%), при сильном болевом симптоме – анальгезирующие наркотические средства (морфин 0,2%) [22-25]:

Бензидамин (раствор для местного применения) для полоскания полости рта 4-6 раз в день, вплоть до купирования болевого симптома [22-25].

Уровень убедительности рекомендаций А (уровень достоверности доказательств – 2)

или

*Лидокаин*** (гель 2% для местного применения / спрей для местного применения дозированной) для нанесения на болезненные участки СОПР 3 раза в день, вплоть до полного купирования болевого симптома [22-25].

Уровень убедительности рекомендаций А (уровень достоверности доказательств – 2)

или

*Морфин*** (0,2% раствор для местного применения) для полоскания полости рта 2-3 раза в день, вплоть до купирования болевого симптома [22-25].

Уровень убедительности рекомендаций А (уровень достоверности доказательств – 2)

Комментарии: *процедуры могут проводиться врачом-стоматологом-терапевтом на амбулаторном приеме и пациентом в режиме домашней терапии.*

- Рекомендуется пациентам с ОМ I ст. тяжести ежедневное частое (6-8 раз в день) полоскание полости рта теплыми антисептическими растворами на основе трав (отвар ромашки, зверобоя, шалфея, мать-и мачехи) [242]

Уровень убедительности рекомендаций В (уровень достоверности доказательств – 3)

- Рекомендуется пациентам с ОМ I-II ст. тяжести полоскание / ротовые ванночки для полости рта антисептическими препаратами (раствор тонзилнала) 2 раза в день при появлении первых симптомов ОМ и по 6-8 раз в день на этапах ПОТ [242]

Уровень убедительности рекомендаций В (уровень достоверности доказательств – 3)

- Не рекомендуется назначение пациенту с ОМ противомикробных препаратов для местного применения в полости рта (хлоргексидин 0,2% раствор) [25]:

*Хлоргексидин*** (0,2% раствор) для полоскания полости рта [25, 253].

Уровень убедительности рекомендаций А (уровень достоверности доказательств – 2)

Комментарии: *При местном применении производные хлоргексидина ковалентно связываются с белками кожи или слизистой оболочки рта и проявляют антимикробный эффект, однако в высоких концентрациях и при частом применении молекула хлоргексидина способна повредить эпителиальные клетки*

слизистой оболочки, особенно у пациентов, проходящих химиотерапевтическое лечение, а также после алло-ТГСК [253].

- Рекомендуется пациенту при появлении первых симптомов ОМ проводить аппликации пластин ЦМ-1 на участки поражения по 2 раза в день, на этапах ПОТ в зависимости от тяжести ОМ – по 4 раза в день [242]

Уровень убедительности рекомендаций С (уровень достоверности доказательств – 4)

- Рекомендуется для механической защиты СОПР при ОМ использование средств для гигиены полости рта противовоспалительного, антисептического и эпителизирующего действия – адгезивной пасты с лактоферрином, ангиогенином и алоэ вера.

Адгезивная паста для полости рта (Angiopharm, Россия) для апплицирования на участки поражения СОПР [204, 205].

Уровень убедительности рекомендаций С (уровень достоверности доказательств – 5)

Комментарии: *Адгезивную пасту с содержанием лактоферрина, ангиогенина и алоэ вера наносят на пораженные участки СОП с помощью ватной палочки 2-3 раза в день до полного заживления язв. Ограничить прием пищи и воды до 60 минут.*

- Рекомендуется врачу-стоматологу-терапевту в случаях неэффективной симптоматической местной противовоспалительной терапии проведение местной противовоспалительной, антиаллергической, антиэкссудативной терапии топическими умеренноактивными кортикостероидами (дексаметазон, флуоцинонид) при ОМ I ст. тяжести и очень высокоактивными кортикостероидами (клобетазол) при ОМ II ст. тяжести [22-25]:

Дексаметазон (0,5 мг таб.) таблетки (5шт.) измельчить до порошка и растворить в 5 мл физ. раствора или кипяченной воды, для полоскания полости рта 2 раза в день, продолжительность полоскания – не более 5 минут, вплоть до полной эпителизации эрозий / язв, но не более 4-х недель [22-25].

Уровень убедительности рекомендаций А (уровень достоверности доказательств – 2)

или

*# Флуоцинолона ацетонид** (0,025% гель) для аппликаций на участки поражения СОПР 2-3 раза в день в течение 7-10 дней [22-25].*

Уровень убедительности рекомендаций А (уровень достоверности доказательств – 2)

или

Клобетазол (0,05% мазь / крем) для аппликаций на участки поражения тонким слоем 1-22 раза в день, 7-10 дней [22-25].

Уровень убедительности рекомендаций А (уровень достоверности доказательств – 2)

Комментарии: *процедуры проводятся врачом-стоматологом-терапевтом на амбулаторно-поликлиническом приеме и пациентом в режиме домашней терапии; при использовании очень высокоактивных кортикостероидов на СОПР в ряде случаев возможно появление жжения и сухости СОПР/ККГ, присоединение грибковой инфекции. Противопоказания к использованию клобетазола для лечения ОМ – сопутствующие вирусные, грибковые, бактериальные инфекции СОПР/ККГ, наличие тяжелой гепатобилиарной патологии. Непременное требование к применению очень высокоактивного кортикостероида, особенно важное при использовании пациентом в режиме домашней терапии, – его строгое дозирование – мазь/крем следует наносить тонким слоем и только на участки (особенно обширные) поражения СОПР, соблюдать строгий временной регламент использования (продолжительность аппликации – не более 5 минут; курс лечения – не более 4 нед.), а также постпроцедурный регламент – воздержание от питья, еды в течение 30 минут после нанесения препарата. Противопоказаниями к использованию высокоактивных кортикостероидов является гиперчувствительность к препарату и возможность системного грибкового инфицирования при длительном применении.*

- Рекомендуется для защиты и снижения проницаемости эпителия СОПР при ОМ использование цитопротективных препаратов, предназначенных для воспалительных заболеваний ЖКТ (препараты для лечения язвенной болезни желудка и двенадцатиперстной кишки и ГЭРБ) [254-264]:

Ребамипид (100 мг таб.); таблетку растереть в порошок и растворить в 20 мл кипяченной воды для полоскания полости рта 2-3 раза в день в течение 2-4 недель.

Уровень убедительности рекомендаций В (уровень достоверности доказательств – 2)

- Рекомендуется пациенту с ОМ для коррекции дисбиотических изменений в полости рта, профилактики осложненного течения ОМ местное применение бактериофаговых комплексов в качестве биотерапевтического антибактериального средства: гель Фагодент [265, 266]

Уровень убедительности рекомендаций С (уровень достоверности доказательств – 5)

- Рекомендуется пациенту с ОМ для коррекции дисбиотических изменений в полости рта, профилактики осложненного течения ОМ per os применение пробиотиков на основе S.Salivarius K12, оказывающих регулирующее действие на микрофлору полости рта за счет продукции бактерициноподобных ингибирующих веществ (ДентоБЛИС) [267-273].

Уровень убедительности рекомендаций А (уровень достоверности доказательств – 2)

3.3.2. Немедикаментозное лечение орального мукозита (К12.3)

- Рекомендуется для лечения и профилактики ОМ назначение топической криотерапии СОПР [22-25].

Уровень убедительности рекомендаций А (уровень достоверности доказательств – 2)

Комментарии: *пациент рассасывает кубики льда во рту одновременно с введением химиопрепарата во время проведения ПОТ. В этом случае воздействие вводимого цитостатика на слизистую полости рта уменьшается за счет спазма сосудов ротовой полости при ее охлаждении. Лед следует начинать рассасывать за пять минут до начала введения химиопрепаратов. Продолжительность криотерапии обычно составляет не более 30 минут. Учитывая, что охлаждение является временным, это лечение применимо только для цитотоксических препаратов, которые вводятся в течение короткого времени, или для цитотоксических препаратов с коротким периодом полураспада.*

- Рекомендуется врачу-стоматологу-терапевту у пациентов с ОМ при наличии изъязвлений на СОПР проведение лазеротерапии с помощью высоко- или низкоинтенсивного лазерного излучения красного и инфракрасного диапазонов в импульсном или непрерывном режимах, обладающего противовоспалительным, анальгезирующим, противоотечным, иммуномодулирующим, ранозаживляющим,

антимикробным действием; лазеротерапия проводится внутривитреальным способом, с облучением участков поражения и их перифокальных зон [22-25, 274].

Уровень убедительности рекомендаций А (уровень достоверности доказательств – 2)

Комментарии: Режим лазеротерапии у пациентов после трансплантации гемопоэтических стволовых клеток (ТГСК): 1) длина волны – 632,8 нм, плотность мощности (освещенность) – 31,25 мВт/см², плотность энергии – 1,0 Дж/см², время воздействия на участок поражения – 40 с, размер облучаемого участка – 0,8 см², количество участков – 18, курс лечения – начиная с первого дня прекращения кондиционирования в течение 5 дней; 2) длина волны – 650 нм, плотность мощности (освещенность) – 1000 мВт/см², плотность энергии – 2,0 Дж/см², время воздействия на участок поражения – 2 с, размер облучаемого участка – 0,04 см², количество участков – 54-70, курс лечения – с первого дня кондиционирования до второго дня после завершения трансплантации (7-13 дней).

Режим лазеротерапии у пациентов, проходящих радиотерапию: длина волны – 632,8 нм, плотность мощности (освещенность) – 24 мВт/см², плотность энергии – 3,0 Дж/см², время воздействия на участок поражения – 125 с, размер облучаемого участка – 1,0 см², количество участков – 12, курс лечения – в течение всего курса радиотерапии.

Режим лазеротерапии у пациентов, проходящих комбинированную радио-/химиотерапию: 1) длина волны – 660 нм, плотность мощности (освещенность) – 417 мВт/см², плотность энергии – 4,2 Дж/см², время воздействия на участок поражения – 10 с, размер облучаемого участка – 0,24 см², количество участков – 72, курс лечения – в течение всего курса противоопухолевой терапии; 2) длина волны – 660 нм, плотность мощности (освещенность) – 625 мВт/см², плотность энергии – 6,2 Дж/см², время воздействия на участок поражения – 10 с, размер облучаемого участка – 0,04 см², количество участков – 69, курс лечения – в течение всего курса радиотерапии

- Рекомендуется пациенту с ОМ назначение специализированной щадящей диеты [22-25, 275].

Уровень убедительности рекомендаций А (уровень достоверности доказательств – 2)

Комментарии: Болевой синдром является наиболее важным клиническим проявлением ОМ и значительно нарушает процесс питания, ухудшая качество

жизни пациентов. Рекомендуется специализированная щадящая диета с уменьшением потребления простых углеводов (преимущественно сахарозы и фруктозы), так как возникает высокий риск возникновения кариеса на фоне сниженного слюноотделения. Избыточное потребление сахара также может вызвать гипергликемию (особенно у пациентов с сахарным диабетом или получающих ГКС) – состояние, которое нарушает иммунную функцию и увеличивает выработку провоспалительных цитокинов. Диета должна состоять из жидкой или полужидкой пищи и отвечать следующим требованиям: полноценность химического состава и суточной калорийности, наличие в рационе блюд с мягкой консистенцией, теплых, прошедших термическую обработку, отсутствие раздражающих продуктов (кислые, горькие, соленые продукты и блюда, кислые фрукты и ягоды, цитрусовые), агрессивные механически (леденцы, семечки, сухари, сушки) и термически продукты, предпочтение тушеных, вареных, протертых блюд, пюреобразных мясных и овощных блюд (мясо на пару, запеканки, суфле, пудинги, супы с минимальным количеством соли и т.д.) [22-25].

- Рекомендуется врачу-стоматологу-терапевту предоставить пациенту краткую информацию о наличии заболеваниями полости рта, факторах риска, основных симптомах, характере течения и возможных осложнениях, методах диагностики и лечения, рекомендациях по уходу за полостью рта в домашних условиях, значимости диспансерного наблюдения у врача-стоматолога [22-25].

Уровень убедительности рекомендаций С (уровень достоверности доказательств – 5)

4. Медицинская реабилитация и санаторно-курортное лечение, медицинские показания и противопоказания к применению методов медицинской реабилитации, в том числе основанных на использовании природных лечебных факторов

4.1 Рецидивирующие афты полости рта (K12.0)

- Рекомендуется пациентам с различными формами РА полости рта после стабилизации воспалительного процесса СОПР проводить консервативную стоматологическую реабилитацию – санацию полости рта с атравматичным лечением кариеса зубов и его осложнений, эндодонтической санацией периапикальных очагов хронического сепсиса, заменой некачественных реставраций с

использованием максимально-атравматичных методик и биологически инертных реставрационных материалов, исключая раздражающее / аллергизирующее и механически-травмирующее действие на СОПР; профессиональную ГПР и пародонтологическое лечение пациентов с РА полости рта в стадии ремиссии проводит врач-стоматолог-терапевт с использованием максимально-атравматичных методик и стоматологических материалов, исключая раздражающее / аллергизирующее и механически-травмирующее действие на СОПР [1-7].

Уровень убедительности рекомендаций С (уровень достоверности доказательств – 5)

4.2 Другие формы стоматитов (К12.1)

- Рекомендуется врачу-стоматологу-терапевту направить пациентов с различными формами стоматитов в стадии стойкой ремиссии / стабилизации процесса к врачу стоматологу-ортопеду для проведения ортопедической стоматологической реабилитации – протезирования по поводу дефектов зубных рядов с рациональным подбором биоинертных конструкционных материалов и ортопедических конструкций (предпочтительно с опорой на имплантаты), исключая раздражающее / аллергизирующее и механически-травмирующее действие на СОПР [9, 11].

Уровень убедительности рекомендаций С (уровень достоверности доказательств – 5)

- Рекомендуется пациентам с различными формами стоматитов после стабилизации воспалительного процесса СОПР проводить консервативную стоматологическую реабилитацию – санацию полости рта с атравматичным лечением кариеса зубов и его осложнений, эндодонтической санацией периапикальных очагов хронического сепсиса, заменой некачественных реставраций с использованием максимально-атравматичных методик и биологически инертных реставрационных материалов, исключая раздражающее / аллергизирующее и механически-травмирующее действие на СОПР; профессиональную ГПР и пародонтологическое лечение проводит врач-стоматолог-терапевт с использованием максимально-атравматичных методик и стоматологических материалов, исключая раздражающее / аллергизирующее и механически-травмирующее действие на СОПР [9, 11].

Уровень убедительности рекомендаций С (уровень достоверности доказательств – 5)

4.3 Оральный мукозит (К12.3)

- Рекомендуется пациентам с ОМ после стабилизации воспалительного процесса в СОПР и окончания курса ПОТ проводить консервативную стоматологическую реабилитацию – санацию полости рта в полном объеме, с использованием atraumatic методик при лечении кариеса зубов и его осложнений, эндодонтической санации периапикальных очагов хронического пародонтита, замене некачественных реставраций на пломбы из биологически инертных реставрационных материалов, исключающих раздражающее / аллергизирующее и механически-травмирующее действие на СОПР, а также профессиональную ГПР и пародонтологическое лечение [22-25].

Уровень убедительности рекомендаций С (уровень достоверности доказательств – 5)

5. Профилактика и диспансерное наблюдение, медицинские показания и противопоказания к применению методов профилактики

5.1 Рецидивирующие афты полости рта (К12.0)

Первичная профилактика как система мер предупреждения, возникновения и воздействия на организм факторов риска РА полости рта – многофакторного заболевания с до конца не выясненной этиологией – традиционно включает в себя: рациональный режим труда и отдыха, рациональное – качественное и сбалансированное питание, поддержание физической активности и системного здоровья пациента и т.д. Специфические меры первичной профилактики РА полости рта отсутствуют.

Вторичная профилактика РА полости рта включает в себя комплекс медицинских, в т.ч. стоматологических, и социальных мероприятий по устранению основных факторов риска, которые при определенных условиях (стресс, ослабление иммунитета, чрезмерные нагрузки на органы/ткани ПР и другие функциональные системы организма, которые могут привести к обострению и рецидиву РА полости рта, его переходу в более тяжелую форму.

Наиболее эффективным методом вторичной профилактики РА полости рта является стоматологическая диспансеризация у врача-стоматолога-терапевта, осуществляющего прием и длительное наблюдение пациентов с хроническими заболеваниями СОПР [1-7].

5.2 Другие формы стоматитов (К12.1)

Первичная профилактика как система мер предупреждения, возникновения и воздействия на организм факторов риска включает в себя: рациональный режим труда и

отдыха, рациональное – качественное и сбалансированное питание, поддержание физической активности и системного здоровья пациента и т.д.

Вторичная профилактика включает в себя стоматологическую диспансеризацию у врача-стоматолога-терапевта (при ХЯС), осуществляющего прием и диспансерное наблюдение пациентов с хроническими заболеваниями СОПР, и врача-стоматолога-ортопеда (при ПС) [9, 11].

5.3 Оральный мукозит (K12.3)

К профилактическим мерам прежде всего относится регулярное и своевременное посещение стоматолога и обучение пациентов правильному уходу за ротовой полостью: ежедневная гигиена полости рта, включающая чистку зубов мягкой щеткой и зубной нитью, полоскание рта физиологическим раствором, стерильной водой или бикарбонатом натрия, а также увлажнение и смазывание (нанесение увлажняющих средств) поверхности слизистой оболочки полости рта [22-25].

6. Организация оказания медицинской помощи

6.1 Рецидивирующие афты полости рта (K12.0) и другие формы стоматитов (K12.1)

Плановая госпитализация больных с РА полости рта не показана. Лечебно-реабилитационные мероприятия у пациентов с РА полости рта проводятся амбулаторно в медицинских учреждениях стоматологического профиля, отдельные лечебные процедуры (с кратностью проведения от 2 до 3- 4 раз в день) могут проводиться пациентом самостоятельно, в режиме домашней терапии, после соответствующего обучения пациента врачом-стоматологом-терапевтом [1-7, 9, 11, 14-16].

6.2 Оральный мукозит (K12.3)

Лечебно-реабилитационные мероприятия у пациентов с оральными мукозитами I и II степени тяжести проводятся амбулаторно в медицинских учреждениях стоматологического или онкологического профиля, отдельные лечебные процедуры (с кратностью проведения от 2 до 3- 4 раз в день) могут проводиться пациентом самостоятельно, в режиме домашней терапии, после соответствующего обучения пациента врачом-стоматологом-терапевтом. При III и IV степени тяжести ОМ пациентов переводят на парентеральное питание, доза иммуносупрессивной терапии уменьшается до минимальной или вовсе отменяется до появления положительной динамики в лечении ОМ, которое проводится исключительно в стационарных условиях [22-25].

7. Дополнительная информация (в том числе факторы, влияющие на исход заболевания или состояния)

Оказание плановой терапевтической (эндодонтической, пародонтологической и др.), ортопедической и хирургической стоматологической помощи пациентам со стоматитами проводится в период достижения стойкой ремиссии, с использованием максимально атравматичных лечебно-профилактических и диагностических технологий (материалов и методик).

Индивидуальная настроенность (комплаентность) пациента к проводимому лечению стоматита во многом определяет эффективность лечения и исход заболевания.

Критерии оценки качества медицинской помощи

Критерии качества медицинской помощи определены в соответствии с Приказом Министерства здравоохранения РФ №203н от 10.05.2017г. «Об утверждении критериев оценки качества медицинской помощи».

Группа заболевания или состояний – стоматиты и родственные поражения
Код / коды по МКБ-10: K12.0, K12.1, K12.3

№	Критерии качества	Оценка выполнения	
1.	Событийные (смысловые, содержательные, процессные) критерии качества		
1.1	Проводилось ли при постановке диагноза:		
	Сбор анамнеза и жалоб, выявление причинных факторов заболевания	Да <input type="checkbox"/>	Нет <input type="checkbox"/>
	Комплексное стоматологическое обследование с углубленной визуальной оценкой состояния СОПР и ККГ	Да <input type="checkbox"/>	Нет <input type="checkbox"/>
	Топографирование элементов поражения на схематопограмме СОПР и ККГ (<i>Приложение Г2</i>)	Да <input type="checkbox"/>	Нет <input type="checkbox"/>
	Направление пациента на консультацию к врачу-дерматовенерологу, врачу-гинекологу, врачу-урологу, врачу-онкологу	Да <input type="checkbox"/>	Нет <input type="checkbox"/>
	Составление плана комплексного лечения с учетом данных клинических, лабораторных и дополнительных методов исследования.	Да <input type="checkbox"/>	Нет <input type="checkbox"/>
1.2	Проводилось ли патолого-анатомическое исследование биопсийного материала тканей ПР (СОПР) по следующим показаниям: при непрерывно-рецидивирующем течении стоматита; резистентности к терапии кортикостероидами; при появлении первых клинических признаков озлокачествления (см. <i>Приложение Г4</i>).	Да <input type="checkbox"/>	Нет <input type="checkbox"/>

1.3	Проводилось ли микробиологическое (культуральное) исследование тканей ПР (мазок, соскоб со СОПР) на грибы рода кандиды (<i>Candida spp.</i>) по следующим показаниям: при протезном стоматите, длительной терапии стоматита кортикостероидами для исключения/подтверждения присоединения грибковой инфекции ПР и проведения противогрибковой терапии	Да <input type="checkbox"/>	Нет <input type="checkbox"/>
1.4	Проведена медикаментозная терапия	Да <input type="checkbox"/>	Нет <input type="checkbox"/>
1.5	Проведена немедикаментозная терапия	Да <input type="checkbox"/>	Нет <input type="checkbox"/>
2.	Временные критерии качества		
2.1	Устранение признаков патологического процесса	Да <input type="checkbox"/>	Нет <input type="checkbox"/>
2.2	Назначение повторного приема	Да <input type="checkbox"/>	Нет <input type="checkbox"/>
2.3	Назначение диспансерного осмотра	Да <input type="checkbox"/>	Нет <input type="checkbox"/>
3.	Результативные критерии качества	Да <input type="checkbox"/>	Нет <input type="checkbox"/>
3.1	Проведена оценка результата проведенного лечения по критериям: «стабилизация», «улучшение», «ухудшение».	Да <input type="checkbox"/>	Нет <input type="checkbox"/>
4.	Дополнительные критерии		
4.1	Правильность и полнота заполнения медицинской документации	Да <input type="checkbox"/>	Нет <input type="checkbox"/>
4.2	Отсутствие осложнений	Да <input type="checkbox"/>	Нет <input type="checkbox"/>

Список литературы

1. Терапевтическая стоматология : национальное руководство / под ред. О. О. Янушевича. - 3-е изд., перераб. и доп. - Москва : ГЭОТАР-Медиа, 2024. - 1024 с.
2. Sánchez-Bernal J, Conejero C, Conejero R. Recurrent Aphthous Stomatitis. *Actas Dermosifiliogr (Engl Ed)*. 2020 Jul-Aug;111(6):471-480. English, Spanish. doi: 10.1016/j.ad.2019.09.004. Epub 2020 May 22. PMID: 32451064.
3. Edgar NR, Saleh D, Miller RA. Recurrent Aphthous Stomatitis: A Review. *J Clin Aesthet Dermatol*. 2017 Mar;10(3):26-36. Epub 2017 Mar 1. PMID: 28360966; PMCID: PMC5367879.
4. Conejero Del Mazo R, García Forcén L, Navarro Aguilar ME. Recurrent aphthous stomatitis. *Med Clin (Barc)*. 2023 Sep 29;161(6):251-259. English, Spanish. doi: 10.1016/j.medcli.2023.05.007. Epub 2023 Jun 23. PMID: 37357066.
5. Леонтьев, В. К. Детская терапевтическая стоматология / под ред. Леонтьева В. К. , Кисельниковой Л. П. - Москва : ГЭОТАР-Медиа, 2021. - 952 с. (Серия "Национальные руководства") - ISBN 978-5-9704-6173-0. - Текст : электронный // URL : <https://www.rosmedlib.ru/book/ISBN9785970461730.html>
6. Nam SW, Ahn SH, Shin SM, Jeong G. Clinical features of Bednar's aphthae in infants. *Korean J Pediatr*. 2016 Jan;59(1):30-4. doi: 10.3345/kjp.2016.59.1.30. Epub 2016 Jan 22. PMID: 26893601; PMCID: PMC4753197.
7. Nebgen S, Kasper HU, Schäfer D, Christ H, Roth B. Bednar's aphthae in neonates: incidence and associated factors. *Neonatology*. 2010;98(2):208-11. doi: 10.1159/000285523. Epub 2010 Mar 25. PMID: 20339307.
8. Narukama R, Takahashi K, Arimitsu T, Hara-Isono K, Shimizu H, Ikeda K. Incidence and clinical risk factors of Bednar's aphthae in Japanese newborns. *Pediatr Int*. 2023 Jan-Dec;65(1):e15631. doi: 10.1111/ped.15631. PMID: 37804067.
9. Cubera K. Stomatopatie protetyczne - definicja, etiologia, klasyfikacja oraz leczenie [Denture stomatitis - definition, etiology, classification and treatment]. *Przegl Lek*. 2013;70(11):947-949
10. Оруджова А.Н., Кубрикова Ю.В., Соколовская Л.Н., Хаустова С.Ю., Свищева М.В., Олсуфьева А.В. Протезный стоматит и этиология образования. *Медицинский алфавит*. 2024;(1):93-97. <https://doi.org/10.33667/2078-5631-2024-1-93-97>
11. Манак Т.Н., Борисенко Л.Г. Протезный стоматит: клиника, профилактика, лечение. - Минск: БГМУ, 2019. - 20 с.

12. Балкаров А.О., Карданова С.Ю., Хулаев И.В., Шхагапсоева К.А., Гендугова О.М. Состояние слизистой оболочки полости рта у лиц, пользующихся съёмными протезами // *Современные проблемы науки и образования*. – 2018. – № 5. ; URL: <https://science-education.ru/ru/article/view?id=28116>
13. Гооге, Л. А. Протетические стоматиты у пациентов, пользующихся съёмными конструкциями протезов / Л. А. Гооге, Ю. Ю. Розалиева // *Саратовский научно-медицинский журнал*. – 2012. – Т. 8, № 2. – С. 297-299.
14. Azzi L, Cerati M, Lombardo M, et al. Chronic ulcerative stomatitis: A comprehensive review and proposal for diagnostic criteria. *Oral Dis*. 2019;25(6):1465-1491. doi:10.1111/odi.13001
15. Cichońska D, Komandera D, Mazuś M, Kusiak A. Chronic Ulcerative Stomatitis (CUS) as an Interdisciplinary Diagnostic Challenge: A Literature Review. *Int J Mol Sci*. 2022;23(22):13772. Published 2022 Nov 9. doi:10.3390/ijms232213772
16. Herzum A, Burlando M, Cozzani E, Parodi A. The 30th birthday of chronic ulcerative stomatitis: A systematic review. *Int J Immunopathol Pharmacol*. 2021;35:20587384211052437. doi:10.1177/20587384211052437
17. Reddy R, Fitzpatrick SG, Bhattacharyya I, Cohen DM, Islam MN. Seventeen New Cases of Chronic Ulcerative Stomatitis with Literature Review. *Head Neck Pathol*. 2019 Sep;13(3):386-396. doi: 10.1007/s12105-018-0982-7. Epub 2018 Oct 29. PMID: 30374883; PMCID: PMC6684677.
18. Schroeder FMM, Palma VM, Rados PV, Visioli F. Clinical and immunological features of chronic ulcerative stomatitis: A systematic review. *J Oral Pathol Med*. 2022 Jul;51(6):501-509. doi: 10.1111/jop.13279. Epub 2022 Feb 17. PMID: 35092104.
19. Feller L, Khammissa RAG, Lemmer J. Is chronic ulcerative stomatitis a variant of lichen planus, or a distinct disease? *J Oral Pathol Med*. 2017 Nov;46(10):859-863. doi: 10.1111/jop.12561. Epub 2017 Mar 11. PMID: 28186659.
20. Зверева, В. В. Медицинская микробиология, вирусология и иммунология. В 2 т. Том 2. : учебник / Под ред. В. В. Зверева, М. Н. Бойченко - Москва : ГЭОТАР-Медиа, 2014. - 480 с.
21. Letchworth GJ, Rodriguez LL, Del carrera J. Vesicular stomatitis. *Vet J*. 1999;157(3):239-260. doi:10.1053/tvjl.1998.0303
22. Семиглазова Т. Ю., Беляк Н. П., Владимирова Л. Ю., Корниецкая А. Л., Королева И. А., Нечаева М. Н. и соавт. Практические рекомендации по лечению и профилактике мукозитов. Практические рекомендации RUSSCO, часть 2 Злокачественные опухоли, 2023 (том 13), #3s2, стр. 250–259.

23. Оральный мукозит: клиника, диагностика, лечение : учебно-методическое пособие / Л. А. Казеко, М. И. Дегтярёва. – Минск : БГМУ, 2021. – 30 с.
24. Шатохина Е.А., Логачева Н.С., Конова З.В., Кузьмина Л.А. Оральный мукозит как осложнение противоопухолевой терапии: современные представления о патогенезе, профилактике и подходах к лечению. *Эффективная фармакотерапия*. 2023; 19 (19): 92–100. DOI 10.33978/2307-3586-2023-19-19-92-100
25. Elad S, Yarom N, Zadik Y, Kuten-Shorrer M, Sonis ST. The broadening scope of oral mucositis and oral ulcerative mucosal toxicities of anticancer therapies. *CA Cancer J Clin*. 2022 Jan;72(1):57-77. doi: 10.3322/caac.21704. Epub 2021 Oct 29. PMID: 34714553.
26. Pulito C, Cristaudo A, Porta C, Zapperi S, Blandino G, Morrone A, Strano S. Oral mucositis: the hidden side of cancer therapy. *J Exp Clin Cancer Res*. 2020 Oct 7;39(1):210. doi: 10.1186/s13046-020-01715-7. PMID: 33028357; PMCID: PMC7542970.
27. Shankar A, Roy S, Bhandari M, et al. Current Trends in Management of Oral Mucositis in Cancer Treatment. *Asian Pac J Cancer Prev*. 2017;18(8):2019-2026. Published 2017 Aug 27. doi:10.22034/APJCP.2017.18.8.2019
28. Миронова, М. Л. Стоматологические заболевания : учебник / Миронова М. Л. - Москва : ГЭОТАР-Медиа, 2021. - 320 с. - ISBN 978-5-9704-6075-7.
29. Акмалова Г.М., Чуйкин С.В., Гилева О.С., Чернышева Н.Д., Маннапова Г.Р., Епишова А.А., Гимранова И.А. Современные аспекты этиологии, патогенеза и лечения афтозного стоматита. *Вопросы практической педиатрии*. 2021. Т. 16. № 6. С. 138-142.
30. Slebioda Z, Szponar E, Kowalska A. Etiopathogenesis of recurrent aphthous stomatitis and the role of immunologic aspects: literature review. *Arch Immunol Ther Exp (Warsz)*. 2014;62(3):205-215. doi:10.1007/s00005-013-0261-y
31. Milia E, Sotgiu MA, Spano G, Filigheddu E, Gallusi G, Campanella V. Recurrent aphthous stomatitis (RAS): guideline for differential diagnosis and management. *Eur J Paediatr Dent*. 2022;23(1):73-78. doi:10.23804/ejpd.2022.23.01.14
32. Bujuklinskaya OV, Danilova OV, Zenovsky VP, Harevich OA. Immunological Aspects of Recurrent Aphthous Stomatitis. *Russ J Immunol*. 2000;5(3):320-322
33. Alli BY, Erinoso OA, Olawuyi AB. Effect of sodium lauryl sulfate on recurrent aphthous stomatitis: A systematic review. *J Oral Pathol Med*. 2019;48(5):358-364. doi:10.1111/jop.12845
34. Wardhana, Datau EA. Recurrent aphthous stomatitis caused by food allergy. *Acta Med Indones*. 2010;42(4):236-240.
35. Slebioda Z, Szponar E, Kowalska A. Recurrent aphthous stomatitis: genetic aspects of etiology. *Postepy Dermatol Alergol*. 2013;30(2):96-102. doi:10.5114/pdia.2013.34158

36. Shen C, Ye W, Gong L, Lv K, Gao B, Yao H. Serum interleukin-6, interleukin-17A, and tumor necrosis factor-alpha in patients with recurrent aphthous stomatitis. *J Oral Pathol Med*. 2021;50(4):418-423. doi:10.1111/jop.13158
37. Teng F, Jin Q. Evaluation of cytokine expressions in patients with recurrent aphthous stomatitis: A systematic review and meta-analysis. *PLoS One*. 2024;19(6):e0305355. Published 2024 Jun 11. doi:10.1371/journal.pone.0305355
38. Yang S, Zhang B, Shi Q, Liu J, Xu J, Huo N. Association of IL-6-174G/C and IL10-1082 G/A polymorphisms with recurrent aphthous stomatitis risk: A meta-analysis. *Medicine (Baltimore)*. 2017;96(52):e9533. doi:10.1097/MD.00000000000009533
39. Wu D, Xin J, Liu J, Zhou P. The association between interleukin polymorphism and recurrent aphthous stomatitis: A meta-analysis. *Arch Oral Biol*. 2018;93:3-11. doi:10.1016/j.archoralbio.2018.05.011].
40. Porter SR, Hegarty A, Kaliakatsou F, Hodgson TA, Scully C. Recurrent aphthous stomatitis. *Clin Dermatol*. 2000;18(5):569-578. doi:10.1016/s0738-081x(00)00147-4
41. Gileva O.S., Sazhina M.V., Scully C., Gileva E.S., Efimov A.V. Spectrum of oral manifestations of HIV/AIDS in the Perm region (Russia) and identification of self-induced ulceronecrotic lingual lesions. *Medicina Oral*. 2004. T. 9. № 3. С. 212-215
42. Liu D, Zhang T, Zhou H, et al. Role of biologics in refractory recurrent aphthous stomatitis. *J Oral Pathol Med*. 2022;51(8):694-701. doi:10.1111/jop.13320
43. Исанина, С. О. Повышение эффективности лечения рецидивирующего афтозного стоматита препаратами на основе гиалуроновой кислоты : специальность 14.01.14 "Стоматология" : диссертация на соискание ученой степени кандидата медицинских наук / Исанина Светлана Олеговна, 2020. – 192 с.
44. Yuan H, Qiu J, Zhang T, Wu X, Zhou J, Park S. Quantitative changes of Veillonella, Streptococcus, and Neisseria in the oral cavity of patients with recurrent aphthous stomatitis: A systematic review and meta-analysis. *Arch Oral Biol*. 2021;129:105198. doi:10.1016/j.archoralbio.2021.105198
45. Маннапова Г.Р., Гилева О.С., Акмалова Г.М., Чернышева Н.Д., Епишова А.А., Закирова Г.Н. Изучение особенностей оральной микробиоты у детей с афтозным стоматитом. *Проблемы медицинской микологии*. 2022. Т. 24. № 2. С. 99.
46. Torabinia N, Asadi S, Tarrahi MJ. The Relationship Between Iron and Zinc Deficiency and Aphthous Stomatitis: A Systematic Review and Meta-Analysis. *Adv Biomed Res*. 2024;13:31. Published 2024 Apr 27. doi:10.4103/abr.abr_41_22

47. Safari-Faramani R, Salehi M, Ghambari Haji Shore S, Omidpanah N. Serum level of vitamin D in patients with recurrent aphthous stomatitis: A systematic review and meta-analysis of case control studies. *Clin Exp Dent Res*. 2024;10(1):e794. doi:10.1002/cre2.794
48. Al-Maweri SA, Halboub E, Al-Sharani HM, et al. Association between serum zinc levels and recurrent aphthous stomatitis: a meta-analysis with trial sequential analysis. *Clin Oral Investig*. 2021;25(2):407-415. doi:10.1007/s00784-020-03704-8
49. Rogers RS 3rd. Recurrent aphthous stomatitis: clinical characteristics and associated systemic disorders. *Semin Cutan Med Surg*. 1997;16(4):278-283. doi:10.1016/s1085-5629(97)80017-x
50. Chiang CP, Yu-Fong Chang J, Wang YP, Wu YH, Wu YC, Sun A. Recurrent aphthous stomatitis - Etiology, serum autoantibodies, anemia, hematinic deficiencies, and management. *J Formos Med Assoc*. 2019;118(9):1279-1289. doi:10.1016/j.jfma.2018.10.023
51. Gomes CC, Gomez RS, Zina LG, Amaral FR. Recurrent aphthous stomatitis and Helicobacter pylori. *Med Oral Patol Oral Cir Bucal*. 2016;21(2):e187-e191. Published 2016 Mar 1. doi:10.4317/medoral.20872
52. Shen J, Ye Z, Xie H, Ling D, Wu Y, Chen Y. The relationship between Helicobacter pylori infection and recurrent aphthous stomatitis: a systematic review and meta-analysis. *Clin Oral Investig*. 2023;27(11):6345-6356. doi:10.1007/s00784-023-05273-y
53. Sedghizadeh PP, Shuler CF, Allen CM, Beck FM, Kalmar JR. Celiac disease and recurrent aphthous stomatitis: a report and review of the literature. *Oral Surg Oral Med Oral Pathol Oral Radiol Endod*. 2002;94(4):474-478. doi:10.1067/moe.2002.127581
54. Chen H, Sui Q, Chen Y, Ge L, Lin M. Impact of haematologic deficiencies on recurrent aphthous ulceration: a meta-analysis. *Br Dent J*. 2015;218(4):E8. doi:10.1038/sj.bdj.2015.100
55. Kerr AR, Ship JA. Management strategies for HIV-associated aphthous stomatitis. *Am J Clin Dermatol*. 2003;4(10):669-680. doi:10.2165/00128071-200304100-00002
56. McCartan BE, Sullivan A. The association of menstrual cycle, pregnancy, and menopause with recurrent oral aphthous stomatitis: a review and critique. *Obstet Gynecol*. 1992;80(3 Pt 1):455-458
57. Padgett C. Recurrence of Symptoms Associated with Menstruation in a Patient with a History of Periodic Fevers. *J Pediatr Adolesc Gynecol*. 2020;33(4):429-431. doi:10.1016/j.jpag.2020.03.008

58. Estornut C, Rinaldi G, Carceller MC, Estornut S, Pérez-Leal M. Systemic and local effect of oxidative stress on recurrent aphthous stomatitis: systematic review. *J Mol Med (Berl)*. 2024;102(4):453-463. doi:10.1007/s00109-024-02434-8
59. Ghasemi S, Farokhpour F, Mortezaagholi B, et al. Systematic review and meta-analysis of oxidative stress and antioxidant markers in recurrent aphthous stomatitis. *BMC Oral Health*. 2023;23(1):960. Published 2023 Dec 2. doi:10.1186/s12903-023-03636-1
60. Kunikullaya U. K, Kumar M. A, Ananthakrishnan V, Jaisri G. Stress as a Cause of Recurrent Aphthous Stomatitis and Its Correlation with Salivary Stress Markers. *Chin J Physiol*. 2017;60(4):226-230. doi:10.4077/CJP.2017.BAF462
61. Albanidou-Farmaki E, Pouloupoulos AK, Epivatianos A, Farmakis K, Karamouzis M, Antoniadou D. Increased anxiety level and high salivary and serum cortisol concentrations in patients with recurrent aphthous stomatitis. *Tohoku J Exp Med*. 2008;214(4):291-296. doi:10.1620/tjem.214.291
62. Fitzpatrick SG, Cohen DM, Clark AN. Ulcerated Lesions of the Oral Mucosa: Clinical and Histologic Review. *Head Neck Pathol*. 2019;13(1):91-102. doi:10.1007/s12105-018-0981-8; Staines K, Greenwood M. Aphthous ulcers (recurrent). *BMJ Clin Evid*. 2015;2015:1303. Published 2015 Feb 26.
63. Grover C, Dhawan P, Mehta D, Nautiyal M. Denture stomatitis – a review. *JPID*. 2022; 5(2): 68-73
64. Singh HP, Bansal P, Sh T. Denture Stomatitis and *Candida albicans* in the Indian Population: A Systematic Review and Meta-Analysis. *Cureus*. 2023 Sep 13;15(9):e45182. doi: 10.7759/cureus.45182. PMID: 37842362; PMCID: PMC10575763.
65. Salerno C, Pascale M, Contaldo M, Esposito V, Busciolano M, Milillo L, Guida A, Petruzzi M, Serpico R. *Candida*-associated denture stomatitis. *Med Oral Patol Oral Cir Bucal*. 2011 Mar 1;16(2):e139-43. doi: 10.4317/medoral.16.e139. PMID: 20711156.
66. McReynolds DE, Moorthy A, Moneley JO, Jabra-Rizk MA, Sultan AS. Denture stomatitis- An interdisciplinary clinical review. *J Prosthodont*. 2023 Aug;32(7):560-570. doi: 10.1111/jopr.13687. Epub 2023 Apr 18. PMID: 36988151.
67. Gendreau L, Loewy ZG. Epidemiology and etiology of denture stomatitis. *J Prosthodont*. 2011 Jun;20(4):251-60. doi: 10.1111/j.1532-849X.2011.00698.x. Epub 2011 Apr 4. PMID: 21463383.
68. Perić M, Miličić B, Kuzmanović Pfićer J, Živković R, Arsić Arsenijević V. A Systematic Review of Denture Stomatitis: Predisposing Factors, Clinical Features, Etiology, and Global *Candida* spp. Distribution. *J Fungi (Basel)*. 2024 Apr 30;10(5):328. doi: 10.3390/jof10050328. PMID: 38786683; PMCID: PMC11122031.

69. Moosazadeh M, Akbari M, Tabrizi R, Ghorbani A, Golkari A, Banakar M, Sekhavati E, Kavari SH, Bagheri Lankarani L. Denture Stomatitis and Candida Albicans in Iranian Population: A Systematic Review and Meta-Analysis. *J Dent (Shiraz)*. 2016 Sep;17(3 Suppl):283-292. PMID: 27840842; PMCID: PMC5103476.
70. Moura JS, Silva WJ, Pereira T, Del Bel Cury AA, Rodrigues Garcia RC. Influence of acrylic resin polymerization methods and saliva on the adherence of four Candida species. *J Prosthet Dent*. 2006;96:205-11; Dodds MW, Johnson DA, Yeh CK. Health benefits of saliva: a review. *J Dent*. 2005;33:223-33
71. Дубова Л.В., Рудакова А.М., Манин О.И. Оценка состояния зубных протезов у лиц пожилого возраста со снижением высоты нижнего отдела лица, предъявляющих жалобы на явления непереносимости конструкционных материалов для зубных протезов. *Российская стоматология*. 2022. Т. 15. № 3. С. 43-44.
72. Манин О.И. Протеомный анализ слюны у пациентов с жалобами на явления непереносимости конструкционных материалов зубных протезов. *Российская стоматология*. 2023. Т. 16. № 2. С. 60-61.
73. Гризодуб Д.В. Оценка изменений в структуре эпителия слизистой оболочки полости рта при непереносимости материалов зубных протезов. *Лабораторная диагностика*. Восточная Европа. 2016. Т. 5. № 3. С. 388-396.
74. Легошин С.Н. Применение съемных протезов с базисом из полиуретана у пациентов с непереносимостью акриловых базисных материалов. *Dental Forum*. 2012. № 4. С. 57-60.
75. Гилева О.С., Либик Т.В., Рогожников Г.И., Гибадуллина Н.В., Рогожников А.Г., Гавриленко М.С. Эффективность комплексного стоматологического лечения лихеноидных реакций мукопародонтального комплекса: одноцентровое пилотное когортное исследование. *Кубанский научный медицинский вестник*. 2023. Т. 30. № 6. С. 102-111.
76. Cobos-Fuentes MJ, Martínez-Sahuquillo-Márquez A, Gallardo-Castillo I, Armas-Padrón JR, Moreno-Fernández A, Bullón-Fernández P. Oral lichenoid lesions related to contact with dental materials: a literature review. *Med Oral Patol Oral Cir Bucal*. 2009 Oct 1;14(10):e514-20. doi: 10.4317/medoral.14.e514. PMID: 19680170.
77. Reinhart JP, Stoopler ET, Crawford GH. Oral Hypersensitivity Reactions. *Dermatol Clin*. 2020 Oct;38(4):467-476. doi: 10.1016/j.det.2020.05.007. Epub 2020 Aug 11. PMID: 32892855.

78. Syed M, Chopra R, Sachdev V. Allergic Reactions to Dental Materials-A Systematic Review. *J Clin Diagn Res.* 2015 Oct;9(10):ZE04-9. doi: 10.7860/JCDR/2015/15640.6589. Epub 2015 Oct 1. PMID: 26557634; PMCID: PMC4625353.
79. Alnazzawi AA. Oral diseases associated with fixed prosthodontic restorations. *Saudi Med J.* 2017 Mar;38(3):322-324. doi: 10.15537/smj.2017.3.18645. PMID: 28251232; PMCID: PMC5387913.
80. Дубова Л.В., Манин О.И., Баринов Е.Х., Манина Е.И. Дифференциальная диагностика непереносимости стоматологических конструкционных материалов, используемых для изготовления зубных протезов, от проявления лекарственных реакций в полости рта у пациентов пожилого и старческого возраста. *Медицинская экспертиза и право.* 2017. № 1. С. 46-49.
81. Гризодуб Д.В., Роберт Б.М.А. Оценка микробной обсемененности полости рта пациентов, страдающих непереносимостью базисных материалов съемных зубных протезов. *Вестник проблем биологии и медицины.* 2015. Т. 2. № 2 (119). С. 48-53.
82. Soysa NS, Ellepola AN. The impact of cigarette/tobacco smoking on oral candidosis: an overview. *Oral Dis.* 2005 Sep;11(5):268-73. doi: 10.1111/j.1601-0825.2005.01115.x. PMID: 16120112.
83. Дубова Л.В., Манин О.И., Рудакова А.М. Оценка показателей слюноотделительной функции у пациентов пожилого возраста с общесоматическими заболеваниями и жалобами на явления непереносимости к конструкционным материалам зубных протезов. *Кардиоваскулярная терапия и профилактика.* 2022. Т. 21. № S2. С. 102.
84. Рудакова А.М., Манин О.И., Романенко М.В. Оценка состояния зубных протезов и показателей слюны у пациентов со снижением высоты нижнего отдела лица, предъявляющих жалобы на непереносимость конструкционных материалов. *Кардиоваскулярная терапия и профилактика.* 2022. Т. 21. № S2. С. 103.
85. Маренкова М.Л., Жолудев С.Е., Григорьева М.В. Значение показателей цитокинов ротовой жидкости в развитии воспалительных процессов в тканях полости рта при явлениях непереносимости зубных протезов. *Институт стоматологии.* 2007. № 3 (36). С. 56-57.
86. Манин О.И., Рудакова А.М., Манина Е.И. Дифференциальная диагностика явлений непереносимости конструкционных материалов зубных протезов от схожих проявлений в полости рта при заболеваниях желудочно-кишечного тракта. *Российская стоматология.* 2023. Т. 16. № 2. С. 63-64.
87. Massad JJ, Cagna DR. Removable prosthodontic therapy and xerostomia. Treatment considerations. *Dent Today.* 2002 Jun;21(6):80-2, 84, 86-7. PMID: 12073484.

88. Parodi A, Cardo PP. Patients with erosive lichen planus may have antibodies directed to a nuclear antigen of epithelial cells: a study on the antigen nature. *J Invest Dermatol.* 1990;94(5):689-693. doi:10.1111/1523-1747.ep12876269
89. Jaremko WM, Beutner EH, Kumar V, et al. Chronic ulcerative stomatitis associated with a specific immunologic marker. *J Am Acad Dermatol.* 1990;22(2 Pt 1):215-220. doi:10.1016/0190-9622(90)70027-f
90. Завьялов А.А., Тырышкин А.И., Олесова В.Н., Пащенко Н.А., Гуркова М.М. Место И роль микрофлоры полости рта в патогенезе орального мукозита при злокачественных новообразованиях (обзор литературы). *Современная онкология.* 2023. Т. 25. № 4. С. 525-531.
91. Пащенко Н.А., Казаков В.Ф., Завьялов А.А., Олесова В.Н., Тырышкин А.И. Влияние противоопухолевой терапии на микрофлору и состояние слизистой оболочки полости рта у больных со злокачественными новообразованиями. *Российский стоматологический журнал.* 2023. Т. 27. № 6. С. 581-590.
92. Mougeot JC, Stevens CB, Morton DS, Brennan MT, Mougeot FB. Oral Microbiome and Cancer Therapy-Induced Oral Mucositis. *J Natl Cancer Inst Monogr.* 2019 Aug 1;2019(53):lgz002. doi: 10.1093/jncimonographs/lgz002. PMID: 31425594.
93. Frey-Furtado L, Magalhães I, Sampaio-Maia B, Azevedo MJ. Oral microbiome characterization in oral mucositis patients-A systematic review. *J Oral Pathol Med.* 2023 Nov;52(10):911-918. doi: 10.1111/jop.13492. Epub 2023 Oct 15. PMID: 37839408.
94. Fernández Forné Á, García Anaya MJ, Segado Guillot SJ, Plaza Andrade I, de la Peña Fernández L, Lorca Ocón MJ, Lupiáñez Pérez Y, Queipo-Ortuño MI, Gómez-Millán J. Influence of the microbiome on radiotherapy-induced oral mucositis and its management: A comprehensive review. *Oral Oncol.* 2023 Sep;144:106488. doi: 10.1016/j.oraloncology.2023.106488. Epub 2023 Jul 1. PMID: 37399707.
95. Bruno JS, Al-Qadami GH, Laheij AMGA, Bossi P, Fregnani ER, Wardill HR. From Pathogenesis to Intervention: The Importance of the Microbiome in Oral Mucositis. *Int J Mol Sci.* 2023 May 5;24(9):8274. doi: 10.3390/ijms24098274. PMID: 37175980; PMCID: PMC10179181.
96. Al-Qadami G, Van Sebille Y, Bowen J, Wardill H. Oral-Gut Microbiome Axis in the Pathogenesis of Cancer Treatment-Induced Oral Mucositis. *Front Oral Health.* 2022 Mar 28;3:881949. doi: 10.3389/froh.2022.881949. PMID: 35419563; PMCID: PMC8996059.
97. Raber-Durlacher JE, Elad S, Barasch A. Oral mucositis. *Oral Oncol.* 2010 Jun;46(6):452-6. doi: 10.1016/j.oraloncology.2010.03.012. Epub 2010 Apr 18. PMID: 20403721

98. Lockhart PB, Sonis ST. Alterations in the oral mucosa caused by chemotherapeutic agents. A histologic study. *J Dermatol Surg Oncol*. 1981 Dec;7(12):1019-25. doi: 10.1111/j.1524-4725.1981.tb00208.x. PMID: 7338583.
99. Sonis ST. Oral mucositis in head and neck cancer: risk, biology, and management. *Am Soc Clin Oncol Educ Book*. 2013. doi: 10.14694/EdBook_AM.2013.33.e236. PMID: 23714511
100. Sonis ST. Oral mucositis. *Anticancer Drugs*. 2011 Aug;22(7):607-12. doi: 10.1097/CAD.0b013e3283462086. PMID: 21709615
101. Sonis ST. The pathobiology of mucositis. *Nat Rev Cancer*. 2004 Apr;4(4):277-84. doi: 10.1038/nrc1318. PMID: 15057287
102. Sonis ST. New thoughts on the initiation of mucositis. *Oral Dis*. 2010 Oct;16(7):597-600. doi: 10.1111/j.1601-0825.2010.01681.x. PMID: 20846150
103. Al-Dasooqi N, Sonis ST, Bowen JM, Bateman E, Blijlevens N, Gibson RJ, Logan RM, Nair RG, Stringer AM, Yazbeck R, Elad S, Lalla RV; Mucositis Study Group of the Multinational Association of Supportive Care in Cancer/International Society of Oral Oncology (MASCC/ISOO). Emerging evidence on the pathobiology of mucositis. *Support Care Cancer*. 2013 Nov;21(11):3233-41. doi: 10.1007/s00520-013-1900-x. Epub 2013 Jul 11. PMID: 23842598
104. Chen C., Zhang Q., Yu W., et al. Oral mucositis: an update on innate immunity and new interventional targets. *J. Dent. Res*. 2020; 99 (10): 1122–1130.
105. Paris F., Fuks Z., Kang A., et al. Endothelial apoptosis as the primary lesion initiating intestinal radiation damage in mice. *Science*. 2001; 293 (5528): 293–297.
106. Bressan V, Stevanin S, Bianchi M, Aleo G, Bagnasco A, Sasso L. The effects of swallowing disorders, dysgeusia, oral mucositis and xerostomia on nutritional status, oral intake and weight loss in head and neck cancer patients: A systematic review. *Cancer Treat Rev*. 2016 Apr;45:105-19. doi: 10.1016/j.ctrv.2016.03.006. Epub 2016 Mar 14. PMID: 27010487.
107. Kusiak A, Jereczek-Fossa BA, Cichońska D, Alterio D. Oncological-Therapy Related Oral Mucositis as an Interdisciplinary Problem-Literature Review. *Int J Environ Res Public Health*. 2020 Apr 3;17(7):2464. doi: 10.3390/ijerph17072464. PMID: 32260309; PMCID: PMC7177874.
108. Hong CHL, Gueiros LA, Fulton JS, Cheng KKF, Kandwal A, Galiti D, Fall-Dickson JM, Johansen J, Ameringer S, Kataoka T, Weikel D, Eilers J, Ranna V, Vaddi A, Lalla RV, Bossi P, Elad S; Mucositis Study Group of the Multinational Association of Supportive Care in Cancer/International Society for Oral Oncology (MASCC/ISOO). Systematic review of basic oral care for the management of oral mucositis in cancer patients and clinical practice

- guidelines. *Support Care Cancer*. 2019 Oct;27(10):3949-3967. doi: 10.1007/s00520-019-04848-4. Epub 2019 Jul 8. PMID: 31286232.
109. Scully C, Gorsky M, Lozada-Nur F. The diagnosis and management of recurrent aphthous stomatitis: a consensus approach. *J Am Dent Assoc*. 2003;134(2):200-207. doi:10.14219/jada.archive.2003.0134
 110. Scully C, Porter S. Oral mucosal disease: recurrent aphthous stomatitis. *Br J Oral Maxillofac Surg*. 2008;46(3):198-206. doi:10.1016/j.bjoms.2007.07.201
 111. Mumcu G, Cimilli H, Sur H, et al. Prevalence and distribution of oral lesions: a cross-sectional study in Turkey. *Oral Dis*. 2005;11:81–7. doi: 10.1111/j.1601-0825.2004.01062.x
 112. Reichart PA. Oral mucosal lesions in a representative cross-sectional study of aging Germans. *Community Dent Oral Epidemiol*. 2000;28:390–8. doi: 10.1034/j.1600-0528.2000.028005390.x
 113. Szponar E, Ślebioda Z, Mania-Końsko A. Recurrent aphthous stomatitis in patients attending the Department of Oral Mucosa Diseases of Poznań Medical University on the basis of 10 years observation. *Czas Stomatol*. 2006;61:488–94
 114. Гилева О.С., Смирнова Е.Н., Позднякова А.А., Поздеева О.В., Либик Т.В., Сатюкова Л.Я., Халявина И.Н., Городилова Е.А., Шилова Т.Ю., Гибадуллина Н.В., Садилова В.А., Назукин Е.Д. Структура, факторы риска и клинические особенности заболеваний слизистой оболочки полости рта (по данным лечебно-консультативного приема). *Пермский медицинский журнал*. 2012, 29(6):18-24
 115. Гилева О.С., Либик Т.В., Позднякова А.А., Гибадуллина Н.В., Сюткина Е.С., Коротин С.В. Заболевания слизистой оболочки полости рта: методы диагностики и лечения. *Dental Forum*. 2019. № 1 (72). С. 27-36.
 116. Akintoye SO, Greenberg MS. Recurrent aphthous stomatitis. *Dent Clin North Am*. 2005;49(1):31-viii. doi:10.1016/j.cden.2004.08.001
 117. Miller MF, Garfunkel AA, Ram CA, Ship II. The inheritance of recurrent aphthous stomatitis. Observations on susceptibility. *Oral Surg Oral Med Oral Pathol* 1980;49(5): 409–12
 118. Ship II. Epidemiologic aspects of recurrent aphthous ulcerations. *Oral Surg Oral Med Oral Pathol* 1972;33(3):400–6
 119. Ship JA, Chavez EM, Doerr PA, Henson BS, Sarmadi M. Recurrent aphthous stomatitis. *Quintessence Int* 2000;31(2):95–112
 120. Bukhari, M. A., M. A. Algahtani, F. A. Alsuwailem, R. M. Alogaiel, S. H. Almubarak, S. S. Alqahtani, R. A. Alabdullatif, R. Y. Alghimlas, N. F. Alotaibi, A. R. A. Qahtani, and N. K. Alkathiri. “Epidemiology, Etiology, and Treatment of Denture Stomatitis”. *International*

Journal Of Community Medicine And Public Health, vol. 9, no. 2, Jan. 2022, pp. 981-6,
doi:10.18203/2394-6040.ijcmph20220003

121. Islam MN, Cohen DM, Ojha J, Stewart CM, Katz J, Bhattacharyya I. Chronic ulcerative stomatitis: diagnostic and management challenges--four new cases and review of literature. *Oral Surg Oral Med Oral Pathol Oral Radiol Endod.* 2007;104(2):194-203. doi:10.1016/j.tripleo.2007.02.013
122. Алимова, М. Я. Стоматология. Международная классификация болезней. Клиническая характеристика нозологических форм / М. Я. Алимова, Л. Н. Максимовская, Л. С. Персин, О. О. Янушевич - Москва : ГЭОТАР-Медиа, 2016. - 204 с. - ISBN 978-5-9704-3669-1.
123. Гилева О.С., Либик Т.В., Халилаева Е.В., Данилов К.В., Халявина И.Н., Гилева Е.С., Садилова В.А., Пленкина Ю.А., Хохрин Д.В. Стоматологическое здоровье в критериях качества жизни. *Медицинский вестник Башкортостана.* 2011. Т. 6. № 3. С. 6-11
124. Rivera C, Muñoz-Pastén M, Núñez-Muñoz E, Hernández-Olivos R. Recurrent Aphthous Stomatitis Affects Quality of Life. A Case-Control Study. *Clin Cosmet Investig Dent.* 2022;14:217-223. Published 2022 Jul 26. doi:10.2147/CCIDE.S369481
125. Ziaei S, Raesi Shahraki H, Dadvand Dehkordi S. The association of recurrent aphthous stomatitis with general health and oral health related quality of life among dental students. *Int J Physiol Pathophysiol Pharmacol.* 2022;14(4):254-261. Published 2022 Aug 15
126. Zwiri AM. Anxiety, Depression and Quality of Life among Patients with Recurrent Aphthous Ulcers. *J Contemp Dent Pract.* 2015;16(2):112-117. Published 2015 Feb 1. doi:10.5005/jp-journals-10024-1646
127. Mat MC, Sevim A, Fresko I, Tüzün Y. Behçet's disease as a systemic disease. *Clin Dermatol.* 2014 May-Jun;32(3):435-42. doi: 10.1016/j.clindermatol.2013.11.012. Epub 2013 Nov 23. PMID: 24767193.
128. Kaneko F, Togashi A, Saito S, Sakuma H, Oyama N, Nakamura K, Yokota K, Oguma K. Behçet's disease (Adamantiades-Behçet's disease). *Clin Dev Immunol.* 2011;2011:681956. doi: 10.1155/2011/681956. Epub 2010 Nov 1. PMID: 21052488; PMCID: PMC2967828.
129. Rogers RS 3rd. Recurrent aphthous stomatitis in the diagnosis of Behçet's disease. *Yonsei Med J.* 1997 Dec;38(6):370-9. doi: 10.3349/ymj.1997.38.6.370. PMID: 9509906.
130. Arendorf TM, Walker DM. Denture stomatitis: a review. *J Oral Rehabil.* 1987 May;14(3):217-27. doi: 10.1111/j.1365-2842.1987.tb00713.x. PMID: 3298586.

131. Gual-Vaqués P, Jané-Salas E, Egido-Moreno S, Ayuso-Montero R, Mari-Roig A, López-López J. Inflammatory papillary hyperplasia: A systematic review. *Med Oral Patol Oral Cir Bucal*. 2017 Jan 1;22(1):e36-e42. doi: 10.4317/medoral.21405. PMID: 27918740; PMCID: PMC5217495.
132. Геронтостоматология: учебник / О.О. Янушевич, М.Я. Абрамова, И.В. Золотницкий [и др.]; под общ. ред. О.О. Янушевича. – Москва : ГЭОТАР-Медиа, 2024. – 360с.
133. Иорданишвили А.К., Солдатова Л.Н., Мушегян П.А. Травматические поражения слизистой оболочки полости рта у людей старших возрастных групп: встречаемость, последствия и лечение. *Успехи геронтологии*. 2021. Т. 34. № 2. С. 226-231.
134. Иорданишвили А.К. Травматический протезный стоматит и его лечение. *Институт стоматологии*. 2019. № 1 (82). С. 50-51.
135. Kamilov Kh.P, Kadirbaeva A.A, Rakhimova M.A, Lukina G.I, Abramova M.Ya, Lukin A.V, Alimova A.V. Diseases of the oral mucosa in patients in the post-COVID period// *Georgian Med News*. No 7 (328) Июль-Август 2022:127-132
136. McNamara KK, Kalmar JR. Erythematous and Vascular Oral Mucosal Lesions: A Clinicopathologic Review of Red Entities. *Head Neck Pathol*. 2019;13(1):4-15. doi:10.1007/s12105-019-01002-8
137. Cifuentes M, Davari P, Rogers RS 3rd. Contact stomatitis. *Clin Dermatol*. 2017;35(5):435-440. doi:10.1016/j.clindermatol.2017.06.007
138. Гилева О.С., Либик Т.В., Халилаева Е.В., Данилов К.В., Халявина И.Н., Гилева Е.С., Садилова В.А., Пленкина Ю.А., Хохрин Д.В. Стоматологическое здоровье в критериях качества жизни. *Медицинский вестник Башкортостана*. 2011. Т. 6. № 3. С. 6-11.
139. Wiriyakijja P, Fedele S, Porter S, Mercadante V, Ni Riordain R. Patient-reported outcome measures in recurrent aphthous stomatitis: A critical assessment of quality properties. *Oral Dis*. 2017 Nov;23(8):1168-1179. doi: 10.1111/odi.12726. Epub 2017 Aug 30. PMID: 28779517.
140. Guide to epidemiology and diagnosis of oral mucosal diseases and conditions. (1980). *Community Dentistry and Oral Epidemiology*, 8(1), 1–24. doi:10.1111/j.1600-0528.1980.tb01249.x
141. Гилева О.С., Либик Т.В. Методика оценки общей площади слизистой оболочки полости рта и красной каймы губ и размеров ее отдельных топографических зон. *Материалы научной сессии 2010 года / ГОУ ВПО ПГМА им. акад. Е.А.Вагнера Росздрава*. – Пермь, 2010. – С. 69-71.

142. WHO collaboratory Reference centre for oral precancerous lesions. Definition of leukoplakia & related lesions: An aid to studies on oral precancer. *Oral Surg* 1978; 46:517-539.
143. Prasad R S, Pai A. Assessment of immediate pain relief with laser treatment in recurrent aphthous stomatitis. *Oral Surg Oral Med Oral Pathol Oral Radiol.* 2013 Aug;116(2):189-93. doi: 10.1016/j.oooo.2013.02.011. Epub 2013 Apr 23. PMID: 23622766.
144. Radithia D, Mahdani FY, Bakti RK, Parmadiati AE, Subarnbhesaj A, Pramitha SR, Pradnyani IGAS. Effectiveness of low-level laser therapy in reducing pain score and healing time of recurrent aphthous stomatitis: a systematic review and meta-analysis. *Syst Rev.* 2024 Jul 22;13(1):192. doi: 10.1186/s13643-024-02595-0. PMID: 39039581; PMCID: PMC11264394.
145. Albrektson M, Hedström L, Bergh H. Recurrent aphthous stomatitis and pain management with low-level laser therapy: a randomized controlled trial. *Oral Surg Oral Med Oral Pathol Oral Radiol.* 2014 May;117(5):590-594. doi: 10.1016/j.oooo.2014.01.228. Epub 2014 Feb 6. PMID: 24725989.
146. Lin I, Datta M, Laronde DM, Rosin MP, Chan B. Intraoral Photography Recommendations for Remote Risk Assessment and Monitoring of Oral Mucosal Lesions. *Int Dent J.* 2021 Oct;71(5):384-389. doi: 10.1016/j.identj.2020.12.020. Epub 2021 Feb 20. PMID: 33618833; PMCID: PMC9275315.
147. Olugbeje H, Bosco J, Lescaille G, Baaroun V, Rochefort J. Clinical photography: attitudes of practitioners specialized in oral mucosal diseases. *J Oral Med Oral Surg.* 2021;27(4):54. DOI: 10.1051/mbcb/2021034
148. Успенская О.А., Плишкина А.А., Жданова М.Л., Горячева И.П., Богомолова Ю.Б. Роль цифровой дентальной фотографии в практике врача-стоматолога терапевта. *Медико-фармацевтический журнал Пульс.* 2019;21(9):5-11. – DOI 10.26787/nydha-2686-6838-2019-21-9-5-11.
149. Гилева О.С., Либик Т.В., Гибадуллина Н.В., Сивак Е.Ю., Гавриленко М.С., Белева Н.С., Задорина И.И. Ключевые стоматологические проблемы периода пандемии COVID-19: мониторинг состояния стоматологического здоровья у пациентов с хроническими заболеваниями слизистой оболочки полости рта. *Стоматология.* 2021;100(6-2):8-15.
150. Fonseca BB, Perdoncini NN, da Silva VC, Gueiros LAM, Carrard VC, Lemos CA Jr, Schussel JL, Amenábar JM, Torres-Pereira CC. Telediagnosis of oral lesions using smartphone photography. *Oral Dis.* 2022 Sep;28(6):1573-1579. doi: 10.1111/odi.13972. Epub 2021 Aug 6. PMID: 34289201.

151. Flores APDC, Lazaro SA, Molina-Bastos CG, Guattini VLO, Umpierre RN, Gonçalves MR, Carrard VC. Teledentistry in the diagnosis of oral lesions: A systematic review of the literature. *J Am Med Inform Assoc.* 2020 Jul 1;27(7):1166-1172. doi: 10.1093/jamia/ocaa069. PMID: 32568392; PMCID: PMC7647318.
152. Eguia A, Marcos-Arias C, Eraso E, Quindós G, Aguirre JM. Presencia de Candida en la estomatitis aftosa recidivante [Presence of Candida in recurrent aphthous stomatitis]. *Rev Iberoam Micol.* 2013;30(4):271-272. doi:10.1016/j.riam.2013.03.003
153. Addy M, Hunter L. The effects of a 0.2% chlorhexidine gluconate mouthrinse on plaque, toothstaining and candida in aphthous ulcer patients. A double-blind placebo-controlled cross-over study. *J Clin Periodontol.* 1987 May;14(5):267-73. doi: 10.1111/j.1600-051x.1987.tb01531.x. PMID: 3301913.
154. Онкоскрининг и раннее выявление предраковых заболеваний и рака слизистой оболочки рта. Учебное пособие. / Янушевич О.О., Золотницкий И.В., Абрамова М.Я., Кокоткин И.Ю., Тимофеева Ю.В., Лукина Г.И., Бобр И.С., Ермакова Е.А., Алексеева А.А. – М.: МГМСУ, 2022, 100с.
155. Абрамова М.Я., Золотницкий И.В., Мамацашвили В.Г., Паршков В.В., Копанева Н.О., Алексеева А.А. Особенности онкоскрининга и выявления предраковых заболеваний слизистой оболочки рта и красной каймы губ у пациентов пожилого и старческого возраста. *Российский журнал гериатрической медицины.* 2023;(3):176-182. <https://doi.org/10.37586/2686-8636-3-2023-176-182>
156. Kolpakov A.V., Moshkova A.A., Milikhova E.V., Sokolova D.Yu., Muravskaya N.P., Samorod A.V., Kopaneva N.O., Lukina G.I., Abramova M.Ya., Mamatsashvili V.G., Parashkov V.V. Diffuse Reflectance Spectroscopy of the Oral Mucosa: In Vivo Experimental Validation of the Precancerous Lesions Early Detection Possibility *Diagnostics MDPI* 2023. 13. 1633, <https://doi.org/10.3390/diagnostics13091633>
157. Абрамова М.Я., Мамацашвили В.Г., Паршков В.В. Анализ эффективности метода аутофлуоресцентной стоматоскопии при выявлении рака и предраковых заболеваний слизистой оболочки полости рта и красной каймы губ *Российская стоматология*, 2023, том 16, № 1. - с.42-43
158. Максимовская Л.Н., Абрамова М.Я., Эрк А.А. Реализация национальной программы онкоскрининга предраковых и онкологических заболеваний слизистой оболочки у населения Российской Федерации. *Стоматология*, М., 2019. - №4 (98) – С.35-38.
159. Позднякова А.А., Гилева О.С., Либик Т.В., Сатюкова Л.Я. Особенности клинической симптоматиологии заболеваний слизистой оболочки полости рта и влияние

ксеростомического симптома на стоматологические показатели качества жизни. *Современные проблемы науки и образования*. 2013. № 2. С. 77

160. Ito Y, Hong G, Tsuboi A, Kawai Y, Kondo H, Nomura T, Kimoto S, Gunji A, Suzuki A, Ohwada G, Minakuchi S, Sato Y, Suzuki T, Kimoto K, Hoshi N, Saita M, Yoneyama Y, Sato Y, Morokuma M, Okazaki J, Maeda T, Nakai K, Ichikawa T, Nagao K, Fujimoto K, Murata H, Kurogi T, Takase K, Nishimura M, Nishi Y, Murakami M, Hosoi T, Hamada T. Multivariate analysis reveals oral health-related quality of life of complete denture wearers with denture adhesives: a multicenter randomized controlled trial. *J Prosthodont Res*. 2021 Aug 21;65(3):353-359. doi: 10.2186/jpr.JPR_D_20_00132. Epub 2020 Oct 29. PMID: 33116029.
161. Kamalakis SN, Anastasiadou V, Sofou A, Pissiotis AL. Comparative Study of Acceptance and Adaptation to New Complete Dentures, Using Two Construction Protocols. *J Prosthodont*. 2016 Oct;25(7):536-543. doi: 10.1111/jopr.12466. Epub 2016 Mar 9. PMID: 26964857.
162. Kutkut A, Bertoli E, Frazer R, Pinto-Sinai G, Fuentealba Hidalgo R, Studts J. A systematic review of studies comparing conventional complete denture and implant retained overdenture. *J Prosthodont Res*. 2018 Jan;62(1):1-9. doi: 10.1016/j.jpor.2017.06.004. Epub 2017 Jun 27. PMID: 28666845.
163. Ereifej NS, Oweis YG, Abu-Awwad M. The effect of using denture adhesives on patient satisfaction with complete dentures; a randomized clinical trial. *BMC Oral Health*. 2023 Dec 19;23(1):1027. doi: 10.1186/s12903-023-03757-7. PMID: 38114958; PMCID: PMC10731830.
164. Романова, Ю. Г. Кандида ассоциированный протезный стоматит и способ его лечения / Ю. Г. Романова // *Вестник стоматологии*. – 2013. – № 2(83). – С. 66-68.
165. Contaldo M, Romano A, Mascitti M, Fiori F, Della Vella F, Serpico R, Santarelli A. Association between denture stomatitis, candida species and diabetic status. *J Biol Regul Homeost Agents*. 2019 May-Jun;33(3 Suppl. 1):35-41. DENTAL SUPPLEMENT. PMID: 31538448.
166. Улитовский, С.Б. Гигиена при зубном протезировании / С. Б. Улитовский. – Москва : МЕДпресс-информ, 2009. – 112 с.; Серебров К.Д., Разумова С.Н., Браго А.С., Серебров Д.В., Манвелян А.С., Гурьева З.А. Индексная оценка состояния полных съемных протезов после дезинфекции в домашних условиях. // *Российский стоматологический журнал*. - 2024. - Т. 28. - №4. doi: [10.17816/dent623350](https://doi.org/10.17816/dent623350)
167. de Carvalho E Silva RM, Mendes FM, Degasperi GR, Pinheiro SL. Photobiomodulation for the management of xerostomia and oral mucositis in patients with cancer: a randomized

- clinical trial. *Lasers Med Sci.* 2023 Apr 15;38(1):101. doi: 10.1007/s10103-023-03760-y. PMID: 37060370.
168. Yuwanati M, Gondivkar S, Sarode SC, Gadbail A, Desai A, Mhaske S, Pathak SK, N Khatib M. Oral health-related quality of life in oral cancer patients: systematic review and meta-analysis. *Future Oncol.* 2021 Mar;17(8):979-990. doi: 10.2217/fon-2020-0881. Epub 2021 Feb 5. PMID: 33541115.
169. Parra-Moreno FJ, Egido-Moreno S, Schemel-Suárez M, González-Navarro B, Estrugo-Devesa A, López-López J. Treatment of recurrent apthous stomatitis: A systematic review. *Med Oral Patol Oral Cir Bucal.* 2023 Jan 1;28(1):e87-e98. doi: 10.4317/medoral.25604. PMID: 36173717
170. Matthews RW, Scully CM, Levers BG, Hislop WS. Clinical evaluation of benzydamine, chlorhexidine, and placebo mouthwashes in the management of recurrent apthous stomatitis. *Oral Surg Oral Med Oral Pathol.* 1987 Feb;63(2):189-91. doi: 10.1016/0030-4220(87)90310-0. PMID: 3469601.
171. Elad S, Epstein JB, von Bültzingslöwen I, Drucker S, Tzach R, Yarom N. Topical immunomodulators for management of oral mucosal conditions, a systematic review; Part II: miscellaneous agents. *Expert Opin Emerg Drugs.* 2011 Mar;16(1):183-202. doi: 10.1517/14728214.2011.528390. Epub 2011 Jan 19. PMID: 21244328.
172. Rostas A, McLean DI, Wilkinson RD. Management of recurrent apthous stomatitis. A review. *Cutis.* 1978 Aug;22(2):183-9. PMID: 357093.
173. Lau CB, Smith GP. Recurrent apthous stomatitis: A comprehensive review and recommendations on therapeutic options. *Dermatol Ther.* 2022 Jun;35(6):e15500. doi: 10.1111/dth.15500. Epub 2022 Apr 18. PMID: 35395126.
174. Ишанова, М. К. Эффективность применения препарата "Камистад беби - гель" в местном лечении хронического афтозного стоматита у детей / М. К. Ишанова, Ш. Б. Эшкулова, И. Ф. Турсунбоева // Вестник науки и образования. – 2022. – № 9(129). – С. 93-96.
175. Liu H, Tan L, Fu G, Chen L, Tan H. Efficacy of Topical Intervention for Recurrent Aphthous Stomatitis: A Network Meta-Analysis. *Medicina (Kaunas).* 2022 Jun 7;58(6):771. doi: 10.3390/medicina58060771. PMID: 35744034; PMCID: PMC9227309.
176. Halboub E, Alkadasi B, Alakhali M, AlKhairat A, Mdabesh H, Alkhsah S, Abdulrab S. N-acetylcysteine versus chlorhexidine in treatment of apthous ulcers: a preliminary clinical trial. *J Dermatolog Treat.* 2021 Sep;32(6):649-653. doi: 10.1080/09546634.2019.1688231. Epub 2019 Nov 21. PMID: 31679408.

177. Miles DA, Bricker SL, Razmus TF, Potter RH. Triamcinolone acetonide versus chlorhexidine for treatment of recurrent stomatitis. *Oral Surg Oral Med Oral Pathol.* 1993 Mar;75(3):397-402. doi: 10.1016/0030-4220(93)90158-z. PMID: 8469556.
178. Кириллюк, А. А. особенности клинической фармакологии лекарственных препаратов, применяемых для лечения заболеваний горла и полости рта / А. А. Кириллюк // Вестник фармации. – 2023. – № 1(99). – С. 48-70. – DOI 10.52540/2074-9457.2023.1.48.
179. Hamishehkar H, Nokhodchi A, Ghanbarzadeh S, Kouhsoltani M. Triamcinolone Acetonide Oromucoadhesive Paste for Treatment of Aphthous Stomatitis. *Adv Pharm Bull.* 2015 Jun;5(2):277-82. doi: 10.15171/apb.2015.038. Epub 2015 Jun 1. PMID: 26236668; PMCID: PMC4517075.
180. Abbasi F, Rasoulzadeh Z, Yavari A. The effect of sage (Salvian gel) compared to triamcinolone acetonide on the treatment of recurrent aphthous stomatitis: a double-blinded randomized clinical trial. *BMC Oral Health.* 2023 Mar 18;23(1):157. doi: 10.1186/s12903-023-02861-y. PMID: 36934268; PMCID: PMC10024424.
181. Lavaee F, Ghasemi M, Amiri MA, Farshidfar N. The Comparative Effects of Rhus Coriaria and Triamcinolone in Patients with Recurrent Aphthous Stomatitis: A Single-Blinded Randomized Controlled Clinical Trial. *Biomed Res Int.* 2022 Oct 10;2022:5855067. doi: 10.1155/2022/5855067. PMID: 36262968; PMCID: PMC9576378.
182. Vincent SD, Lilly GE. Clinical, historic, and therapeutic features of aphthous stomatitis. Literature review and open clinical trial employing steroids. *Oral Surg Oral Med Oral Pathol.* 1992 Jul;74(1):79-86. doi: 10.1016/0030-4220(92)90219-g. PMID: 1508514.
183. MacPhee IT, Sircus W, Farmer ED, Harkness RA, Cowley GC. Use of steroids in treatment of aphthous ulceration. *Br Med J.* 1968 Apr 20;2(5598):147-9. doi: 10.1136/bmj.2.5598.147. PMID: 4868098; PMCID: PMC1989231.
184. Mashrah MA, Fang Y, Song W, Al-Maweri SA, Lan Y, Linhu G, Wang L. Topical medications for the treatment of recurrent aphthous stomatitis: A network meta-analysis. *J Oral Pathol Med.* 2023 Oct;52(9):811-825. doi: 10.1111/jop.13480. Epub 2023 Sep 27. PMID: 37753744.
185. Cheng YO, Veettil SK, Syeed MS, Shetty NY, Gopinath D. Comparative Efficacy Of Therapeutic Interventions For The Management Of Recurrent Aphthous Ulcers: A Systematic Review And Network Meta-Analysis. *J Evid Based Dent Pract.* 2023 Dec;23(4):101918. doi: 10.1016/j.jebdp.2023.101918. Epub 2023 Aug 6. PMID: 38035895.
186. Brocklehurst P, Tickle M, Glenny AM, Lewis MA, Pemberton MN, Taylor J, Walsh T, Riley P, Yates JM. Systemic interventions for recurrent aphthous stomatitis (mouth ulcers).

Cochrane Database Syst Rev. 2012 Sep 12;(9):CD005411. doi: 10.1002/14651858.CD005411.pub2. PMID: 22972085.

187. Alsahaf S, Alkurdi KA, Challacombe SJ, Tappuni AR. Topical betamethasone and systemic colchicine for treatment of recurrent aphthous stomatitis: a randomised clinical trial. *BMC Oral Health*. 2023 Oct 3;23(1):709. doi: 10.1186/s12903-023-03335-x. Erratum in: *BMC Oral Health*. 2023 Dec 8;23(1):978. doi: 10.1186/s12903-023-03634-3. PMID: 37789351; PMCID: PMC10548625.
188. Merchant HW, Gangarosa LP, Glassman AB, Sobel RE. Betamethasone-17-benzoate in the treatment of recurrent aphthous ulcers. *Oral Surg Oral Med Oral Pathol*. 1978 Jun;45(6):870-5. doi: 10.1016/s0030-4220(78)80008-5. PMID: 355966.
189. Yeoman CM, Greenspan JS, Harding SM. Recurrent oral ulceration. A double-blind comparison of treatment with betamethasone valerate aerosol and placebo. *Br Dent J*. 1978 Feb 21;144(4):114-6. doi: 10.1038/sj.bdj.4804043. PMID: 341923.
190. Применение адгезивных пленок «диплен-дента» в стоматологии : учебное пособие / Р. В. Ушаков, В. Н. Царев, Д. С. Абакарова [и др]. – Москва ; Владикавказ : Издательство Северо-Осетинского государственного университета имени К. Л. Хетагурова, 2002. – 25 с.
191. Царев В.Н., Николаева Е.Н., Арутюнов Д.С., Фомичева Е.М., Унанян А.А., Арутюнов С.Д. Экспериментальное обоснование применения биополимерных пленок, содержащих препараты иммуномодулирующего и антибактериального действия, для лечения заболеваний пародонта. *Пародонтология*. 2010. Т. 15. № 1 (54). С. 57-60.
192. Quindós G, Gil-Alonso S, Marcos-Arias C, Sevillano E, Mateo E, Jauregizar N, Eraso E. Therapeutic tools for oral candidiasis: Current and new antifungal drugs. *Med Oral Patol Oral Cir Bucal*. 2019 Mar 1;24(2):e172-e180. doi: 10.4317/medoral.22978. PMID: 30818309; PMCID: PMC6441600.
193. Reddy RCJ, Jeelani S, Duraiselvi P, Kandasamy M, Kumar GS, Pandian RAV. Assessment of Effectiveness of Fluconazole and Clotrimazole in Treating Oral Candidiasis Patients: A Comparative Study. *J Int Soc Prev Community Dent*. 2017 Mar-Apr;7(2):90-94. doi: 10.4103/jispcd.JISPCD_34_17. Epub 2017 Mar 29. PubMed PMID: 28462176; PubMed Central PMCID: PMC5390584.
194. Marable DR, Bowers LM, Stout TL, Stewart CM, Berg KM, Sankar V, DeRossi SS, Thoppay JR, Brennan MT. Oral candidiasis following steroid therapy for oral lichen planus. *Oral Dis*. 2016 Mar;22(2):140-7. doi: 10.1111/odi.12399. Epub 2016 Jan 13. PMID: 26599999.

195. Sawyer PR, Brogden RN, Pinder RM, Speight TM, Avery. Clotrimazole: a review of its antifungal activity and therapeutic efficacy. *Drugs*. 1975;9(6):424-47. Review. PubMed PMID: 1097234.
196. Häyrynen-Immonen R, Sorsa T, Pettilä J, Konttinen YT, Teronen O, Malmström M. Effect of tetracyclines on collagenase activity in patients with recurrent aphthous ulcers. *J Oral Pathol Med*. 1994 Jul;23(6):269-72. doi: 10.1111/j.1600-0714.1994.tb00057.x. PMID: 7932246.
197. Al-Maweri SA, Halboub E, Ashraf S, et al. Single application of topical doxycycline in management of recurrent aphthous stomatitis: a systematic review and meta-analysis of the available evidence. *BMC Oral Health*. 2020;20:231. doi: 10.1186/s12903-020-01220-5.
198. Piacentini M, Borghetti RL, Zancanaro de Figueiredo MA, Cherubini K, Gonçalves Salum F. Doxycycline: An option in the treatment of ulcerated oral lesions? *J Clin Pharm Ther*. 2019 Dec;44(6):838-843. doi: 10.1111/jcpt.13022. Epub 2019 Aug 10. PMID: 31400293.
199. Vijayabala GS, Kalappanavar AN, Annigeri RG, Sudarshan R, Shettar SS. Single application of topical doxycycline hyclate in the management of recurrent aphthous stomatitis. *Oral Surg Oral Med Oral Pathol Oral Radiol*. 2013 Oct;116(4):440-6. doi: 10.1016/j.oooo.2013.06.015. PMID: 24035110.
200. Preshaw PM, Grainger P, Bradshaw MH, Mohammad AR, Powala CV, Nolan A. Subantimicrobial dose doxycycline in the treatment of recurrent oral aphthous ulceration: a pilot study. *J Oral Pathol Med*. 2007 Apr;36(4):236-40. doi: 10.1111/j.1600-0714.2007.00507.x. PMID: 17391302.
201. Трухан, Д. И. Рецидивирующий афтозный стоматит: ребамипид - новое направление в лечении и профилактике / Д. И. Трухан, А. Ф. Сулимов, Л. Ю. Трухан // Клинический разбор в общей медицине. – 2024. – Т. 5, № 1. – С. 23-29. – DOI 10.47407/kr2023.5.1.00355. – EDN RIVIGC.
202. Hasan S, Perween N, Saeed S, Kaur M, Gombra V, Rai A. Evaluation of 5% Amlexenox Oral Paste and Rebamipide Tablets in Treatment of Recurrent Aphthous Stomatitis and Comparison with Dologel CT. *Indian J Otolaryngol Head Neck Surg*. 2022;74(Suppl 3):5228-5234. doi:10.1007/s12070-020-01858-1
203. Bhargava S, Dubey SP, Haldipur D, et al. Management of Recurrent Aphthous Stomatitis: An Indian Expert Consensus. *Indian J Otolaryngol Head Neck Surg*. 2023;75(3):2672-2680. doi:10.1007/s12070-023-03708-2
204. Широкова А.В., Туркина А.Ю., Парамонов Ю.О. Перспективы использования синтетического лактоферрина для профилактики и лечения стоматологических заболеваний. *Российский стоматологический журнал*. 2019. Т. 23. № 2. С. 84-90

205. Горячкин А.М., Сысолятин П.Г., Черданцева Л.А., Потапова О.В., Беклемишев А.Б., Байдик О.Д. Влияние геля на основе рекомбинантного ангиогенина человека на заживление донорских ран твердого неба. *Стоматология*. 2019. Т. 98. № 1. С. 34-37.
206. Suter VGA, Sjölund S, Bornstein MM. Effect of laser on pain relief and wound healing of recurrent aphthous stomatitis: a systematic review. *Lasers Med Sci*. 2017;32(4):953-963. doi:10.1007/s10103-017-2184-z;
207. Pavlič V, vujić-Aleksić V, Aoki A, Nežić L. Treatment of recurrent aphthous stomatitis by laser therapy: A systematic review of the literature. *Vojnosanit Pregl*. 2015;72(8):722-728. doi:10.2298/vsp140410028p
208. Amorim Dos Santos J, Normando AGC, de Toledo IP, Melo G, De Luca Canto G, Santos-Silva AR, Guerra ENS. Laser therapy for recurrent aphthous stomatitis: an overview. *Clin Oral Investig*. 2020 Jan;24(1):37-45. doi: 10.1007/s00784-019-03144-z. Epub 2019 Nov 12. PMID: 31720851.
209. Ślebioda Z, Dorocka-Bobkowska B. Low-level laser therapy in the treatment of recurrent aphthous stomatitis and oral lichen planus: a literature review. *Postepy Dermatol Alergol*. 2020 Aug;37(4):475-481. doi: 10.5114/ada.2020.98258. Epub 2020 Sep 2. PMID: 32994766; PMCID: PMC7507163.
210. Ghali HGH, Abdulhamed BS. Treatment of recurrent minor aphthous stomatitis using diode laser (940 nm). *J Popul Ther Clin Pharmacol*. 2022 Jan 21;28(2):e99-e112. doi: 10.47750/jptcp.2022.864. PMID: 35213109.
211. Han M, Fang H, Li QL, Cao Y, Xia R, Zhang ZH. Effectiveness of Laser Therapy in the Management of Recurrent Aphthous Stomatitis: A Systematic Review. *Scientifica (Cairo)*. 2016;2016:9062430. doi: 10.1155/2016/9062430. Epub 2016 Dec 18. PMID: 28078164; PMCID: PMC5203897.
212. Huo X, Han N, Liu L. Effect of different treatments on recurrent aphthous stomatitis: laser versus medication. *Lasers Med Sci*. 2021 Jul;36(5):1095-1100. doi: 10.1007/s10103-020-03166-0. Epub 2020 Nov 2. PMID: 33140267.
213. Khaleel Ahmed M, Jafer M, Nayeem M, Hussain Moafa I, Quadri MFA, Gopalaiah H, Ali Quadri MF. Low-Level Laser Therapy and Topical Medications for Treating Aphthous Ulcers: A Systematic Review. *J Multidiscip Healthc*. 2020 Nov 18;13:1595-1605. doi: 10.2147/JMDH.S281495. PMID: 33239881; PMCID: PMC7680689.
214. Yilmaz HG, Albaba MR, Caygur A, Cengiz E, Boke-Karacaoglu F, Tumer H. Treatment of recurrent aphthous stomatitis with Er,Cr:YSGG laser irradiation: A randomized controlled split mouth clinical study. *J Photochem Photobiol B*. 2017 May;170:1-5. doi: 10.1016/j.jphotobiol.2017.03.011. Epub 2017 Mar 22. PMID: 28359996.

215. Fekrazad R, Gholami GA, Sadr Eshkevari P, Nokhbatolfoghahaei H, Mohaghegh S. Management of recurrent aphthous ulcers with therapeutic Nd:YAG laser, using two different methods. *Dent Med Probl.* 2023 Jul-Sep;60(3):467-472. doi: 10.17219/dmp/147048. PMID: 37796053.
216. Никитина Е. А., Борисова Э. Г. Традиционные методики терапии хронического рецидивирующего афтозного стоматита (обзор литературы). *Проблемы стоматологии.* 2021; 1: 26-31.
217. Galvan R, McBride M, Koriath TV, Garcia-Godoy F. Denture Hygiene as It Relates to Denture Stomatitis: A Review. *Compend Contin Educ Dent.* 2021 Apr;42(4):e1-e4. PMID: 34469177.
218. Xin YH, Ying TJ, Syeed MS, Veettil SK, Menon RK. Comparative effectiveness of interventions for the treatment of denture stomatitis: A systematic review with network meta-analysis. *J Prosthet Dent.* 2023 Feb 28:S0022-3913(23)00019-7. doi: 10.1016/j.prosdent.2023.01.007. Epub ahead of print. PMID: 36863936.
219. Крихели, Н. И. Эффективность применения препарата Холисал в комплексном лечении заболеваний слизистой оболочки полости рта и пародонта / Н. И. Крихели, Е. В. Пустовойт, З. Т. Дарсигова // *Стоматология.* – 2022. – Т. 101, № 6. – С. 98-102. – DOI 10.17116/stomat202210106198
220. Байбеков, И. М. Антимикробный и противовоспалительный эффект лазерного излучения и Холисала при их комплексном использовании в лечении протезных стоматитов / И. М. Байбеков, Х. Ш. Рахманов, М. М. Ирханов // *Лазерная медицина.* – 2020. – Т. 24, № 2-3. – С. 29-36. – DOI 10.37895/2071-8004-2020-24-2-3-29-36. – EDN NSBCYG.
221. Максимова, О. П. Роль препарата "Холисал" в комплексном лечении заболеваний пародонта и слизистой оболочки рта / О. П. Максимова // *Клиническая стоматология.* – 2018. – № 2(86). – С. 46-49. – DOI 10.37988/1811-153X_2018_2_46
222. Abuhajar E, Ali K, Zulfiqar G, Al Ansari K, Raja HZ, Bishti S, Anweigi L. Management of Chronic Atrophic Candidiasis (Denture Stomatitis)-A Narrative Review. *Int J Environ Res Public Health.* 2023 Feb 9;20(4):3029. doi: 10.3390/ijerph20043029. PMID: 36833718; PMCID: PMC9967389.
223. Carlson MW, Garlick JA, Solomon LW. Chronic ulcerative stomatitis: evidence of autoimmune pathogenesis. *Oral Surg Oral Med Oral Pathol Oral Radiol Endod.* 2011;111(6):742–748. doi: 10.1016/j.tripleo.2010.12.020

224. Solomon LW, Stark PC, Winter L, Kumar V, Sinha S. ELISA test for p63 antibodies in chronic ulcerative stomatitis. *Oral Dis.* 2010;16(2):151–155. doi: 10.1111/j.1601-0825.2009.01606.x
225. Qari H, Villasante C, Richert J, Rees T, Kessler H. The diagnostic challenges of separating chronic ulcerative stomatitis from oral lichen planus. *Oral Surg Oral Med Oral Pathol Oral Radiol.* 2015;120(5):622–627. doi: 10.1016/j.oooo.2015.07.018
226. Solomon LW, Aguirre A, Neiders M, Costales-Spindler A, Jividen GJ, Jr, Zwick MG, Kumar V. Chronic ulcerative stomatitis: clinical, histopathologic, and immunopathologic findings. *Oral Surg Oral Med Oral Pathol Oral Radiol Endod.* 2003;96:718–726. doi: 10.1016/S1079-2104(03)00459-1
227. Андрианова И.И., Колесник В.М., Галкина О.П., Островский А.В. Лечение эрозивных поражений слизистой оболочки полости рта с использованием Солкосерил дентальной адгезивной пасты. *Таврический медико-биологический вестник.* 2016. Т. 19. № 1. С. 5-7.
228. Xu, G. Y., Chen, L. N., Xin, Z. Y., Liu, Y. X., Li, T. C., An, L. P., Yuan, G. X., Sheng, Y., Du, P. G., & Li, H. Y. (2014). Review on Clinical Application of Deproteinized Calf Blood Extractive. In *Applied Mechanics and Materials* (Vols. 675–677, pp. 1617–1621). Trans Tech Publications, Ltd. <https://doi.org/10.4028/www.scientific.net/amm.675-677.1617>.
229. Величко, Э. В. Особенности выбора современных аппликационных адгезивных форм лекарственных препаратов для лечения воспалительных заболеваний пародонта и слизистых оболочек рта / Э. В. Величко, Ю. Л. Васильев // *Клиническая стоматология.* – 2022. – Т. 25, № 4. – С. 64-72. – DOI 10.37988/1811-153X_2022_4_64. – EDN ANVMIR.
230. Проскокова С.В., Еникеев А.М., Воронецкая В.А., Кутузов Д.Н., Пирогов А.Е., Зароченцева К.М. Опыт применения местных ранозаживляющих препаратов при поражениях слизистой оболочки полости рта съёмными ортопедическими конструкциями. *Медицинский алфавит.* 2023. № 12. С. 44-47.
231. Копанева Н.О., Абрамова М.Я., Лукина Г.И., Чуев В.В. Оценка эффективности применения различных форм эпителизирующих препаратов при лечении травматических поражений слизистой оболочки рта *Cathedra, Кафедра, стоматологическое образование,* 2023, №84 (2). – с. 54-61.
232. Vila-Nova TEL, Leão RS, Santiago Junior JF, Pellizzer EP, Vasconcelos BCDE, Moraes SLD. Photodynamic therapy in the treatment of denture stomatitis: A systematic review and meta-analysis. *J Prosthet Dent.* 2023 Dec;130(6):825-832. doi: 10.1016/j.prosdent.2021.11.028. Epub 2022 Feb 4. PMID: 35125209.

233. Contaldo M, Di Stasio D, Romano A, et al. Oral Candidiasis and Novel Therapeutic Strategies: Antifungals, Phytotherapy, Probiotics, and Photodynamic Therapy. *Curr Drug Deliv.* 2023;20(5):441-456. doi:10.2174/1567201819666220418104042
234. Maciel CM, Piva MR, Ribeiro MA, de Santana Santos T, Ribeiro CF, Martins-Filho PR. Methylene Blue-Mediated Photodynamic Inactivation Followed by Low-Laser Therapy versus Miconazole Gel in the Treatment of Denture Stomatitis. *J Prosthodont.* 2016 Jan;25(1):28-32. doi: 10.1111/jopr.12284. Epub 2015 Sep 16. PMID: 26375599.
235. Afroozi B, Zomorodian K, Lavaee F, Zare Shahrabadi Z, Mardani M. Comparison of the efficacy of indocyanine green-mediated photodynamic therapy and nystatin therapy in treatment of denture stomatitis. *Photodiagnosis Photodyn Ther.* 2019 Sep;27:193-197. doi: 10.1016/j.pdpdt.2019.06.005. Epub 2019 Jun 8. PMID: 31185323.
236. Firoozi P, Farshidfar N, Fekrazad R. Efficacy of antimicrobial photodynamic therapy compared to nystatin therapy in reducing Candida colony count in patients with Candida-associated denture stomatitis: a systematic review and meta-analysis. *Evid Based Dent.* 2021 Dec 3. doi: 10.1038/s41432-021-0208-9. Epub ahead of print. Erratum in: *Evid Based Dent.* 2022 Mar;23(1):5. doi: 10.1038/s41432-022-0234-2. Erratum in: *Evid Based Dent.* 2022 Jun;23(2):47. doi: 10.1038/s41432-022-0263-x. PMID: 34862461.
237. Царев В.Н., Ипполитов Е.В., Плахтий Л.Я., Подпорин М.С., Ильясова С.Т., and Ахмедов Г.Д.. Оценка фотодинамического воздействия на рост популяций дрожжевых грибов Candida, выделенных из слизистой оболочки полости рта. *Проблемы медицинской микологии*, vol. 19, no. 3, 2017, pp. 45-50.
238. Davoudi A, Ebadian B, Nosouhian S. Role of laser or photodynamic therapy in treatment of denture stomatitis: A systematic review. *J Prosthet Dent.* 2018 Oct;120(4):498-505. doi: 10.1016/j.prosdent.2018.01.003. Epub 2018 May 25. PMID: 29807743.
239. Maver-Biscanin M, Mravak-Stipetic M, Jerolimov V, Biscanin A. Fungicidal effect of diode laser irradiation in patients with denture stomatitis. *Lasers Surg Med.* 2004;35(4):259-62. doi: 10.1002/lsm.20075. PMID: 15493034.
240. Афанасьев В.В., Винокуров Н.С. Результаты использования ополаскивателя херостом в комплексном лечении пациентов с ксеростомией. *Российский стоматологический журнал.* 2020. Т. 24. № 5. С. 318-320.
241. Волосова Е.В., Панин А.М., Цициашвили А.М., Шишканов А.В., Нильва А.И. Проблемы диагностики и лечения пациентов с ксеростомией. современный взгляд. *Медицинский алфавит.* 2020. № 35. С. 44-47.
242. Гвоздикова Е.Н., Аванесов А.М., Халиль Е.Ф., Кандакова Е.Ю., Аванесов К.А. Разработка и оценка эффективности программы профилактики и лечения

радиоиндуцированного орального мукозита у пациентов с опухолями орофарингеальной области. Вестник Российского научного центра рентгенорадиологии. 2022. Т. 22. № 2. С. 37-53.

243. Daugėlaitė G, Užkuraitytė K, Jagelavičienė E, Filipauskas A. Prevention and Treatment of Chemotherapy and Radiotherapy Induced Oral Mucositis. *Medicina (Kaunas)*. 2019 Jan 22;55(2):25. doi: 10.3390/medicina55020025. PMID: 30678228; PMCID: PMC6410239.
244. de Lima Martins JO, Carlos ACAM, Costa GAJ, Ribeiro RS, Malta CEN, Borges MMF, de Moura JFB, de Arruda LM, Costa FWG, de Barros Silva PG. Oral hygiene protocols reduce the severity and incidence of oral mucositis during antineoplastic treatment: a systematic review and meta-analysis of randomized and non-randomized clinical trials. *Support Care Cancer*. 2023 Jul 21;31(8):480. doi: 10.1007/s00520-023-07858-5. PMID: 37477721.
245. Романенко, И. Г. Современные концепции профилактики и лечения орального мукозита при онкотерапии / И. Г. Романенко, К. А. Аракелян, В. О. Салищева // Вятский медицинский вестник. – 2021. – № 1(69). – С. 96-101. – DOI 10.24411/2220-7880-2021-10161.
246. Афанасьев В.В., Титова О.Н., Винокуров Н.С. Лечение больных радиационно-индуцированной формой ксеростомии с использованием сливозаменителей как составной части заместительной комплексной терапии. *Российский стоматологический журнал*. 2021. Т. 25. № 2. С. 113-118.
247. Radvansky LJ, Pace MB, Siddiqui A. Prevention and management of radiation-induced dermatitis, mucositis, and xerostomia. *Am J Health Syst Pharm*. 2013 Jun 15;70(12):1025-32. doi: 10.2146/ajhp120467. PMID: 23719879.
248. Bhide SA, Miah AB, Harrington KJ, Newbold KL, Nutting CM. Radiation-induced xerostomia: pathophysiology, prevention and treatment. *Clin Oncol (R Coll Radiol)*. 2009 Dec;21(10):737-44. doi: 10.1016/j.clon.2009.09.002. Epub 2009 Oct 14. PMID: 19833490.
249. Chambers MS, Garden AS, Kies MS, Martin JW. Radiation-induced xerostomia in patients with head and neck cancer: pathogenesis, impact on quality of life, and management. *Head Neck*. 2004 Sep;26(9):796-807. doi: 10.1002/hed.20045. PMID: 15350026.
250. Dirix P, Nuyts S, Van den Bogaert W. Radiation-induced xerostomia in patients with head and neck cancer: a literature review. *Cancer*. 2006 Dec 1;107(11):2525-34. doi: 10.1002/cncr.22302. PMID: 17078052.
251. Hutchinson CT, Suntharalingam M, Strome SE. What are the best management strategies for radiation-induced xerostomia? *Laryngoscope*. 2014 Feb;124(2):359-60. doi: 10.1002/lary.24035. Epub 2013 Sep 19. PMID: 24105656.

252. Hahnel S, Behr M, Handel G, Bürgers R. Saliva substitutes for the treatment of radiation-induced xerostomia--a review. *Support Care Cancer*. 2009 Nov;17(11):1331-43. doi: 10.1007/s00520-009-0671-x. Epub 2009 Jun 4. PMID: 19495809.
253. Cardona A., Balouch A., Abdul M.M., et al. Efficacy of chlorhexidine for the prevention and treatment of oral mucositis in cancer patients: a systematic review with meta-analyses. *J. Oral Pathol. Med.* 2017; 46 (9): 680–688., Deus P.F., Ouanounou A. Chlorhexidine in dentistry: pharmacology, uses, and adverse effects. *Int. Dent. J.* 2022; 72 (3): 269–277.
254. Трухан, Д. И. Оральный мукозит: новое перспективное направление в лечении и профилактике / Д. И. Трухан, А. Ф. Сулимов // *Здравоохранение Чувашии*. – 2024. – № 1. – С. 68-76. – DOI 10.25589/GIDUV.2024.31.59.007
255. Chaitanya B, Pai KM, Yathiraj PH, Fernandes D, Chhapparwal Y. Rebamipide gargle in preventive management of chemo-radiotherapy induced oral mucositis. *Oral Oncol.* 2017 Sep;72:179-182. DOI:10.1016/j.oraloncology.2017.07.024
256. Yokota T, Ogawa T, Takahashi S, Okami K, Fujii T et al. Efficacy and safety of rebamipide liquid for chemoradiotherapy-induced oral mucositis in patients with head and neck cancer: a multicenter, randomized, double-blind, placebo-controlled, parallel-group phase II study. *BMC Cancer*. 2017 May 5;17(1):314. DOI: 10.1186/s12885-017-3295-4
257. Nakashima T, Sako N, Matsuda T, Uematsu N, Sakurai K, Ishida T. Novel submicronized rebamipide liquid with moderate viscosity: significant effects on oral mucositis in animal models. *Biol Pharm Bull.* 2014;37(4):671-8. DOI: 10.1248/bpb.b13-01006
258. Nakashima T, Uematsu N, Sakurai K. Intra-oral administration of rebamipide liquid prevents tongue injuries induced by X-ray irradiation in rats. *Support Care Cancer*. 2017 Jul;25(7):2205-2213. DOI: 10.1007/s00520-017-3626-7
259. Yasuda T, Chiba H, Satomi T, Matsuo A, Kaneko T, Miyamatsu H. A pilot study of rebamipidegargle for chemoradiotherapy-induced mucositis in oral cancer patient. *Gan To Kagaku Ryoho*. 2008 Jul;35(7):1157-61. Available at: <https://pubmed.ncbi.nlm.nih.gov/18633254/>
260. Kabeya M, Ina K, Yuasa S, Kikuchi F, Tajiri C, Kato T, Hibi S, Minagawa Y, Furuta R, Kayukawa S, Kataoka T, Kawai M. Pilot study on clinical effects of rebamipide gargle against oral mucositis induced by fluoropyrimidines. *Gan To Kagaku Ryoho*. 2011 Jul;38(7):1133-6. Available at: <https://pubmed.ncbi.nlm.nih.gov/21772097/>
261. Ishii N, Kawano Y, Sakai H, Hayashi S, Akizuki N, Komoda M, Hanawa T. Effects of a Rebamipide Mouthwash on Stomatitis Caused by Cancer Chemotherapy-Evaluation of the Efficacy by Patients Themselves. *Yakugaku Zasshi*. 2017 Aug 1;137(8):1027-1034. DOI: 10.1248/yakushi.17-00042

262. Takeuchi I, Togo C, Makino K. Rebamipide-containing Film Using Chitosan and HPMC for Oral Mucositis Induced by Cancer Chemotherapy. *Anticancer Res.* 2019 Dec;39(12):6531-6536. DOI: 10.21873/anticancerres.13868
263. Akagi S, Fujiwara T, Nishida M, Okuda A, Nagao Y, et al. The effectiveness of rebamipide mouthwash therapy for radiotherapy and chemoradiotherapy-induced oral mucositis in patients with head and neck cancer: a systematic review and meta-analysis. *J Pharm Health Care Sci.* 2019 Jul 25;5:16. DOI: 10.1186/s40780-019-0146-2
264. Enami A, Masuda N, Yamamura J, Mizutani M, Yasojima H, Shikata A, Masaoka M, Takada S, Bamba N, Yamamoto M, Abe M, Makihara K. Therapeutic effect of rebamipide for oral mucositis associated with FEC therapy for breast cancer. *Gan To Kagaku Ryoho.* 2014 Nov;41(11):1407-12. Available at: <https://pubmed.ncbi.nlm.nih.gov/25434444/>
265. Grassberger M, Sherman RA, Gileva OS, Kim CMH, Mumcuoglu KY (eds) *Biotherapy – history, principles and practice: a practical guide to the diagnosis and treatment of disease using living organisms.* Springer, Heidelberg, 309p. <https://doi.org/10.1007/978-94-007-6585-6>
266. Делягин В.М. Бактериофаготерапия на современном этапе. *PMЖ.* 2015;3:132.
267. Liu YC, Wu CR, Huang TW. Preventive Effect of Probiotics on Oral Mucositis Induced by Cancer Treatment: A Systematic Review and Meta-Analysis. *Int J Mol Sci.* 2022 Oct 31;23(21):13268. doi: 10.3390/ijms232113268. PMID: 36362057; PMCID: PMC9656871.
268. Fallah M, Amin N, Moghadasian MH, Jafarnejad S. Probiotics for the Management of Oral Mucositis: An Interpretive Review of Current Evidence. *Adv Pharm Bull.* 2023 Mar;13(2):269-274. doi: 10.34172/apb.2023.029. Epub 2022 Jan 5. PMID: 37342370; PMCID: PMC10278207.
269. Minervini G, Franco R, Marrapodi MM, Fiorillo L, Badnjević A, Cervino G, Cicciù M. Probiotics in the Treatment of Radiotherapy-Induced Oral Mucositis: Systematic Review with Meta-Analysis. *Pharmaceuticals (Basel).* 2023 Apr 27;16(5):654. doi: 10.3390/ph16050654. PMID: 37242437; PMCID: PMC10224002.
270. Li Y, Li Z, Zheng S, Xu X. Probiotics in the management of radiation-induced oral mucositis. *Front Cell Infect Microbiol.* 2024 Sep 18;14:1477143. doi: 10.3389/fcimb.2024.1477143. PMID: 39359935; PMCID: PMC11445617.
271. Xia C, Jiang C, Li W, Wei J, Hong H, Li J, Feng L, Wei H, Xin H, Chen T. A Phase II Randomized Clinical Trial and Mechanistic Studies Using Improved Probiotics to Prevent Oral Mucositis Induced by Concurrent Radiotherapy and Chemotherapy in Nasopharyngeal Carcinoma. *Front Immunol.* 2021 Mar 24;12:618150. doi: 10.3389/fimmu.2021.618150. PMID: 33841399; PMCID: PMC8024544.

272. Cereda E, Caraccia M, Caccialanza R. Probiotics and mucositis. *Curr Opin Clin Nutr Metab Care*. 2018 Sep;21(5):399-404. doi: 10.1097/MCO.0000000000000487. PMID: 29916923.
273. Feng J, Gao M, Zhao C, Yang J, Gao H, Lu X, Ju R, Zhang X, Zhang Y. Oral Administration of Probiotics Reduces Chemotherapy-Induced Diarrhea and Oral Mucositis: A Systematic Review and Meta-Analysis. *Front Nutr*. 2022 Feb 28;9:823288. doi: 10.3389/fnut.2022.823288. PMID: 35299763; PMCID: PMC8922230.
274. Libik T.V., Gileva O.S., Danilov K.V., Grigorev S.S., Pozdnyakova A.A. Management of cancer therapy-induced oral mucositis pain and xerostomia with extra- and intra oral laser irradiation. *AIP Conference Proceedings* 1882, 020044 (2017), available at: <https://doi.org/10.1063/1.5001623>
275. Tanaka Y, Shimokawa T, Harada K, Yoshida K. Effectiveness of elemental diets to prevent oral mucositis associated with cancer therapy: A meta-analysis. *Clin Nutr ESPEN*. 2022 Jun;49:172-180. doi: 10.1016/j.clnesp.2022.03.005. Epub 2022 Mar 14. PMID: 35623809.

Приложение А1. Состав рабочей группы по разработке и пересмотру клинических рекомендаций

Гилева Ольга Сергеевна, заведующая кафедрой терапевтической стоматологии и пропедевтики стоматологических заболеваний ФГБОУ ВО «Пермский государственный медицинский университет им. академика Е.А. Вагнера» Минздрава России, профессор, доктор медицинских наук; член РПА (Российская Пародонтологическая Ассоциация).

Конфликт интересов: отсутствует.

Либик Татьяна Владимировна, доцент кафедры терапевтической стоматологии и пропедевтики стоматологических заболеваний ФГБОУ ВО «Пермский государственный медицинский университет им. академика Е.А.Вагнера» Минздрава России, доцент, кандидат медицинских наук; член РПА (Российская Пародонтологическая Ассоциация).

Конфликт интересов: отсутствует.

Сивак Елена Юрьевна, доцент кафедры терапевтической стоматологии и пропедевтики стоматологических заболеваний ФГБОУ ВО «Пермский государственный медицинский университет им. академика Е.А.Вагнера» Минздрава России, доцент, кандидат медицинских наук; член РПА (Российская Пародонтологическая Ассоциация).

Конфликт интересов: отсутствует.

Абрамова Марина Яковлевна, профессор кафедры терапевтической стоматологии ФГБОУ ВО «Московский государственный медико-стоматологический университет им. А.И. Евдокимова» Минздрава России, доцент, доктор медицинских наук.

Конфликт интересов: отсутствует.

Приложение А2. Методология разработки клинических рекомендаций

Целевая аудитория данных клинических рекомендаций:

1. врачи-специалисты: врач-стоматолог, врач-онколог, врач-дерматовенеролог.
2. ординаторы и слушатели циклов повышения квалификации по указанным специальностям.

Таблица 1. Шкала оценки уровней достоверности доказательств (УДД) для методов диагностики (диагностических вмешательств)

УДД	Расшифровка
1	Систематические обзоры исследований с контролем референсным методом или систематический обзор рандомизированных клинических исследований с применением мета-анализа
2	Отдельные исследования с контролем референсным методом или отдельные рандомизированные клинические исследования и систематические обзоры исследований любого дизайна, за исключением рандомизированных клинических исследований, с применением мета-анализа
3	Исследования без последовательного контроля референсным методом или исследования с референсным методом, не являющимся независимым от исследуемого метода или нерандомизированные сравнительные исследования, в том числе когортные исследования
4	Несравнительные исследования, описание клинического случая
5	Имеется лишь обоснование механизма действия или мнение экспертов

Таблица 2. Шкала оценки уровней достоверности доказательств (УДД) для методов профилактики, лечения и реабилитации (профилактических, лечебных, реабилитационных вмешательств)

УД Д	Расшифровка
1	Систематический обзор РКИ с применением мета-анализа
2	Отдельные РКИ и систематические обзоры исследований любого дизайна, за исключением РКИ, с применением мета-анализа
3	Нерандомизированные сравнительные исследования, в т.ч. когортные исследования
4	Несравнительные исследования, описание клинического случая или серии случаев, исследования «случай-контроль»
5	Имеется лишь обоснование механизма действия вмешательства (доклинические исследования) или мнение экспертов

Таблица 3. Шкала оценки уровней убедительности рекомендаций (УУР) для методов профилактики, диагностики, лечения и реабилитации (профилактических, диагностических, лечебных, реабилитационных вмешательств)

УУР	Расшифровка
А	Сильная рекомендация (все рассматриваемые критерии эффективности (исходы) являются важными, все исследования имеют высокое или удовлетворительное методологическое качество, их выводы по интересующим исходам являются согласованными)
В	Условная рекомендация (не все рассматриваемые критерии эффективности (исходы) являются важными, не все исследования имеют высокое или удовлетворительное методологическое качество и/или их выводы по интересующим исходам не являются согласованными)
С	Слабая рекомендация (отсутствие доказательств надлежащего качества (все рассматриваемые критерии эффективности (исходы) являются неважными, все исследования имеют низкое методологическое качество и их выводы по интересующим исходам не являются согласованными)

Порядок обновления клинических рекомендаций.

Механизм обновления клинических рекомендаций предусматривает их систематическую актуализацию – не реже чем один раз в три года, а также при появлении новых данных с позиции доказательной медицины по вопросам диагностики, лечения, профилактики и реабилитации конкретных заболеваний, наличии обоснованных дополнений/замечаний к ранее утверждённым КР, но не чаще 1 раза в 6 месяцев.

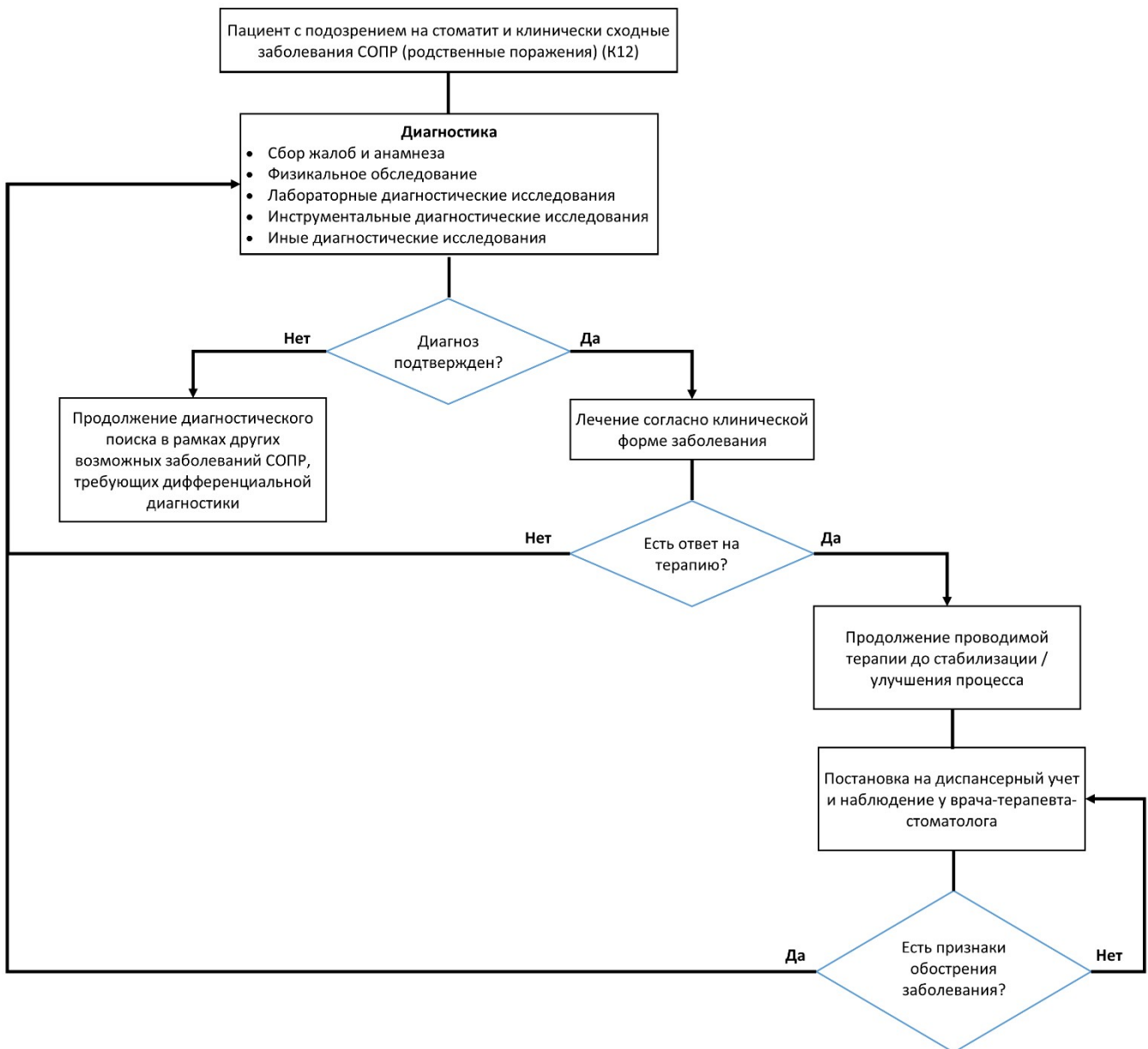
Приложение А3. Справочные материалы, включая соответствие показаний к применению и противопоказаний, способов применения и доз лекарственных препаратов, инструкции по применению лекарственного препарата

Данные клинические рекомендации разработаны с учетом следующих нормативно-правовых документов:

1. Порядок оказания медицинской помощи взрослому населению при стоматологических заболеваниях, утвержденный Приказом Министерства здравоохранения Российской Федерации N 786 от 31 июля 2020 года.
2. Критерии оценки качества медицинской помощи, утвержденные Приказом Министерства здравоохранения Российской Федерации №203н от 10 мая 2017г.

Актуальные инструкции к лекарственным препаратам, упоминаемым в данных клинических рекомендациях можно найти на сайте: <https://grls.rosminzdrav.ru/>

Приложение Б. Алгоритмы действий врача



Приложение В. Информация для пациента

Приложение В1. Информация для пациента с рецидивирующими афтами полости рта

Какова цель этой брошюры?

Эта брошюра была написана для того, чтобы помочь Вам больше узнать о рецидивирующем афтозном стоматите (РАС). Из нее вы узнаете, что это за заболевание, каковы его причины, что делать и где вы можете узнать больше информации.

Что такое рецидивирующий афтозный стоматит (РАС)?

Рецидивирующий афтозный стоматит – это частое заболевание слизистой оболочки рта, для которого характерно появление единичных или множественных язв в полости рта. Большинство афтозных язв сохраняются в течение 10-14 дней. Это распространенное заболевание полости рта, от которого страдают до 20% населения.

Тяжесть и частота РАС, как правило, снижаются с возрастом.

РАС подразделяется на три типа:

- **Малые афты (язвы)**
- **Большие афты (язвы)**
- **Герпетиформный стоматит**

Малые афты являются наиболее распространенным типом, поражающим большинство (80%) людей, страдающих язвами во рту. Небольшие язвочки образуются в количестве от 1 до 5 штук за один раз и обычно достигают 10 мм или менее в диаметре. Обычно они появляются на губах и щеках, на языке и иногда на дне полости рта. Язвы, как правило, остаются в течение 10-14 дней и заживают без образования рубцов.

Большие афты встречаются реже и поражают 10-15% пациентов с РАС. Крупные язвы, как правило, больше по размеру и обычно превышают 10 мм в диаметре. Они могут появляться поодиночке или по 2-3 одновременно в любом месте полости рта. Если поражено мягкое небо, глотание может быть затруднено. Язвы могут сохраняться до 3 месяцев, а некоторые из более крупных язв после заживления оставляют рубцы.

Герпетиформный стоматит – наименее распространенный тип, поражающий в 5-10% случаев. Язвы небольшие (1-2 мм в диаметре) и могут образовываться группами более чем по 20 штук одновременно, они могут сливаться, образуя более крупные язвы. Как правило, они возникают в передней части полости рта, особенно под языком и на боковых поверхностях языка. Афты, как правило, заживают в течение двух недель без образования рубцов. Несмотря на свое название, они не вызываются вирусом герпеса.

Что вызывает рецидивирующий афтозный стоматит?

Причина неизвестна, но, вероятно, влияние иммунологического фактора. Существует целый ряд основных или провоцирующих факторов, к которым относятся анемия, дефицит витаминов, стресс и травмы, связанные с острыми краями зубов, зубными брекетами/ пломбами или зубной щеткой. У некоторых людей, бросивших курить, периодически возникают афты в полости рта, и причина этого неясна. Иногда РАС может быть частью более распространенного заболевания, поражающего другие части тела (например, болезнь Бехчета). Считается, что рецидивирующие язвы во рту не являются инфекционными.

Передается ли рецидивирующий афтозный стоматит по наследству?

Почти у половины людей, страдающих язвами во рту, есть близкие родственники с такой же проблемой.

Каковы симптомы рецидивирующего афтозного стоматита?

Основной жалобой является боль. Боль может усиливаться при употреблении горячей, соленой, пряной или жесткой / абразивной пищи. Из-за этого могут возникнуть трудности с приемом пищи и питья. В зависимости от локализации язв может также нарушаться речь. Язвы возникают периодически, заживают и появляются вновь с различными интервалами времени.

Как диагностируется рецидивирующий афтозный стоматит?

Анамнеза и клинических проявлений язв обычно достаточно для подтверждения диагноза РАС. Часто назначаются анализы крови для выявления какой-либо основной причины. Иногда требуется биопсия, чтобы исключить другие причины изъязвления полости рта.

Можно ли вылечить рецидивирующий афтозный стоматит?

В настоящее время нет лекарства от РАС, так как не известна вызывающая его появление причина. Лечение направлено на облегчение болезненных симптомов, связанных с РАС. Частота и тяжесть РАС, как правило, снижаются с возрастом.

Как можно лечить рецидивирующий афтозный стоматит?

Лечение РАС направлено на облегчение дискомфорта, предотвращение или уменьшение вторичной инфекции и ускорение заживления.

- **Топическое (местное) применение кортикостероидов** является основным методом лечения РАС. Они могут применяться локально в полости рта и эффективны для большинства пациентов. Они выпускаются в виде ополаскивателей для рта, спреев, небольших растворимых гранул, гелей, кремов.

- При появлении боли во рту можно использовать **обезболивающие жидкости** для полоскания рта, спреи или безрецептурные пастилки для горла без сахара, которые особенно полезны перед едой.

- Если чистка зубов затруднена или доставляет дискомфорт, может быть рекомендовано использование **антисептического средства** для полоскания рта, спрея или геля, не содержащего спирта (например, хлоргексидина биглюконата), чтобы уменьшить вторичную инфекцию и контролировать уровень зубного налета.

- Ополаскиватели для полости рта с тетрациклином (доксициклином) могут быть полезны при некоторых видах язв.

- **Обволакивающие средства** создают механический барьер против вторичной инфекции и дальнейшего механического раздражения. Они выпускаются в виде паст и растворимых гранул для нанесения на язвы.

- В тяжелых случаях РАС может потребоваться лечение коротким курсом системных кортикостероидов (например, в форме таблеток). Длительное лечение этим препаратом не рекомендуется из-за возможных побочных эффектов.

- Другие виды пероральной (системной) терапии предназначены для тяжелых случаев РАС (особенно больших афт), и в качестве методов лечения используются различные лекарственные препараты, которые влияют на иммунную систему организма. При приеме большинства из этих лекарств необходима консультация специалиста, на ранних стадиях лечения могут быть необходимы регулярные анализы крови.

Что я могу сделать?

Следует избегать употребления острых, кислых, соленых или твердых/ абразивных продуктов (например, тостов и чипсов), если они вызывают боль во рту. Чтобы избежать дефицита питательных веществ, придерживайтесь разнообразного рациона. Важно соблюдать высокий уровень гигиены полости рта. Обратитесь к своему стоматологу за рекомендациями по уходу за полостью рта и помощью по поводу острых зубов или сломанных пломб, которые могут провоцировать появление заболевания. Добавки в зубных пастах, такие как лаурилсульфат натрия, могут также стимулировать появление афт. Любая единичная язва, которая сохраняется более 3 недель, несмотря на лечение, должна быть осмотрена вашим стоматологом (или лечащим врачом), который, возможно, пожелает направить вас на консультацию специалиста и, возможно, на биопсию.

Приложение В2. Информация для пациента с протезным стоматитом

Какова цель этой брошюры?

Эта брошюра была написана для того, чтобы помочь Вам больше узнать о протезном стоматите. Из нее вы узнаете, что это за заболевание, каковы его причины, что делать и где вы можете узнать больше информации.

Что такое протезный стоматит?

Протезный стоматит – это воспаление слизистой оболочки полости рта, связанный с использованием зубных протезов и, как правило, с грибковой инфекцией полости рта, вызываемой грибом рода *Candida*. *Candida* обычно не причиняет вреда полости рта и не вызывает проблем, однако при определенных условиях может стать причиной заболевания. Инфекция не является заразной, а значит, не может передаваться другим людям.

Кто болеет протезным стоматитом?

Чаще всего этой проблемой страдают люди, носящие съемные зубные протезы, но у людей, носящих ортодонтические аппараты, закрывающие десны или небо, также может развиться эта проблема. Неполированные поверхности зубных протезов создают благоприятные условия для размножения грибов.

Ваши шансы заболеть протезным стоматитом повышаются, если:

- Вы носите зубные протезы или ортодонтические аппараты, и особенно если вы не снимаете их на ночь
- Вы не содержите зубные протезы или аппараты в идеальной чистоте
- У вас длительное время наблюдается сухость во рту
- Вы принимаете определенные антибиотики, ингаляционные препараты или другие стероидные препараты или проходите курс химиотерапии.
- У вас недостаточный уровень железа, витамина В12 или фолиевой кислоты.
- У вас неконтролируемый сахарный диабет или ослабленная иммунная система, например, при ВИЧ-инфекции
- Вы курите
- Вы придерживаетесь диеты с высоким содержанием сахара

Каковы признаки и симптомы зубного стоматита?

У большинства людей симптомы отсутствуют, и заметить их можно только при осмотре полости рта. При снятии зубного протеза Вы или Ваш стоматолог увидите красную или красно-белую область под зубным протезом.

Иногда, если у вас стоматит, связанный с протезированием, вы можете заметить следующие симптомы:

- Красные пятна под зубным протезом
- Боль во рту
- Покраснение уголков рта

Как Вы можете предотвратить зубной стоматит?

Если Вы выполните следующие действия, вы, возможно, сможете предотвратить развитие зубного стоматита:

- Соблюдайте надлежащую гигиену полости рта и зубных протезов
- Зубные протезы следует чистить мягкой щеткой. В течение ночи их следует держать на открытом воздухе и замачивать в растворе для чистки зубных протезов. Ваш врач, стоматолог или специалист посоветует наиболее подходящий для вас вариант
- Регулярно ополаскивайте рот водой после использования стероидных ингаляторов и используйте насадку к ингалятору
- Хорошо контролируйте свой диабет
- Бросьте курить
- Регулярно проверяйтесь у стоматолога и заменяйте зубные протезы, когда это необходимо

Как диагностируется зубной стоматит?

Обычно он диагностируется стоматологом или другим врачом после осмотра полости рта. Для подтверждения заболевания могут быть использованы дополнительные тесты, например, количественный тест на грибы рода *Candida*.

Как лечат протезный стоматит?

Заболевание лечится путем устранения причины инфекции. Самое важное – внимательно относиться к уходу за зубными протезами.

- Протезы следует чистить мягкой щеткой. На ночь их следует оставить на открытом воздухе, пропитав раствором для чистки зубных протезов. Ваш врач, стоматолог или другой специалист посоветует наиболее подходящий для Вас вариант.

- Если у Вас плохо подогнанный верхний зубной протез, мы можем посоветовать Вам обратиться к стоматологу за новым зубным протезом.

Вам также могут назначить некоторые лекарства для лечения инфекции:

- Вам могут назначить средство для полоскания рта под названием "Нистатин", которым вам нужно будет полоскать рот четыре раза в день, обычно в течение 2 недель. Вы должны делать это, не вынимая изо рта зубные протезы.

- Вам также могут дать крем под названием "Клотримазол". Обычно его наносят на поверхность зубных протезов перед тем, как установить их в полости рта.

- Иногда Вам может потребоваться курс приема таблеток, таких как флуконазол, но Ваш врач или специалист посоветует вам наиболее подходящее лечение.

- Важно следовать инструкциям по лечению и не завершать курс лечения, даже если Ваши симптомы исчезнут раньше.

- Также может быть назначен ополаскиватель для рта (хлоргексидина глюконат), поскольку он обладает противогрибковыми свойствами, но об этом Вам сообщит ваш врач или специалист.

- Некоторые лекарства, используемые для лечения Вашего заболевания, могут влиять на другие лекарства, которые Вы принимаете. Поэтому важно сообщить своему врачу или стоматологу обо всех лекарствах, которые Вы принимаете в настоящее время. Вам сообщат, как использовать назначенный Вам препарат.

Приложение В3. Информация для пациента с оральным мукозитом

Какова цель этой брошюры?

Эта брошюра была написана для того, чтобы помочь Вам больше узнать об оральном мукозите. Из нее вы узнаете, что это за заболевание, каковы его причины, что делать и где Вы можете узнать больше информации.

Что такое мукозит?

Мукозит – это воспаление (отек) слизистой оболочки полости рта и горла. Мукозит может проявляться покраснением и воспалением полости рта и/ или десен или очень болезненными язвочками. Из-за этих язвочек Вам может быть трудно принимать пищу. Другие названия мукозита – язвы во рту, мукозит полости рта или эзофагит.

Лучевая терапия головы и шеи или химиотерапия могут вызвать мукозит. Другими причинами мукозита являются:

- Инфекция.
- Обезвоживание (в Вашем организме недостаточно воды).
- Плохой уход за полостью рта.
- Кислородная терапия (окситерапия).
- Чрезмерное употребление алкоголя.
- Употребление табака.
- Недостаток белка в вашем рационе.

Мукозит может вызывать боль, проблемы с питанием и невозможность принимать пищу, а также повышенную вероятность инфицирования из-за открытых ран в полости рта. Это может повлиять на качество Вашей жизни. Вашему лечащему врачу, возможно, потребуется снизить дозу химиотерапии, чтобы раны могли зажить (это называется эффектом, ограничивающим дозу).

Признаки и симптомы мукозита:

- Рот и десны покраснели, блестят или опухли.
- Кровь во рту.
- Язвочки во рту, на деснах или языке.
- Боль во рту или горле.
- Вам трудно глотать или разговаривать.
- Ощущение сухости во рту, легкого жжения или боли при приеме пищи.
- Мягкие белые пятна или гной во рту или на языке.
- Во рту более густая слюна.

Проконсультируйтесь со своим лечащим врачом о риске развития мукозита. Если Вы подвержены риску развития мукозита, Ваш лечащий врач должен научить Вас уходу за

полостью рта, чтобы помочь предотвратить мукозит. При возникновении мукозита следует соблюдать особую осторожность, чтобы помочь заживлению полости рта и горла. Может быть полезна криотерапия полости рта, которая заключается в употреблении кусочков льда и питье ледяной воды во время проведения некоторых видов химиотерапии для профилактики мукозита. Спросите своего лечащего врача о типе терапии, которую Вы проходите, и о том, следует ли вам проводить криотерапию полости рта.

Как выглядит правильный план ухода за полостью рта?

- Дважды в день осматривайте всю полость рта с помощью небольшого фонарика и лопатки (ложки) для отодвигания языка. Если вы носите зубные протезы, выньте их изо рта и осмотрите слизистую под ними. Сообщите своему врачу о любых изменениях.
- Полощите рот (прополощите рот, слегка прополощите горло и сплюньте) до, после еды и перед сном любым из этих средств.:
 - Соленая вода (1 ч.л. поваренной соли на 1 литр воды) или;
 - Ополаскиватель с солью и содой (1 чайная ложка соли и 1 чайная ложка пищевой соды на 1 литр теплой воды).
- Пользуйтесь зубной щеткой с мягкой щетиной после еды и перед сном. Замачивание в горячей воде может сделать щетину щетки мягче. Если чистка причиняет боль, можно использовать тампоны для полости рта, но они не так эффективны, как мягкие или супермягкие щетки.
- Используйте неабразивную зубную пасту (или смешайте 1 ч.л. пищевой соды с 2 стаканами воды). Избегайте использования отбеливающих зубных паст или с другими раздражающими ингредиентами (проконсультируйтесь со своим врачом).
- Поддерживайте влажность губ с помощью увлажняющих средств (гигиеническая помада, бальзам).

Не используйте средства, которые раздражают полость рта и десны, такие как:

- Коммерческие жидкости для полоскания рта и те, что содержат алкоголь.
- Старайтесь не пользоваться зубной нитью часто. НЕ ПОЛЬЗУЙТЕСЬ зубной нитью, если уровень тромбоцитов у вас ниже 40 000. Ваш лечащий врач будет держать Вас в курсе уровня тромбоцитов в крови.
- Не используйте жесткие зубные щетки.

Внесите изменения в свой рацион, чтобы уменьшить боль и дискомфорт, а также помочь заживлению ран во рту.

- Увеличьте потребление жидкости. Старайтесь выпивать 3 литра (около 12 чашек) жидкости в день, если только Ваш лечащий врач не запретит Вам этого делать.
- Ешьте продукты с высоким содержанием белка, такие как сушеные бобы, птица, яйца, арахисовое масло, мясо, рыба и молочные продукты, такие как молоко, сыр и йогурт (в греческом йогурте больше белка, чем в других).
- Коктейли с высоким содержанием белка.
- Избегайте употребления горячей, пряной, жирной или жареной пищи.
- Не употребляйте алкоголь.
- Избегайте цитрусовых фруктов и соков, таких как апельсины, лимоны, лаймы и помидоры, так как они могут быть слишком кислыми. Попробуйте вместо них абрикосы, груши или персики.
- Не ешьте твердые продукты, такие как хлеб с хрустящей корочкой, крекеры, сырые овощи, картофельные чипсы, тортильи или соленые крендельки.
- Не пейте газированные напитки.
- Попробуйте мягкие продукты, такие как пудинги, желе, супы и т.д.
- Холодные закуски, такие как фруктовое мороженое и вода со льдом, могут помочь при язвочках во рту.
- Ешьте, когда чувствуете голод, даже если это не время для приема пищи.
- Ешьте небольшими порциями и чаще, а не три больших приема пищи. Создайте приятную обстановку во время еды, чтобы повысить аппетит.
- Если вы носите зубные протезы:
 - Чистите зубные протезы каждый день.
 - Снимайте зубные протезы на ночь и по возможности оставляйте десны открытыми для доступа воздуха.
 - Плохо прилегающие (плохо фиксирующиеся) съемные зубные протезы могут раздражать полость рта и десны, поэтому их не следует носить.
 - Не носите зубные протезы, если во рту обширные язвы.
- Не курите сигареты, сигары или трубки. Не употребляйте бездымный табак (жевательный, нюхательный).

Когда мне следует обратиться к врачу?

Не игнорируйте язвы во рту! Из-за них Вам может потребоваться меньше есть и пить, они могут стать источником инфекции и вызывать боль и дискомфорт. При появлении одного или нескольких из этих симптомов немедленно обратитесь к своему лечащему врачу:

- Покраснение или блеск слизистой в полости рта, которые сохраняются более 48 часов.
- Когда Вы впервые замечаете какие-либо порезы или язвочки во рту.
- Кровоточивость десен.
- Испытываете боль или затруднения при приеме пищи или глотании.
- Температура в полости рта выше 38,0°C, озноб или повышенная потливость.
- Потеря веса на 2-3 кг или более с момента появления язв во рту.

Как лечат язвы во рту?

Язвочки во рту часто заживают сами по себе. Хороший уход за полостью рта может ускорить процесс заживления. Если из-за боли во рту трудно есть и глотать, Ваш лечащий врач может прописать вам полоскание для обезболивания на короткое время или обезболивающее для полости рта. Если потеря веса является проблемой, Вас могут направить к диетологу. Ваш врач может принять решение отложить дальнейшее лечение до тех пор, пока язвочки во рту не заживут.

Если у Вас есть какие-либо вопросы по поводу язвочек во рту или Вам нужна дополнительная информация и рекомендации, обратитесь к своему лечащему врачу.

Приложение Г1-Г5. Шкалы оценки, вопросники и другие оценочные инструменты состояния пациента, приведенные в клинических рекомендациях

Приложение Г1

Название на русском языке: Профиль влияния стоматологического здоровья (OHIP-49-RU)

Оригинальное название (если есть): Oral Health Impact Profile (OHIP-49)

Источник (официальный сайт разработчиков, публикация с валидацией):
Гилева О.С., Халилаева Е.В., Либик Т.В., Подгорный Р.В., Халявина И.В., Гилева Е.С. Многоступенчатая валидация международного опросника качества жизни «Профиль Влияния Стоматологического Здоровья» OHIP-49-RU. Уральский медицинский журнал. 2009. № 8(62). С. 104-109.

Тип (подчеркнуть): шкала, индекс, опросник, другое (уточнить): _____

Назначение: субъективная оценка пациентом влияния стоматологического здоровья на качество жизни, анализ индекса в динамике – оценка эффективности лечебных мероприятий

Содержание (шаблон):

Уважаемый пациент, мы просим Вас заполнить эту анкету. Это поможет нам в диагностике, дальнейшей работе и сделает лечебный процесс более эффективным. На каждый из вопросов выберите, пожалуйста, только один из вариантов ответа.

Ф.И.О.: _____

Дата: _____

До / После лечения (ненужное зачеркнуть)

№	Вопрос	Варианты ответов
	Ограничение функции	
1	Как часто Вы испытываете трудности при приеме пищи в связи с проблемами, связанными с зубами, слизистой полости рта или протезами (далее с полостью рта)?	Никогда Крайне редко Часто Очень часто Постоянно
2	Как часто Вы испытываете трудности при произношении слов в связи с проблемами полости рта?	Никогда Крайне редко Часто Очень часто Постоянно
3	Как часто вы обращаете внимание на эстетический недостаток ваших зубов?	Никогда Крайне редко Часто Очень часто Постоянно

4	Как часто Вы обращаете внимание на то, что Ваш внешний вид меняется в связи с проблемами полости рта?	Никогда Крайне редко Часто Очень часто Постоянно
5	Как часто Вы обращаете внимание на то, что Ваше дыхание испортилось из-за неприятного запаха из полости рта, связанного с проблемами полости рта?	Никогда Крайне редко Часто Очень часто Постоянно
6	Как часто Вы обращаете внимание на то, что у Вас ухудшилось вкусоощущение в связи с проблемами полости рта?	Никогда Крайне редко Часто Очень часто Постоянно
7	Как часто при приеме пищи последняя застревает между естественными или искусственными зубами (протезами)?	Никогда Крайне редко Часто Очень часто Постоянно
8	Случается ли, что Вы связываете нарушение пищеварения с проблемами полости рта?	Никогда Крайне редко Часто Очень часто Постоянно
9	Как часто Вас беспокоят жалобы на нарушение фиксации протеза?	Никогда Крайне редко Часто Очень часто Постоянно
Физический дискомфорт		
10	Как часто Вы испытываете боль в полости рта?	Никогда Крайне редко Часто Очень часто Постоянно
11	Как часто Вас беспокоит боль в челюстях?	Никогда Крайне редко Часто Очень часто Постоянно
12	Случается ли, что Вы испытываете головную боль из-за проблем полости рта?	Никогда Крайне редко Часто Очень часто Постоянно
13	Как часто Вы отмечаете повышенную чувствительность зубов к приему горячей, холодной, кислой или соленой пищи?	Никогда Крайне редко Часто Очень часто Постоянно
14	Как часто Вас беспокоит зубная боль?	Никогда Крайне редко Часто Очень часто Постоянно

15	Как часто Вас беспокоит боль в деснах?	Никогда Крайне редко Часто Очень часто Постоянно
16	Меняется ли привычный для Вас пищевой рацион из-за проблем полости рта?	Никогда Крайне редко Часто Очень часто Постоянно
17	Отмечаете ли Вы болезненные участки на слизистой полости рта?	Никогда Крайне редко Часто Очень часто Постоянно
18	Считаете ли Вы Ваши протезы неудобными?	Никогда Крайне редко Часто Очень часто Постоянно
Психологический дискомфорт		
19	Как часто Вас беспокоят проблемы в полости рта?	Никогда Крайне редко Часто Очень часто Постоянно
20	Часто ли Вы испытываете психологический дискомфорт (стеснение) в связи с проблемами полости рта?	Никогда Крайне редко Часто Очень часто Постоянно
21	Часто ли Вы чувствуете себя несчастным (ой) из-за проблем с зубами?	Никогда Крайне редко Часто Очень часто Постоянно
22	Часто ли Вы испытываете дискомфорт в связи со своим внешним видом из-за проблем полости рта?	Никогда Крайне редко Часто Очень часто Постоянно
23	Как часто Вы испытываете внутреннее напряжение из-за проблем полости рта?	Никогда Крайне редко Часто Очень часто Постоянно
Физические расстройства		
24	Как часто в связи с проблемами полости рта Вы отмечаете нарушение дикции?	Никогда Крайне редко Часто Очень часто Постоянно
25	Как часто в связи с проблемами полости рта у Вас нарушается процесс общения с другими людьми?	Никогда Крайне редко Часто Очень часто

		Постоянно Никогда Крайне редко Часто Очень часто Постоянно
26	Чувствуете ли Вы, что Ваше вкусоощущение ухудшилось из-за проблем полости рта?	Никогда Крайне редко Часто Очень часто Постоянно
27	Бывает ли, что Вы не можете эффективно чистить зубы из-за проблем полости рта?	Никогда Крайне редко Часто Очень часто Постоянно
28	Как часто проблемы полости рта ограничивают (делают невозможным) прием пищи?	Никогда Крайне редко Часто Очень часто Постоянно
29	Как часто проблемы полости рта ограничивают Ваш привычный пищевой рацион?	Никогда Крайне редко Часто Очень часто Постоянно
30	Бывает ли, что проблемы, связанные с зубными протезами, делают невозможным прием пищи?	Никогда Крайне редко Часто Очень часто Постоянно
31	Бывает ли, что в связи с проблемами полости рта Вы избегаете улыбки?	Никогда Крайне редко Часто Очень часто Постоянно
32	Вы вынуждены прерывать прием пищи в связи с проблемами полости рта?	Никогда Крайне редко Часто Очень часто Постоянно
Психологические расстройства		
33	Случается ли, что в связи с проблемами полости рта нарушается (прерывается) Ваш сон?	Никогда Крайне редко Часто Очень часто Постоянно
34	Огорчают ли Вас проблемы, связанные с зубами, слизистой полости рта или ношением протезов?	Никогда Крайне редко Часто Очень часто Постоянно
35	Бывает ли для Вас трудным расслабиться (отдохнуть) в связи с проблемами полости рта?	Никогда Крайне редко Часто Очень часто Постоянно
36	Случается ли, что в связи с проблемами полости рта Вы впадаете в депрессию?	Никогда Крайне редко Часто Очень часто

		Постоянно Никогда Крайне редко Часто Очень часто Постоянно
37	Могут ли проблемы полости рта ухудшить концентрацию Вашего внимания?	Никогда Крайне редко Часто Очень часто Постоянно
38	Смущают ли Вас проблемы, связанные с зубами, слизистой полости рта или ношением протезов?	Никогда Крайне редко Часто Очень часто Постоянно
Социальная дезадаптация		
39	Стараетесь ли Вы избегать социальных контактов в связи с проблемами полости рта?	Никогда Крайне редко Часто Очень часто Постоянно
40	Бывают ли случаи, когда Вы менее терпимы к членам своей семьи из-за проблем полости рта?	Никогда Крайне редко Часто Очень часто Постоянно
41	Часто ли проблемы полости рта перерастают в проблемы социальных контактов?	Никогда Крайне редко Часто Очень часто Постоянно
42	Бываете ли Вы раздражительны с другими людьми из-за проблем полости рта?	Никогда Крайне редко Часто Очень часто Постоянно
43	Испытываете ли Вы затруднения в профессиональной деятельности из-за проблем полости рта?	Никогда Крайне редко Часто Очень часто Постоянно
Ущерб		
44	Чувствуете ли Вы ухудшение состояния общего здоровья из-за проблем полости рта?	Никогда Крайне редко Часто Очень часто Постоянно
45	Несете ли Вы какие-либо финансовые потери (убытки) из-за проблем полости рта?	Никогда Крайне редко Часто Очень часто Постоянно
46	Испытываете ли Вы невозможность получать удовольствие от общения с друзьями в связи с проблемами полости рта?	Никогда Крайне редко Часто Очень часто Постоянно
47	Испытываете ли Вы неудовлетворенность жизнью в целом из-за проблем полости рта?	Никогда Крайне редко Часто

		Очень часто Постоянно
48	Случалось ли так, что Вы были абсолютно неспособны что-либо сделать из-за проблем полости рта?	Никогда Крайне редко Часто Очень часто Постоянно
49	Считаете ли Вы, что проблемы полости рта делают невозможным выполнение Ваших профессиональных обязанностей?	Никогда Крайне редко Часто Очень часто Постоянно

Ключ (интерпретация):

Каждому из ответов присваивается количество баллов: никогда – 0 баллов, крайне редко – 1 балл, часто – 2 балла, очень часто – 3 балла, постоянно – 4 балла.

Производится расчет интегрального показателя ОНIP-49-RU путем суммирования баллов по всем вопросам (49).

Для оценки влияния стоматологического здоровья по 7 составляющим (шкалам) качества жизни (ограничение функций, физический дискомфорт, психологический дискомфорт, физические расстройства, психологические расстройства, социальная дезадаптация, ущерб) рассчитывается сумма баллов по каждой из каждой шкал.

Приложение Г2

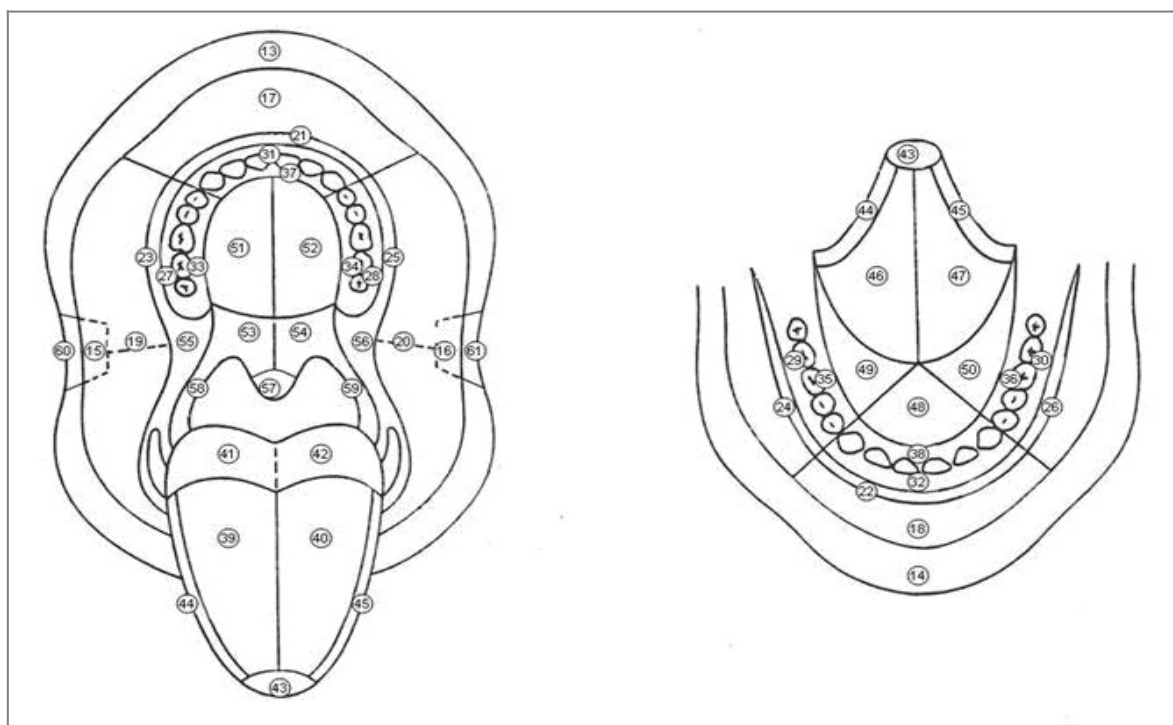
Название на русском языке: Схема-топограмма слизистой оболочки полости рта и красной каймы губ.

Источник (официальный сайт разработчиков, публикация с валидацией): Гилева О.С., Либик Т.В., Кобус А.Б., Бондаренко Е.А., Белева Н.С., Подгорный Р.В. Комплексная оценка влияния зубных паст на слизистую оболочку полости рта и красную кайму губ (клинико-социологическое исследование) (часть II). Институт стоматологии. 2008. № 3 (40). С. 56-59.

Тип (подчеркнуть): шкала, индекс, опросник, другое (уточнить): схема-топограмма.

Назначение: документирование элементов поражения в карте стоматологического больного по топографическим кодам ВОЗ.

Содержание (шаблон): Схема-топограмма СОПР и ККГ представлена на рис. 2.









	- эрозия, язва		- гиперкератоз
	- пузырек		- афта
	- корка, налет		- бугорок, папилломатоз

Рис. 2. Схема-топограмма слизистой оболочки полости рта и красной каймы губ.

Ключ (интерпретация): Пораженные участки СОПР и ККГ окрашиваются в соответствии с цветовой кодировкой элементов поражения: красный – эрозия и/или язва,

оранжевый – пузырек, пузырь, желтый – гиперкератоз, бляшка, зеленый – бугорок, папилломатоз, голубой – афта, коричневый – корка и/или налет.

Пояснения: на рис. 3 представлен пример схемы-топограммы пациента с эрозивно-язвенной формой КПЛ СОПР (на щеке справа – ТК ВОЗ 19 – имеются типичные папулезные элементы; десквамация эпителия десны на верхней и нижней челюсти по ТК ВОЗ 28,31, 30 – десквамативный гингивит).

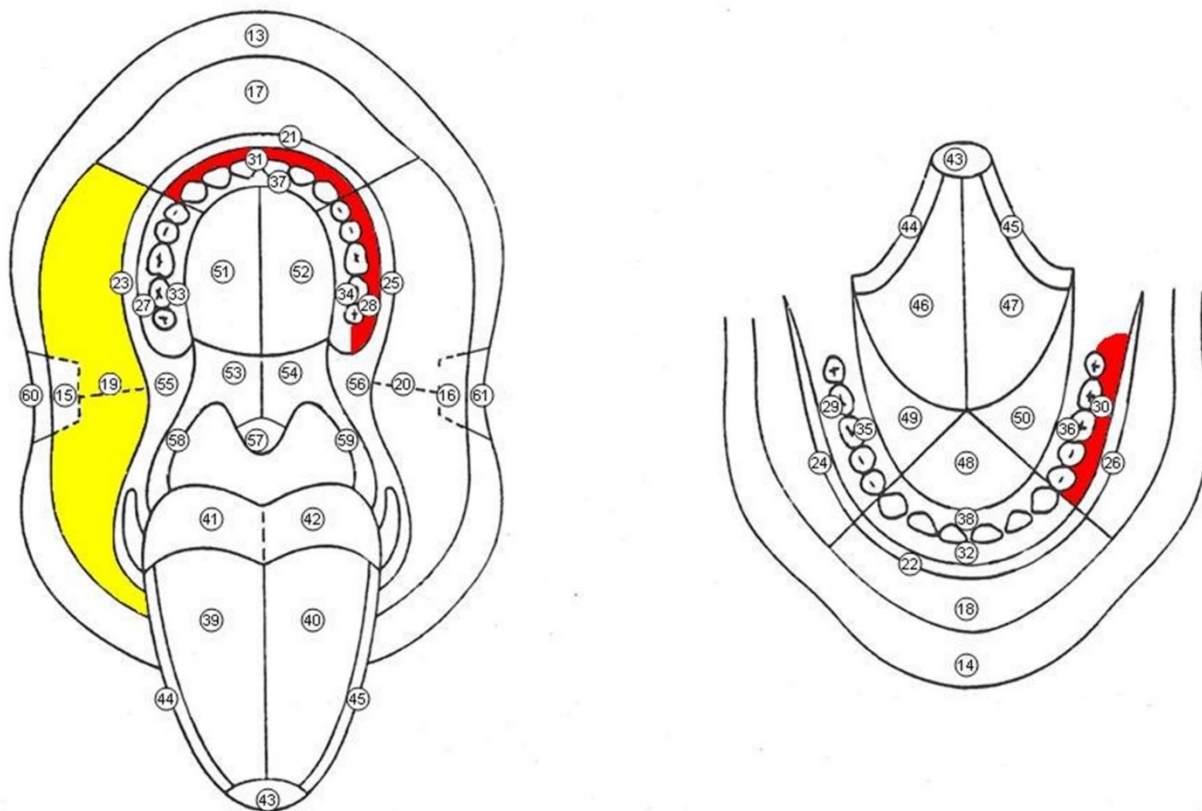


Рис. 3. Схема-топограмма СОПР и ККГ пациента с эрозивно-язвенной формой КПЛ СОПР.

Кодирование элементов поражения СОПР и ККГ начинается с ТК ВОЗ 13, т.к. коды 1-12 соответствуют локализации элементов на коже лица.

Приложение Г3

Название на русском языке: Визуально-аналоговая шкала для оценки болевого симптома у пациентов с заболеваниями слизистой оболочки полости рта.

Источник (официальный сайт разработчиков, публикация с валидацией): Гилева О.С., Задорина И.И., Исламова А.Ф., Пленкина В.А., Синтюрина А.А., Чупраков М.А. Оценка болевого симптома у пациентов с воспалительными заболеваниями слизистой оболочки рта, паро- и эндодонта. Современные проблемы науки и образования. 2017. № 4. С. 17.

Тип (подчеркнуть): шкала, индекс, опросник, другое (уточнить): _____

Назначение: субъективная оценка пациентом болевого симптома.

Содержание (шаблон): Визуально-аналоговая шкала для оценки болевого симптома представлена на рис. 1.

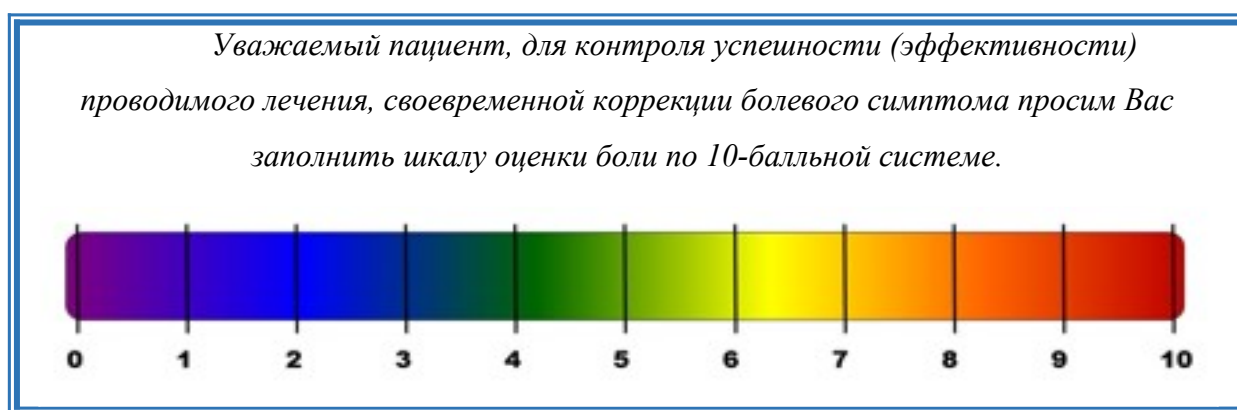

Рис. 1. Визуально-аналоговая шкала для оценки болевого симптома.

Ключ (интерпретация):

Цветовая кодировка шкалы боли представлена в виде оптического спектра:

- Фиолетовый (0 баллов) – отсутствие боли;
- Синий (1-3 балла) – легкая боль;
- Зеленый (4-6 балла) – умеренная боль;
- Желто-оранжевый (7-9 баллов) – сильная боль;
- Красный (10 баллов) – нестерпимая боль, требующая экстренного купирования.

Пояснения: Шкала может быть использована при первичном приеме для оценки степени выраженности болевого симптома, а также при повторных приемах для оценки эффективности терапии и принятия своевременных мер по коррекции болевого симптома.

Приложение Г4

Название на русском языке: Клинические признаки, указывающие пациенту с хроническим язвенным стоматитом на возможное озлокачествление / наличие злокачественного новообразования полости рта и ЧЛО.

Источник (официальный сайт разработчиков, публикация с валидацией): Заболевания слизистой оболочки полости рта (Oral mucosal diseases): учебное пособие для студентов пятого курса стоматологического факультета / Ф.Ю.Даурова, И.М.Макеева, О.С.Гилева, М.К.Макеева, З.С.Хабадзе, Э.С.Кодзаева. – Москва: РУДН, 2019. – 144 с.

Тип (подчеркнуть): шкала, индекс, опросник, другое (уточнить): таблица

Назначение: субъективная оценка пациентом / врачом признаков озлокачествления КПЛ СОПР / наличия рака орофарингеальной зоны.

Содержание (шаблон):

Наиболее часто выявляемые клинические признаки, указывающие на возможное наличие злокачественного новообразования полости рта и ЧЛО

Ранние	Поздние
<ul style="list-style-type: none">• Существующие более 3-х недель, незаживающие язвы СОПР и ККГ неустановленного генеза• Персистирующие белые или красноватые бляшки (бородавчатые образования), не снимаемые с поверхности СОПР и ККГ• Нетипично измененные в цвете участки СОПР и ККГ• Нарастающая отечность / увеличение в размерах различных участков полости рта и ККГ• Бугорки или, наоборот, участки истончения на СОПР, глотки, ККГ• Подвижность зубов без объективных причин• Нетипичная кровоточивость в различных отделах ПР, появление геморрагий• Длительно, без видимых причин, существующая охриплость, изменение тембра голоса	<ul style="list-style-type: none">• Уплотнение в основании любого элемента поражения• Спаянность СОПР с подлежащими тканями, утрата естественной подвижности• Неприятный запах изо рта, не связанный с плохой гигиеной• Боль, парестезии, дисгеузии, онемение участков СОПР, головы, шеи• Заложенность / отечность носовых ходов• Частые носовые кровотечения• Боль или затруднения при глотании, жевании, движениях языка• Нарастающий тризм• Затруднения дыхания• Диплопия• Лимфоаденопатия региональных узлов• Потеря веса

Приложение Г5

Название на русском языке: Анкета-самоопросник по оценке наличия и выраженности ксеростомии – сухости в полости рта (XI)

Источник (официальный сайт разработчиков, публикация с валидацией):
Позднякова А.А., Гилева О.С., Либик Т.В., Сатюкова Л.Я. Особенности клинической симптоматики заболеваний слизистой оболочки полости рта и влияние ксеростомического симптома на стоматологические показатели качества жизни. Современные проблемы науки и образования. 2013. № 2. С. 77.

Тип (подчеркнуть): шкала, индекс, опросник, другое (уточнить)

Назначение: самооценка выраженности ксеростомии.

Содержание (шаблон):

<i>Уважаемый пациент, мы просим Вас заполнить эту анкету (обвести вариант ответа на вопрос), самостоятельно оценить наличие и выраженность сухости в полости рта, наличие которой во многом отражает состояние Вашего стоматологического здоровья, что поможет нам в диагностике и сделает лечебный процесс более эффективным.</i>				
№ п/п	Жалобы	Никогда	Периодически	Часто
1	Я запиваю пищу водой для облегчения глотания	1	2	3
2	Я ощущаю сухость во рту во время приема еды	1	2	3
3	Я просыпаюсь ночью, чтобы попить воды в связи с сухостью в полости рта	1	2	3
4	Я ощущаю сухость в полости рта вне зависимости от приема пищи	1	2	3
5	Я испытываю трудности при пережевывании сухой пищи	1	2	3
6	Я вынужден использовать леденцы для уменьшения сухости в полости рта	1	2	3
7	Я испытываю трудности при проглатывании пищи в связи с сухостью в полости рта	1	2	3
8	Я отмечаю сухость кожи лица.	1	2	3

9	Я ощущаю сухость глаз	1	2	3
10	Я ощущаю сухость губ	1	2	3
11	Я ощущаю сухость слизистой носа	1	2	3
Укажите причины, которые по вашему мнению вызывают / усиливают ощущение сухости в полости рта (например, прием лекарственных препаратов (указать каких именно), наличие системной патологии и др.: _____				
<i>Спасибо за Ваше участие в опросе!</i>				

Пациентам предлагается оценить каждое из 11 утверждений опросника «ХІ» по одному из предложенных вариантов ответов («Никогда»; «Периодически»; «Часто»), ранжированным по балльным (от 1 до 3) показателям. Более высокие баллы указывают на более выраженное и тяжелое течение симптома.

Ключ (интерпретация):

Диапазон баллов по суммарному показателю ХІ варьирует от 11 (отсутствие ксеростомии) до 33 баллов (наличие выраженной ксеростомии).

Критерии показателя ХІ:

12 до 18 баллов – легкая (I степень тяжести) ксеростомия,

19 до 28 баллов – умеренная (II степень тяжести);

29 до 33 баллов – выраженная (III степень тяжести) ксеростомия.

Доминирование ответов «часто», особенно на ключевые вопросы 1,2,3,4 характеризует «выраженную ксеростомию». Ксеростомию характеризуют как «слабовыраженную» при доминировании ответов «редко» на все, за исключением ключевого 4 вопроса. Доминирование ответов «никогда» на все вопросы, естественно, отражало отсутствие ксеростомии у пациента. Выбор градации «редко» или «часто» на ключевой (4) вопрос практически со 100%-ой вероятностью указывает на наличие ксеростомии у пациента.

Приложение Г6

Название на русском языке: Индекс чистоты протеза

Источник (официальный сайт разработчиков, публикация с валидацией):

Улитовский, С.Б. Гигиена при зубном протезировании / С. Б. Улитовский. – Москва : МЕДпресс-информ, 2009. – 112 с.

Тип (подчеркнуть): шкала, индекс, опросник, другое (уточнить)

Назначение: определение гигиенического состояния съемных зубных протезов.

Содержание (шаблон):

Проводится оценка гигиенического состояния наружной и внутренней поверхности протеза.

Оценочные критерии:

- 1 балл – отсутствие налета, пигментаций, пятен на съемном зубном протезе;
- 2 балла – виден только окрашенный налет на отдельных участках съемного протеза;
- 3 балла – незначительный налет, который виден невооруженным взглядом;
- 4 балла – отдельные пятна, единичный налет на поверхности искусственных зубов съемного протеза;
- 5 баллов – отдельные пятна и единичный налет на наружной поверхности съемного протеза, который покрывает вестибулярно-наружную поверхность протеза;
- 6 баллов – обильный налет на вестибулярно-наружной поверхности съемного протеза; и/или имеются отдельные пятна и единичный налет на внутренней поверхности съемного зубного протеза;
- 7 баллов – сильное загрязнение вестибулярно-наружной и оральнонаружной поверхностей и обильное загрязнение вестибулярно-внутренней или орально-внутренней поверхностей съемного протеза (ими покрыто от 1/4 до 1/2 площади внутренней поверхности протеза);
- 8 баллов – состояние аналогичное в пункте 7, но имеются еще единичные отложения зубного камня;
- 9 баллов – наличие обильного зубного камня;
- 10 баллов – весь протез пигментирован и покрыт налетом (от 3/4 до всей общей площади протеза).

Индекс чистоты протеза рассчитывали по формуле:

$$\text{Индекс чистоты протезов Улитовского-Леонтьева} = \frac{\sum a_1 + \dots + a_n}{n}$$

где - сумма количественных оценок критериев, a_1 - количество баллов по первому критерию, a_n - количество баллов по n-му критерию, n - количество критериев, используемых в индексе.

Ключ (интерпретация):

Критерии уровня чистоты протеза:

5,0-5,5 – очень плохой уровень чистоты съемных протезов;

4,0-4,9 – плохой уровень чистоты съемных протезов;

3,0-3,9 – удовлетворительный уровень чистоты съемных протезов;

2,0-2,9 – хороший уровень чистоты съемных протезов;

1,0-1,9 – высокий уровень чистоты съемных протезов.

.Пояснения: оценка гигиенического состояния съемных зубных протезов проводится в каждое посещение для контроля за динамикой поддержания качества чистоты протезов.