

Клинические рекомендации

Сошлифовывание зубов (клиновидный дефект, абфракция)

Коды по МКБ 10: K03.1

Возрастная категория: взрослые

Год утверждения (частота пересмотра): **2023 (не реже 1 раза в три года)**

Профессиональные некоммерческие медицинские организации-разработчики:

- Ассоциация общественных объединений «Стоматологическая ассоциация России»

II. Оглавление

| | |
|---|----|
| Ключевые слова..... | 3 |
| III.Список сокращений..... | 4 |
| IV.Термины и определения..... | 5 |
| V. Краткая информация..... | 6 |
| 1. Определение..... | 6 |
| 2. Этиология и патогенез..... | 6 |
| 3. Эпидемиология..... | 9 |
| 4. Особенности кодирования по МКБ 10..... | 9 |
| 5. Классификация..... | 9 |
| 6. Клиническая картина..... | 10 |
| VI.Диагностика медицинские показания и противопоказания к применению методов диагностики | |
| 1. Жалобы и анамнез..... | 13 |
| 2. Физикальное обследование..... | 14 |
| 3. Лабораторная диагностика..... | 15 |
| 4. Инструментальная диагностика..... | 16 |
| 5. Иная диагностика..... | 17 |
| VII. Лечение..... | 18 |
| 1. Консервативное лечение..... | 18 |
| 2. Оперативное лечение..... | 20 |
| VIII. Медицинская реабилитация, медицинские показания и противопоказания к применению методов лечения..... | 22 |
| IX. Профилактика и диспансерное наблюдение медицинские показания и противопоказания к применению методов профилактики..... | 22 |
| X. Организация медицинской помощи..... | 23 |
| XI. Дополнительная информация, влияющая на течение и исход заболевания..... | 22 |
| XII. Критерии оценки качества медицинской помощи..... | 23 |
| XIII. Список литературы..... | 25 |
| XIV. Приложение А1. Состав рабочей группы..... | 30 |
| XV. Приложение А2. Методология разработки клинических рекомендаций..... | 31 |
| XVI. Приложение А3. Справочные материалы, включая соответствие показаний к применению и противопоказаний, способов применения и доз лекарственных препаратов | 33 |

| | |
|--|--------------------|
| XVII. Приложение Б. Алгоритм ведения пациента..... | 34 |
| XVIII. Приложение Б2. Выбор ортопедических конструкций..... | 35 |
| XIX. Приложение В. Информация для пациентов..... | 35 |
| Приложение Г1. Форма добровольного информированного согласия пациента при выполнении клинических рекомендаций..... | 36 |
| Приложение Г2. Анкета о здоровье..... | 38 |

Ключевые слова

- Сошлифовывание зубов (клиновидный дефект, абфракция)
- Этиология сошлифовывания зубов
- Патогенез сошлифовывания зубов
- Диагностика сошлифовывания зубов
- Лечение сошлифовывания зубов
- Реабилитация пациентов

III. Список сокращений

- МКБ 10 – Международная классификация болезней 10 пересмотра
- СИЦ – стеклоиономерные цементы
- ЭОД – электроодонтодиагностика

- РЭМ терапия – реминерализующая терапия
- БДУ – без дополнительного уточнения (в МКБ 10)
- КД- клиновидный дефект

IV. Термины и определения

В современной стоматологической практике описано несколько основных патологических процессов, сопровождающих некариозные поражения, возникающие после прорезывания зубов:

- **«абразия»** - патология твердых тканей, связанная с действием неокклюзионных факторов, в т.ч. внешних абразивных материалов (Watson T. F., 1991);
- **«стираемость» («аттриция»)** - потеря твердых тканей зубов, ассоциированная с процессом жевания (вследствие контакта зубов-антагонистов);
- **«абфракция»** - потеря твердых тканей зубов вследствие функциональной перегрузки (чрезмерной окклюзионной нагрузки) и, как следствие, возникновение в пришеечной области микротрещин и сколов [1; 2].

V. Краткая информация

1. Определение заболевания

Сошлифовывание зубов (клиновидный дефект) – это патология твердых тканей зубов некариозного происхождения, возникающая после их прорезывания, и

характеризующаяся формированием в пришеечной области дефектов, напоминающих по форме клин, то есть полостей, образованных двумя плоскостями (площадками), сходящимися под углом по направлению к полости зуба [1; 3; 4].

2. Этиология и патогенез

Этиология сошлифовывания зубов (клиновидного дефекта) до конца не выяснена. Тем не менее, существует несколько теорий, объясняющих причины возникновения данного некариозного поражения [5].

Согласно *механической* теории – **сошлифовывание зубов** (клиновидный дефект) следует относить к разновидности патологической стираемости, поскольку оно ассоциировано со *стиранием* твердых тканей во время чистки зубов, или по причине действия иных *механических* факторов. Причем, важны не только степень жесткости зубной щетки, абразивность зубной пасты, или порошка; но также правильность движений указанным предметом гигиены полости рта. В случае преобладания *горизонтальных движений* – риск возникновения клиновидного дефекта существенно возрастает. Подтверждается это тем, что клиновидные дефекты более выражены на зубах, выступающих из зубного ряда, т.е. на клыках и премолярах. Причем, у левшей данные дефекты сильнее выражены справа, а у правшей – слева. Существует мнение, что даже круговая мышца рта и пищевой комок способны приводить к стиранию твердых тканей зубов передней группы [1; 3; 4].

Однако, следует отметить, что клиновидный дефект возникает в том числе у лиц, которые не чистят зубы вообще. Следовательно, данная теория не способна объяснить всех случаев возникновения названной патологии, а механический фактор – не единственный в этиопатогенезе клиновидного дефекта, хотя и является ведущим [1; 4].

Химическая теория – причина **сошлифовывания зубов** (клиновидного дефекта) заключается в растворении твердых тканей зубов органическими кислотами, образующимися в результате брожения пищевых остатков (скапливающихся в пришеечной области), а также химическими агентами (кислотами и щелочами), поступающими с пищей и содержащимися в отбеливающих системах [1; 3; 4].

Данное объяснение также неубедительно, поскольку далеко не везде, где имеется зубной налет – возникает клиновидный дефект. Тем не менее, поступающие в полость рта кислоты способствуют прогрессированию клиновидного дефекта, и переходу его в активную стадию [1; 4].

Согласно *концепции Знаменского* клиновидные дефекты являются результатом изменений, которые первично возникают в органической субстанции (в т.ч. белковой

матрице) твердых тканей зубов, что, в дальнейшем повышает их восприимчивость к воздействию механических и иных этиологических факторов [1; 4].

Соматическая теория (известная ранее, как нейродистрофическая теория Д.А. Энтина (1938 г.)) – клиновидные дефекты возникают в результате алиментарных и нейродистрофических расстройств, изменений, возникающих при эндокринопатиях (заболеваниях щитовидной и половых желез), патологических состояний желудочно-кишечного тракта, а также центральной нервной системы; обуславливающих декальцинацию твердых тканей зубов, что повышает восприимчивость последних даже к незначительному влиянию механических и прочих факторов. Однако, данная концепция не объясняет, почему в одной ситуации возникает эрозия, а в другой – клиновидный дефект [1; 3; 4].

Тем не менее, возникновение **сошлифовывания зубов** (клиновидного дефекта) часто связано с общим состоянием организма пациента, поэтому крайне важно выявлять факторы ко- и полиморбидности. В частности, известно, что частота встречаемости некариозных поражений зубов в 3 – 5 раз выше у лиц с сопутствующей общесоматической патологией. Это подтверждается и тем фактом, что КД чаще диагностируется у пожилых пациентов, показатель полиморбидности которых существенно выше, чем в молодом возрасте, а инволютивные процессы, протекающие в организме в целом и в пародонте, в частности – увеличивают риск дистрофических изменений, повышающих восприимчивость твердых тканей зубов к действию различных повреждающих агентов [1; 3; 4].

Отсюда возникла и теория о сочетании клиновидных дефектов и **дистрофических изменений в пародонте**, поскольку данные некариозные поражения нередко образуются после обнажения шеек зубов (невоспалительной ретракции десны, наблюдаемой при пародонтозе). В то же время, информация о такого рода корреляции довольно противоречива. В частности, по мнению ряда авторов, прямой зависимости между указанными заболеваниями не установлено, хотя по некоторым данным, в 8 – 10% случаев клиновидный дефект действительно является симптомом болезней пародонта, сопровождающихся обнажением шеек зубов (А.И. Рыбаков, 1980). В то же время, Ю.А. Федоров (1996) отмечал заболевания пародонта при наличии КД у 64,7% больных, а Садиков Р.А. (2000) в 96% случаев выявлял сочетание КД с обнажением цервикальной области [1; 3; 4; 5; 6].

Генетическая теория – причина клиновидного дефекта ассоциирована с врожденной «слабостью» твердых тканей зубов (в т.ч. цемента) в пришеечной области, а также с изменениями в органической субстанции (белковой матрице), в результате чего

нарушаются связи органических и неорганических компонентов, которые вымываются под воздействием механических и химических факторов [1; 7].

Биомеханическая теория (абфракционный дефект). В зарубежной литературе «клиновидному дефекту» соответствует термин «абфракция» (микротрещина, микроскол). В качестве ведущей причины образования дефекта рассматривается влияние на зубы силовых нагрузок (как правило – неаксиальных), возникающих в области шейки при изгибе, или при растяжении. В результате таких чрезмерных механических воздействий, а также по причине разности модулей эластичности эмали и дентина, в пришеечной области (являющейся местом сосредоточения силовых нагрузок) происходит образование трещин эмали (как микроскопических, так и визуализируемых). При этом возникают изменения в кристаллической структуре эмали, повышающие ее восприимчивость к действию кислот, а последующие механические воздействия (например, зубной щеткой) завершают формирование дефекта [1; 5; 8].

Установлено, что абфракция не наблюдается у лиц с интактными зубными рядами, т.е. без нарушений прикуса. В то же время, данная патология встречается практически на всех зубах с супраконтактами, а также довольно часто у пациентов с невыраженным открытым прикусом. То есть в тех случаях, когда имеют место нарушения клыкового ведения и резцового пути. Абфракционный дефект является одним из проявлений дистрофических процессов твердых тканей зубов и пародонта, отсюда более часто наблюдаемые клиновидные дефекты при мелком преддверии полости рта (ввиду нарушения кровоснабжения и рецессии десневого края) [1; 5].

Образование абфракционного дефекта всегда является многофакторным процессом, тем не менее, в зависимости от типа комбинации этиологических детерминант можно выделить следующие клинические варианты:

- абразия-абфракция – образование дефектов вызвано трением внешних механических факторов в области концентрации напряжения окклюзионной нагрузки (главным образом, в пришеечной области);
- истощение-абфракция – сочетание напряжения и трения при плотном контакте зубов (супраконтакты, различные парафункции, в т.ч. бруксизм);
- коррозия-абфракция – сочетание разъедающего действия химических факторов в области концентрации силового напряжения. Данный процесс может быть двух видов (в зависимости от типа нагрузки): статическим и циклическим [1; 5].

3. Эпидемиология заболевания

Сошлифовывание зубов (клиновидные дефекты) чаще встречается у лиц среднего и пожилого возраста [1; 3; 4].

В настоящее время отмечается существенный рост распространенности данного вида некариозных поражений твердых тканей зубов (Федоров Ю.А., Дрожжина В.А., 2001; Рубежова Н.В., 2000). Особенно этот тренд стал очевиден в последние десятилетия. Так, если в 80-е годы XX века указанный показатель находился на уровне 8 – 10%, то уже к 2000 г. – вырос в несколько раз, составив почти 73%.

По данным разных авторов (Федоров Ю.А., Дрожжина В.А., 2001; Рубежова Н.В., 2000), распространенность некариозных поражений зубов среди населения в 1960-1985 г. составляла, в среднем, от 8 до 20% и, по оценкам некоторых исследователей, за последние годы достигла 70% (у населения, не связанного с профессиональными вредностями). Распространенность клиновидных дефектов возросла от 2% до 19%, соответственно. (Ю.В. Шевелюк, 2012; Сувырина, М.Б., 2018; Пихур, О.Л., 2016; Иорданишвили А.К., 2015) [1; 3; 4; 9; 10].

Распространенность клиновидных дефектов напрямую зависит от возраста пациентов. Разумеется, в молодом возрасте они встречаются значительно реже, чем в зрелом и пожилом. Однако, средний возраст лиц, страдающих данной патологией, постоянно снижается. То есть клиновидный дефект существенно «помолодел» и стал чаще встречаться у молодых людей, подростков и даже детей [1; 3; 9; 10].

Очевидно, что эпидемиология клиновидного дефекта зубов зависит от региона проживания пациентов, климата, а также воздействия неблагоприятных факторов окружающей среды, в том числе – промышленных выбросов [1; 9; 10].

4. Особенности кодирования по МКБ 10

Класс XI Болезни органов пищеварения

Блок K00 – K14 Болезни полости рта, слюнных желез и челюстей

K03 Другие болезни твердых тканей зубов

K03.1 Сошлифовывание (абразивный износ) зубов

K03.10 Вызванный зубным порошком клиновидный дефект БДУ

5. Классификация

По распространенности клиновидные дефекты могут быть разделены на следующие группы [1; 3; 4; 11; 12]:

1. Единичные поражения зубов (1 – 2 зуба);
2. Множественные поражения зубов;
3. Клиновидные дефекты различной глубины на всех зубах.

В зависимости от локализации полостей (Бурлуцкий А.С., 1984 г.), клиновидные дефекты бывают [1; 3; 4; 11; 12]:

1. Пришеечные клиновидные дефекты;
2. Коронковые клиновидные дефекты;
3. Корневые клиновидные дефекты.

Исходя из признака глубины – клиновидные дефекты делятся на 4 стадии своего развития (Грошиков М.И., 1985) [1; 3; 4; 11; 12; 13; 14]:

1. Начальные клиновидные дефекты (I стадия) – практически невидимая убыль твердых тканей (визуализируется только с помощью лупы, или иных оптических приспособлений). При этом нередко отмечается чувствительность к внешним раздражителям;
2. Поверхностные клиновидные дефекты (II стадия) – щелевидные дефекты в пределах эмали;
3. Средние клиновидные дефекты (III стадия) – дефекты в пределах эмали и поверхностных слоев дентина, образованные двумя плоскостями;
4. Глубокие клиновидные дефекты (IV стадия) – дефекты в пределах эмали и глубоких слоев дентина вплоть до полости зуба.

В зависимости от стадии клинического течения, а также активности патологического процесса, выделяют следующие фазы [1; 3; 4; 11; 12]:

1. Фаза обострения (активная фаза);
2. Фаза стабилизации.

6. Клиническая картина

Клиновидные дефекты локализуются в пришеечной области, на щечных и губных поверхностях. Дефекты образованы двумя плоскостями: придесневой – горизонтальной и плоскостью, расположенной под острым углом к первой [1; 3; 4].

Поражаемость клиновидными дефектами различных зубов – неодинакова (Бурлуцкий А.С., 1984) [1; 3]:

- Клыки обеих челюстей – около 37%;
- Премоляры – около 23%;
- Моляры – 13-19%;
- Резцы – 4-9%.

Клиновидные дефекты могут быть единичными, но чаще наблюдаются множественные, расположенные, как правило, на симметричных зубах [1; 3; 4].

В большинстве случаев данное некариозное поражение прогрессирует медленно, развиваясь годами и даже десятилетиями. При его углублении конфигурация и контуры полости не изменяются, распада твердых тканей зуба и их размягчения не происходит [1; 3; 4; 14].

Поражение пульпы в зубах даже с глубокими КД наблюдается крайне редко. Это связано с длительным течением процесса, отложением третичного дентина и, как следствие – склерозированием пульповой камеры (хотя ее контуры нередко бывают видны, в тех случаях, когда дефект подходит близко к полости зуба). Поэтому, даже при отломе коронковой части зуба – вскрытие пульпы наблюдается нечасто [1; 3; 4; 14; 15].

Кариозные поражения в области клиновидных дефектов отмечаются крайне редко [1; 3; 4].

Локализация КД влияет на особенности конфигурации, клинические проявления и развитие названного некариозного процесса [1; 4].

Так, для *коронковых КД* свойственно распространение деструктивного процесса не в сторону полости зуба, а по вестибулярной поверхности. При этом придесневая стенка дефекта практически перпендикулярна продольной оси зуба, а противоположная – имеет пологое направление. Нередко между краем дефекта и десной сохраняется небольшой участок неизменной эмали, толщина которого варьирует в пределах 0,5 – 2,0 мм. Развитие коронковых КД может происходить довольно быстро и уже через 3 – 4 года охватывать большую часть вестибулярной поверхности зуба, изменяя при этом свои очертания. *Чаще всего данные дефекты локализуются на резах верхней челюсти и нижних премолярах, реже – на верхних клыках.* Нередко коронковые КД сочетаются с вертикальной патологической стираемостью твердых тканей зубов [1; 4].

Пришеечные КД локализуются в области эмалево-цементной границы. Образующие их плоскости имеют практически одинаковую величину, сходятся под острым углом. Распространение дефектов направлено в сторону полости зуба, нежели к режущему краю, или десне. Даже в процессе своего развития, дефекты сохраняют постоянство своей формы. Пришеечные КД развиваются относительно медленно. *Наиболее часто данная форма дефектов встречается на премолярах верхней и первых молярах нижней челюстей, реже наблюдается на верхних молярах [1; 4].*

Корневые КД также локализуются в области эмалево-цементной границы, однако имеют тенденцию к распространению патологического процесса по поверхности корня зуба. Конфигурация корневого КД является как бы зеркальным отображением коронкового. При этом десневая стенка имеет более пологое направление и большую длину. Клиновидные дефекты данной локализации довольно редко бывают глубокими. Атрофические изменения маргинального пародонта при таких КД коррелируют с давностью заболевания. В частности, при длительном, выраженном процессе десна может исчезать вплоть до середины длины вестибулярной поверхности корня зуба, сохраняясь при этом с оральной стороны. Патологический процесс распространяется как в глубину, так и в

сторону корня, затрагивая цемент. *Наиболее часто корневые КД отмечаются на клыках обеих челюстей, реже на первых нижних премолярах и вторых молярах верхней челюсти.* При данной локализации некариозного процесса больные часто жалуются на боли от механических раздражителей [1; 4; 5; 6; 15].

Жалобы, предъявляемые пациентами:

- Нарушение эстетики, ввиду образования дефектов в пришеечной области, а также их пигментации;
- Гиперестезия твердых тканей зубов;
- Кратковременная боль (ломота) от химических, термических (в некоторых случаях – механических) раздражителей, быстропроходящая, после их устранения. Данные жалобы чаще наблюдаются при переходе стабилизированной фазы течения клиновидного дефекта в активную (при которой происходит ускорение убыли твердых тканей зуба, не компенсированной отложением заместительного дентина) [1; 3; 4].

Бессимптомное течение, или появление болевых ощущений при клиновидном дефекте зависит от скорости убыли твердых тканей. При стабилизированной форме (медленном истирании) – интенсивно откладывается заместительный дентин, компенсирующий объем утраченных структур, отсюда – отсутствие боли. В тех же случаях, когда третичный дентин откладывается медленнее, чем происходит истирание твердых тканей – возникают быстропроходящие болевые ощущения [1; 3; 4; 16].

При зондировании клиновидного дефекта отмечаются плотные, гладкие, блестящие (как бы отполированные) стенки, обычно неизменные в цвете. Зондирование чаще безболезненное. При глубоких дефектах – нередко визуализируется пигментированный дентин [1; 3; 4].

VI. Диагностика медицинские показания и противопоказания к применению методов диагностики

Диагностика КД твердых тканей зубов, как правило, не вызывает трудностей у врача-стоматолога, и не требует применения большого числа дополнительных методов обследования, поскольку дефекты имеют типичную форму и локализацию [1; 3; 4; 17].

Диагностику рекомендуется проводить по традиционной схеме, которая включает в себя [1; 3; 4; 17]:

- опрос больного (выяснение жалоб, сбор анамнеза заболевания и анамнеза жизни (включающего профессиональный анамнез));
- проведение внешнего осмотра;

- проведение осмотра полости рта (осмотр зубных рядов, зондирование, перкуссия);
- применение дополнительных методов обследования (термодиагностика, электроодонтодиагностика, лучевая диагностика);
- проведение индексной оценки (гигиены полости рта; индексы, определяющие состояние пародонта);
- применение иных методик лабораторной и инструментальной диагностики.

Большое значение имеют также консультации смежных специалистов: терапевтов, эндокринологов, гастроэнтерологов и др. [1; 3; 4].

1. Жалобы и анамнез

Опрос больного должен предшествовать иным основным и дополнительным методам обследования [1; 3; 4; 17; 18].

- Начинать опрос рекомендуется с выяснения *жалоб пациента*. Их анализ играет первостепенную роль в диагностике патологии твердых тканей зубов некариозного происхождения. При этом жалобы могут быть разделены на 2 группы [1; 3; 4; 17]:

1 группа – жалобы на нарушение эстетики (то есть на наличие дефекта твердых тканей зубов);

2 группа – жалобы на повышенную чувствительность твердых тканей зубов, а также кратковременную боль от различных раздражителей (преимущественно химических и термических), быстро проходящую, после элиминации последних.

Уровень убедительности рекомендации (УУР) – А, уровень достоверности доказательств (УУД) – 2

- Рекомендуется выяснять *историю развития настоящего заболевания (анамнез заболевания)*. При этом необходимо определить время появления первых признаков дефекта, длительность процесса, частоту и продолжительность обострений (при переходе стадии стабилизации в активную фазу), характер, объем и успешность проводимого ранее лечения (если таковое было) [1; 3; 4; 17].

Уровень убедительности рекомендации (УУР) – А, уровень достоверности доказательств (УУД) – 2

- Рекомендуется проводить *сбор анамнеза жизни пациента*, цель которого заключается в выяснении: перенесенных и сопутствующих заболеваний (сроков их появления, характера клинического течения, содержания и эффективности проводимого лечения), то есть выявлении поли- и коморбидных состояний; неблагоприятных факторов, в том числе возможных профессиональных вредностей (*загрязненность воздуха рабочей зоны парами кислот и щелочей, пылевыми частицами; проникающая радиация, действие электромагнитного и СВЧ-излучений,*

влияние статического электричества). При этом должны учитываться продолжительность и сила влияния каждого из факторов на организм пациента, а также применение профилактических мер по уменьшению воздействия производственных вредностей. Особое внимание рекомендуется уделять наличию стрессовых ситуаций. Большое значение имеет также информация о применяемых ранее, или в настоящее время лекарственных препаратах, способных влиять на состояние твердых тканей зубов [1; 3; 4; 17].

Уровень убедительности рекомендации (УУР) – В, уровень достоверности доказательств (УУД) – 3

2. Физикальное обследование

- Поскольку клиновидные дефекты могут быть ассоциированы с общесоматической (фоновой) патологией – рекомендуется большое значение уделять *внешнему осмотру больного*. При этом важно обращать внимание на состояние: кожных покровов (цвет, чистота, увлажненность), ногтей, волос. Важно также оценивать симметричность лица, проводить пальпацию регионарных лимфатических узлов [1; 3; 4; 17; 18].

Уровень убедительности рекомендации (УУР) – А, уровень достоверности доказательств (УУД) – 2

- *Осмотр полости рта* рекомендуется проводить по традиционной схеме. Начинать осмотр следует с преддверия при сомкнутых челюстях, важно определить его глубину. *При КД нередко отмечается мелкое преддверие полости рта*. Рекомендуется оценивать цвет и влажность слизистой губ, щек и десен (отсутствие на них элементов поражения), обращать внимание на соотношение зубных рядов, характер прикуса (который может способствовать истиранию твердых тканей зубов) [1; 3; 4; 17; 18].

Уровень убедительности рекомендации (УУР) – А, уровень достоверности доказательств (УУД) – 2

- Рекомендуется проводить тщательный *осмотр зубных рядов* с помощью стоматологического зеркала и зонда. Важно осматривать все имеющиеся дефекты, видимые изменения формы и цвета зубов. Визуально определяется наличие зубных отложений (как мягких, так и минерализованных) [1; 3; 4; 17; 18].

Уровень убедительности рекомендации (УУР) – А, уровень достоверности доказательств (УУД) – 2

- При *зондировании дефектов* рекомендуется определять: их локализацию (при КД – пришеечная), количество (могут быть единичными, но чаще - множественные),

форму (клин, образованный двумя плоскостями, сходящимися под углом), размеры (определить глубину и стадию КД: I, II, III, или IV), цвет, гладкость/шероховатость поверхности дефекта, четкость/размытость границ, болезненность. Так, при зондировании клиновидного дефекта отмечаются плотные, гладкие, блестящие (как бы отполированные) стенки, обычно неизменные в цвете. Зондирование чаще безболезненное. При глубоких дефектах – нередко визуализируется пигментированный дентин [1; 3; 4; 17].

Уровень убедительности рекомендации (УУР) – А, уровень достоверности доказательств (УУД) – 2

- Рекомендуется проводить *перкуссия* зубов с клиновидными дефектами. При обследовании зуба с интактным периодонтом перкуссия всегда безболезненная [1; 3; 4; 17].

Уровень убедительности рекомендации (УУР) – А, уровень достоверности доказательств (УУД) – 2

- Рекомендуется определять реакцию зуба на температурные раздражители. При *термодиагностике* зубов с клиновидными дефектами чаще определяется бессимптомность. В некоторых случаях (например, при активной фазе КД) отмечается быстропроходящая болезненность от температурного раздражителя [1; 3; 4; 17].

Уровень убедительности рекомендации (УУР) – А, уровень достоверности доказательств (УУД) – 2

3. Лабораторные диагностические исследования

- С целью проведения дифференциальной диагностики некариозного процесса и кариеса рекомендуется проводить *витальное окрашивание* твердых тканей зубов в области дефекта. Для КД целесообразно применять *тест для окраски некариозных поражений йодным раствором*. Установлено, что активная проницаемость йода в ткани зуба возрастает с уменьшением минерализации. В связи с этим рекомендуется рассчитывать *индекс реминерализации*, характеризующий эффективность проводимой реминерализующей терапии. В активной фазе течения клиновидных дефектов отмечается *окрашивание йодным раствором пораженных участков*. В то же время, КД не окрашиваются 2% водным раствором метиленового синего (что связано с отсутствием повышенной проницаемости твердых тканей зубов) [1; 3; 4; 17].

Уровень убедительности рекомендации (УУР) – В, уровень достоверности доказательств (УУД) – 3

- Для дифференцировки кариозного и некариозного поражений рекомендуется применять *метод высушивания*, который дает возможность определить матовые очаги деминерализации. *При КД стенки всегда сохраняют блеск* [1; 3; 4; 17; 18].

Уровень убедительности рекомендации (УУР) – В, уровень достоверности доказательств (УУД) – 3

- Для проведения дифференциальной диагностики КД и кариозных процессов рекомендуется проведение *люминесцентного* (облучение зубов ультрафиолетовой лампой в затемненном кабинете – при этом степень гашения люминесценции и ее особенности зависят от характера патологического процесса); *трансиллюминационного* (просвечивание тканей зуба галогеновой лампой – при этом измененные ткани (в т.ч. при КД) определяются зоной «затемнения») и иных методов клинико-лабораторной диагностики [1; 3; 4; 17; 18; 19].

Уровень убедительности рекомендации (УУР) – В, уровень достоверности доказательств (УУД) – 3

- Рекомендуется проводить *электроодонтодиагностику (ЭОД)*. При этом, в зубе с клиновидным дефектом и интактной пульпой возможны как нормальные показатели электровозбудимости (2 – 6 мкА) – особенно при I и II стадиях КД, так и ее снижение (рост цифровых значений до 18 мкА и более), что связано с отложением заместительного дентина и склерозированием пульповой камеры (при III и IV стадиях КД) [1; 3; 4; 17; 18; 20].

Уровень убедительности рекомендации (УУР) – В, уровень достоверности доказательств (УУД) – 3

- Для проведения дифференциальной диагностики и определения плана лечения рекомендуется проводить *рентгенологическое обследование* (как прицельные, так и панорамные рентгенограммы, а также ортопантограммы, актуальные при ведении пародонтологических больных), которое позволяет выявить анатомические особенности зубов, состояние твердых тканей, конфигурацию эндодонта (его облитерацию при КД), положение зубов в челюсти, состояние костных структур [1; 3; 4; 17; 18].

Уровень убедительности рекомендации (УУР) – В, уровень достоверности доказательств (УУД) – 3

- Для объективизации оценки гиперестезии зубов в количественном выражении рекомендуется определять индексы: распространенности (локализованная и генерализованная) – ИРГЗ и интенсивности (1-й, 2-й и 3-й степеней) – ИИГЗ гиперестезии зубов (Федоров Ю.А., Шторина Г.Б., 1988). *При активной фазе КД*

отмечается рост значений данных показателей, что должно учитываться при планировании лечения [1; 3; 4; 17; 21].

Уровень убедительности рекомендации (УУР) – В, уровень достоверности доказательств (УУД) – 3

4.Иная диагностика

- Рекомендуются консультации смежных специалистов: терапевтов, эндокринологов, гастроэнтерологов, неврологов и др. При этом важно особое внимание уделять оценке эндокринного статуса пациента: ультразвуковое исследование щитовидной железы, гормонального фона и т.д. [1; 3; 4; 17; 18].

Уровень убедительности рекомендации (УУР) – В, уровень достоверности доказательств (УУД) – 3

3. VII. Лечение, включая медикаментозную и немедикаментозную терапии, диетотерапию, обезболивание, медицинские показания и противопоказания к применению методов лечения

Лечение сошлифовывания зубов (клиновидный дефект, абфракция) является комплексным и проводится с учетом этиологии, стадии, характера течения заболевания, степени выраженности местных симптомов (болевого), функционально-эстетических нарушений.

Комплексное лечение предполагает решение следующих задач:

- устранение местных факторов (коррекция окклюзионных контактов, замена некачественных ортопедических конструкций), коррекция индивидуальной гигиены полости рта, выбор средств и предметов гигиены, исключающих агрессивное механическое действие на твердые ткани зубов;
- устранение болевого симптома за счет использования десенситайзеров и реминерализующих средств;
- восстановление утраченных анатомической, функциональной и эстетической характеристик твердых тканей зубов;
- исключение/ ограничение вредных привычек (курение);
- коррекция пищевого рациона (ограничение приема кислотосодержащих продуктов, углеводов);
- коррекция влияния вредных производственных факторов (соблюдение режима труда и отдыха, использование индивидуальных средств защиты);
- коррекция системных нарушений организма пациента (по назначению врача-интерниста).

При консервативном подходе применяют методы и средства неинвазивного характера, без препарирования твердых тканей зуба. При наличии глубоких дефектов и неэффективности консервативной терапии используют хирургические методы лечения (препарирование и реставрация стоматологическими материалами, ортопедическое лечение).

1. Консервативное лечение

Консервативное лечение рекомендуется проводить при 1 и 2 стадиях (глубина дефекта не более 3 мм) при отсутствии/наличии болевого симптома (гиперстезии).

Рекомендуется выявить и устранить местные факторы риска и развития заболевания:

Коррекция окклюзионных контактов методом избирательного пришлифовывания супраконтактов на зубах антагонистах [1; 3; 5; 22; 33; 35; 36];

Уровень убедительности рекомендаций В (уровень достоверности доказательств (2))

Профессиональная гигиена полости рта и зубов не менее 2-х раз в год; подбор предметов, средств и методики индивидуальной гигиены полости рта пациента: использование мягкой зубной щетки. Зубных паст, с низким уровнем абразивности (RDA не более 60-80), содержащих оптимальное количество фтора – 1000 ppm, кальция и фосфатов [3; 5; 22; 24; 31; 42];

Уровень убедительности рекомендаций В (уровень достоверности доказательств (2))

Рекомендуется проведение курса реминерализующей терапии. В фазе стабилизации процесса назначают 2 курса в год с интервалом в 6 месяцев. В фазе обострения – не менее 2 курсов с интервалом в 3 месяца.

По методике Е.В. Боровского-П.А. Леуса:

10% раствор глюконата кальция (АТХ А12АА) и 2% раствор фторида натрия (АТХ А01АА51) в виде аппликаций в течение 5 минут. Перед аппликацией поверхность зуба очищают от зубного налета пастами, не содержащими фториды. Аппликации 2% фторида натрия проводят 2-3 минуты, каждое 3-е посещение после предварительной аппликации 10% раствора глюконата кальция. После процедуры больному рекомендуют воздержаться от приема пищи в течение 2-3 часов. На курс 10-15 процедур ежедневно по 20 минут.

По методике Е.В. Боровского и Е.А Волкова:

Нитрат кальция 10% раствор (АТХ А12АА), кислый фосфат аммония 10% в виде двухкомпонентного раствора. Аппликации каждым раствором проводятся по 3 мин. 7 процедур ежедневно или через день.

«Ремогель». Аппликации на зону поражения в последовательности – гель №1 и №2 по 1 мин каждая. 7 процедур ежедневно или через день.

Препараты гидроксилпатита 5% (гель или суспензия) (АТХ V10АХ02). Полоскание суспензией в течение 3 мин, курсом 2-3 недели. Аппликации гелем в течение 20 мин, курсом 10-15 процедур. Ежедневно или через день.

Глицерофосфат кальция 2,5% раствор (АТХ А12АА08) для электрофореза или паста на глицерине для аппликаций. 5-7 процедур ежедневно или через день.

Уровень убедительности рекомендаций В (уровень достоверности доказательств (2))

Глубокое фторирование с использованием дисперсных растворов, полимерных пленок, лаков и гелей, содержащих фториды, гидроокись кальция, фосфаты и другие микроэлементы, обеспечивающие реминерализующий эффект [23; 27; 30; 4; 40; 41; 43; 37; 38; 39 33].

Уровень убедительности рекомендаций В (уровень достоверности доказательств (2))

Глицерофосфат кальция внутрь по 0,5 г 3 раза в день в течение месяца, витамин Д, группы В (по согласованию с врачами интернистами и контролем содержания кальция в крови [4; 31].

Уровень убедительности рекомендаций В (уровень достоверности доказательств (2))

2. Оперативное лечение

Рекомендуется: при неэффективности консервативной терапии, а также дефектах 3-4 стадии (глубиной более 3 мм), после трехмесячной (в стадии обострения) или месячной (в стадии стабилизации) комплексной терапии проводить пломбирование дефекта с использованием СИЦ, компомеров и других композиционных материалов [22; 24; 25; 26; 28; 29].

Препарирование дефекта проводят под местной анестезией. При небольших дефектах допустимо щадящее препарирование без создания ретенционных зон, согласно принципам формирования полости V класса по Блеку. При выраженных дефектах проводится расширение границ до 3-5 мм по периферии со стороны режущего края и до 1 мм глубиной, создание ретенционных зон. В области придесневой стенки формируется

скос под углом 45° и ретенционная борозда. В боковых границах допустимо плавное уменьшение зоны препарирования [1; 34].

Уровень убедительности рекомендаций В (уровень достоверности доказательств – 2)

Рекомендуется использование антисептических средств для медикаментозной обработки подготовленной для пломбирования полости:

Хлоргексидина биглюконат 0,05% раствор однократно, с последующим использованием дистиллированной воды для удаления антисептика [3; 5; 44; 45; 46; 47].

или

Гипохлорита натрия 0,5% раствор однократно, с последующим использованием дистиллированной воды для удаления антисептика [3; 5; 44; 45; 46].

Перекись водорода 3% раствор, с последующим использованием дистиллированной воды для удаления антисептика [3; 5; 44; 45; 46].

Уровень убедительности рекомендаций В (уровень достоверности доказательств – 2)

Не рекомендуется использовать перекись водорода при последующем пломбировании дефекта композитами из-за образования ингибированного слоя, препятствующего полимеризации материала [48]

Уровень убедительности рекомендаций В (уровень достоверности доказательств – 2)

Рекомендуется протравливание эмали и дентина при клиновидном (абфракционном) дефекте 37% ортофосфорной кислотой не менее 30 секунд под композитные материалы и не менее 5 секунд под СИЦ [1; 32; 34; 44; 45; 46].

Уровень убедительности рекомендаций В (уровень достоверности доказательств – 2)

Рекомендуется использовать для постоянной пломбы СИЦ, компомеры и композиционные материалы, а также комбинацию этих материалов в исполнении «сэндвич-техники» [3; 4; 5; 44; 45; 46; 48].

Уровень убедительности рекомендаций В (уровень достоверности доказательств – 2)

или

Рекомендуется при дефектах 2-4 стадии протезирование с помощью вкладок и виниров (композитных, керамических), полукоронок, одиночных коронок и мостовидных протезов [1; 34].

Уровень убедительности рекомендаций В (уровень достоверности доказательств – 2)

Рекомендуется: под вкладку проводить препарирование полости глубиной не менее 1,-1,5 мм. Десневой край полости располагать параллельно краю десны с наклоном внутрь, боковые стенки под углом более 90°. Края не должны быть острыми. При дефектах 2 и 3 дно следует формировать плоским, при 3 стадии – выпуклым. Под полукоронки препарировать полость также как под вкладку, но глубиной 1,5-2 мм. Под винир проводят препарирование без или с уступом на оральной поверхности. Минимальная толщина препарирования 1 мм. Уступ формируется под углом 10-30°. Под коронку рекомендуется препарировать зуб с минимальной толщиной циркулярного уступа 1 мм. Угол 10-30°. По окклюзионной поверхности зуб препарирован на 2 мм, по вестибуло-оральной – 1,5 мм. Фиксация ортопедических конструкций осуществляется на цементы химического или светового отверждения [1; 34].

Уровень убедительности рекомендаций В (уровень достоверности доказательств – 2)

VIII. Медицинская реабилитация, медицинские показания и противопоказания к применению методов лечения

Рекомендуется после достижения фазы стабилизации процесса сошлифовывания зубов (клиновидный дефект, абфракция) проводить курсы ремтерапии не менее 2 курсов в год с интервалом в 6 месяцев, системного назначения препаратов кальция, витаминов (Д, группы В) не менее 1 месяца (по согласованию с врачами-интернистами); проведение санации полости рта, ортопедического лечения [3; 4; 5; 31].

Рекомендуется лечение системных нарушений и заболеваний, сопряженных с развитием стоматологической патологии.

Уровень убедительности рекомендаций С (уровень достоверности доказательств – 3)

IX. Профилактика и диспансерное наблюдение, медицинские показания и противопоказания к применению методов профилактики

Мероприятия профилактики сошлифовывания зубов (клиновидного дефекта) включают:

- обучение пациентов правильной методике чистки зубов, отказ от жестких зубных щеток, ограничение использования высокоабразивных и отбеливающих зубных паст;

- устранение местных факторов, вызывающих нарушение окклюзионных контактов и перегрузку пародонта, своевременно проводя избирательное пришлифовывание, ортопедическое и ортодонтическое лечение;
- проведение реминерализующей терапии;
- профилактика и лечение системных заболеваний (эндокринной патологии, гиповитаминозов);
- диспансеризация работников вредных производств. [5; 7; 10; 24].
-

Уровень убедительности рекомендаций В (уровень достоверности доказательств – 2)

Х. Организация медицинской помощи

Лечебно-профилактические мероприятия при сошлифовывании зубов проводятся амбулаторно специалистами стоматологического профиля. При необходимости, проводится консультация и лечение у врачей интернистов.

ХІ. Дополнительная информация, влияющая на течение и исход заболевания

Пациент должен быть осведомлен, что несоблюдение рекомендаций врача может отрицательно повлиять на состояние здоровья полости рта и усугубить течение заболевания. Плохая гигиена полости рта снижает срок службы пломб, виниров, вкладок и коронок. Нельзя проводить лечение без учета местных и общих факторов, влияющих на развитие заболевания.

XII. Критерии оценки качества медицинской помощи

Критерии качества медицинской помощи определены в соответствии с Приказом Министерства здравоохранения РФ №203н от 10.05.2017 «Об утверждении критериев оценки качества медицинской помощи».

| № п/п | Критерии качества | Оценка выполнения | УДЦ | УРР |
|-------|---|-------------------|-----|-----|
| 1 | Ведение медицинской документации-медицинской карты пациента, получающего медицинскую помощь: <ul style="list-style-type: none"> • заполнение всех разделов, предусмотренных амбулаторной картой; • наличие информированного добровольного согласия на медицинское вмешательство. | да/нет | 1 | А |
| 2. | Выполнен первичный осмотр пациента: оформление результатов первичного осмотра, данные анамнеза. | да/нет | 1 | А |
| 3. | Установление предварительного диагноза, формирование плана обследования: <ul style="list-style-type: none"> • выявление супраконтактов; • оценка состояния пародонта; • определение уровня гигиены полости рта; • витальное окрашивание области поражения твердых тканей зуба; • проведение ЭОД (по показаниям); • консультация у врача-интерниста (по показаниям). | да/нет | 1 | А |
| 4. | Выполнена постановка окончательного диагноза с обоснованием в амбулаторной карте пациента в течение 10 дней с момента первичного обращения. | да/нет | 1 | А |
| 5. | Выполнено формирования плана лечения с учетом окончательного диагноза. | да/нет | 1 | А |
| 6 | Проведено лечение согласно сформированному плану. | да/нет | 1 | А |
| 7 | Проведена оценка эффективности лечения: <ul style="list-style-type: none"> -фаза стабилизации процесса достигнута; -фаза стабилизации процесса не достигнута (проведена коррекция плана лечения). | да/нет | 1 | А |
| 8 | Даны рекомендации пациентам по | да/нет | 1 | А |

| | | | | |
|--|--|--|--|--|
| | профилактике, уходу и консультации смежных специалистов. | | | |
|--|--|--|--|--|

ХIII. Список литературы

1. Пихур О.Л., Цимбалистов А.В., Садиков Р.А. Клиновидные дефекты твердых тканей зубов : учебное пособие / О.Л. Пихур, А.В. Цимбалистов, Р.А. Садиков. – СПб.: СпецЛит, 2011. – 96 с.
2. Пихур, О.Л. Диагностика и лечение клиновидных дефектов зубов [Текст] : учеб. пособие / О.Л. Пихур, А.К. Иорданишвили, Д.А. Черный. - Санкт-Петербург : Изд-во «Человек», 2016. - С. 12-13.
3. Сувырина, М.Б. Оценка распространенности некариозных поражений твердых тканей зубов у взрослого населения (на примере Амурской области) [Текст] / М.Б. Сувырина, А.В. Юркевич // Вестник ВолгГМУ. -2017. - №4 (64). - С. 96-98.
4. Отт Р.В. Клиническая и практическая стоматология : справочник / Рудольф Вальтер Отт, Ханс-Петер Вольмер, Вольфганг Е. Круг ; пер. с нем. – М.: МЕДпресс-информ, 2010. – 640 с.
5. Терапевтическая стоматология : национальное руководство. под ред. Л. А. Дмитриевой, Ю. М. Максимовского. - 2-е изд. , перераб. и доп. - Москва : ГЭОТАР-Медиа, 2021-610 с.
6. Болезни зубов некариозного происхождения: учеб. пособие / В.Ф. Михальченко, Н.Ф. Алешина, Т.Н. Радышевская, А.Г. Петрухин; отв. ред. Н.Ф. Алешина. – Волгоград, 2005. – 104 с.
7. Терапевтическая стоматология : учебник / О.О. Янушевич, Ю.М. Максимовский, Л.Н. Максимовская, Л.Ю. Орехова. – 3-е изд., перераб. и доп. – М.: ГЭОТАР-Медиа, 2016. – 760 с.
8. Пародонтология : национальное руководство / под ред. проф. Л.А. Дмитриевой. – М.: ГЭОТАР-Медиа, 2014. – 704 с.
9. Журбенко В.А., Саакян Э.С. Современные представления о клиновидных дефектах // Евразийский союз ученых. 2014. № 7-3 (7). С. 140-142.
10. Крихели Н.И., Коршунова М.С. Клиновидные дефекты зубов // Российская стоматология. 2010. Т. 3. № 2. С. 16-25.
11. Иорданишвили А.К., Черный Д.А., Дьяконов М.М., Черныш В.Ф. Распространенность и возрастные особенности клиновидных дефектов твердых тканей зуба у взрослых людей // Вестник Российской военно-медицинской академии. 2015. № 2 (50). С. 15-18.
12. Иорданишвили А.К., Чёрный Д.А., Янковский В.В., Орлов А.К., Дробкова К.О. Распространенность некариозных поражений твердых тканей зубов у взрослого человека в разные возрастные периоды // Успехи геронтологии. 2015. Т. 28. № 2. С. 393-398.

13. Шевелюк Ю.В., Макеева И.М. Рабочая классификация клиновидных дефектов зубов // Стоматология для всех. 2011. № 3. С. 16-21.
14. Мастерова И.В., Ретинская М.В., Буравцова Е.А., Ретинский Б.В. Классификация клиновидных дефектов. Этиология и патогенез // Вестник антропологии. 2011. № 20. С. 36-37.
15. Мусина Л.В., Мусин М.Н., Тынянских Д.А., Кочкаров П.Г. Морфологическая классификация клиновидных дефектов твердых тканей зубов // Пародонтология. 2006. № 4 (41). С. 87-89.
16. Янбулатова Г.Х. Клиновидные дефекты твердых тканей зубов // Российский стоматологический журнал. 2016. Т. 20. № 4. С. 221-224.
17. Рогожников Г.И., Четвертных В.А., Асташина Н.Б., Неменатов И.Г., Рогожников А.Г., Пьянкова Е.С., Кацнельсон М.Д. Изменение морфологического состояния тканей зубов и пародонта при клиновидных дефектах // Пермский медицинский журнал. 2011. Т. 28. № 3. С. 80-84.
18. Быков В.Л. Гистология и эмбриональное развитие органов полости рта человека : учеб. пособие. – М.: ГЭОТАР-Медиа, 2014. – 624 с.
19. Диагностика и дифференциальная диагностика некариозных поражений зубов : Учебное пособие / В.Ф. Михальченко, Т.Н. Радышевская, Н.Ф. Алешина, А.Г. Петрухин. – 2-е изд., переработанное и дополненное. – Волгоград: Изд-во ВолГМУ, 2010. – 52 с.
20. Диагностика и дифференциальная диагностика кариеса зубов и его осложнений : Учебное пособие. – М.: АОр «НПП «Джангар», 2006. – 104 с.
21. Сарычева И.Н., Янушевич О.О., Минаков Д.А., Шульгин В.А. Диагностика клиновидных дефектов твердых тканей зубов методом лазерно-индуцированной флуоресценции и рентгенографии // Фундаментальные исследования. 2015. № 1-10. С. 2084-2090.
22. Электроодонтодиагностика : учебное пособие / Под ред. А.И. Николаева, Е.В. Петровой. – М.: МЕДпресс-информ, 2014.- 40 с.
23. Булгакова А.И., Дюмеев Р.М., Исламова Д.М. Оптимизация диагностики и лечения клиновидного дефекта зуба с симптомом гиперестезии // Стоматология для всех. 2012. № 4. С. 4-7.
24. Максимовский Ю.М., Кудряшова В.А., Гринин В.М. Современный взгляд на лечение эрозии и клиновидного дефекта твердых тканей зуба // Стоматология для всех. 2005. № 1. С. 22-23.

25. Макеева И.М., Адян Н.Н. Клиническая оценка эффективности дентин-герметизирующего ликвида при лечении некариозных поражений зубов (клиновидного дефекта и эрозии твердых тканей зуба) // Стоматология для всех. 2008. № 3. С. 6-9.
26. Рубежова Н.В. Особенности клинического течения и лечения больных с эрозиями, клиновидными дефектами и повышенной стираемостью зубов ... Дисс. канд. мед. наук. – М., – 2003.
27. Арутюнов С.Д., Карпова В.М., Бейтан А.В. Современные нанокompозиты в технологии замещения клиновидных дефектов зубов // Институт стоматологии. 2006. № 3 (32). С. 56-57.
28. Арутюнов С.Д., Карпова В.М., Бейтан А.В. Современные нанокompозиты в технологии реставрации зубов с клиновидными дефектами // Проблемы стоматологии. 2007. № 3. С. 59-60.
29. Гилева О.С. Повышенная чувствительность зубов /Методические рекомендации-2009.-Пермь.-30с.
30. Булгакова А.И., Дюмеев Р.М., Исламова Д.М. Оценка качества жизни пациентов с клиновидным дефектом зуба и оптимизация методов лечения // Медицинский вестник Башкортостана. 2012. Т. 7. № 5. С. 24-28.
31. Окушко В.Р. Клиновидные и другие гладкие дефекты твердых тканей зуба//Новое в стоматологии.-№8.-2003.-С.16-19.
32. Посохова В.Ф., Чуев В.П., Гапочкина Л.Л. и др. «Нанофлюор» - биоактивный фторирующий лак нового тысячелетия//Институт стоматологии.-№1.-2011.-С.52.
33. Семченко И.М. Эффективность лечебно-профилактических мероприятий при клиновидных дефектах зубов// Белорусский медицинский журнал.-№3.-2003.-С.24-28.
34. Неловко Т.В., Алтынбаева А.П., Савина Е.А., Оганова К.М. Современный подход к основным аспектам клиники и лечения клиновидных дефектов зубов в терапевтической стоматологии // Международный журнал прикладных и фундаментальных исследований. 2015. № 8-4. С. 682-685.
35. Федоров Ю.А., Дрожжина В.А., Туманова С.А., Матело С.К. Клинические возможности применения современных реминерализующих составов у взрослых// Клиническая стоматология.-№3.-2008.-С32-34.
36. Андреева Ю.В. Особенности восстановления зубов при клиновидном дефекте // Бюллетень медицинских интернет-конференций. 2018. Т. 8. № 2. С. 44-45.

37. Брагарева Н.В. Эффективность обследования и лечения пациентов с различными факторами компенсации окклюзионных взаимоотношений при физиологической окклюзии...дисс.канд. мед наук.-Ставрополь -2014. 14.01.14-стоматология.-129с.
38. Аболмасов Н. Н., Гелетин П.Н Избирательное пришлифовывание зубов - Смоленск, 2010. 160 с.
39. Голованенко А.Л. Обзор реминерализующих средств, применяющихся для профилактики и лечения начального кариеса эмали//Тихоокеанский медицинский журнал.-№2.-2018.-С.37-43.
40. Жаркова О.А, Лобкова О.С Реминерализующая терапия с использованием GC Tooth Mousse// Современная стоматология.-№2.-2011.-С.42-45.
41. Коваленко И.П. Теоретическое обоснование использования реминерализующих препаратов и физических факторов при лечении неосложненного перелома коронки зуба // Современная стоматология.-№2 .- 2015.- С. 18–22.
42. Леонтьева Е.Ю., Ткачук О.Е., Нектаревская И.Б. Реминерализующая терапия с использованием Tooth Mousse и MI Paste (GS) // Проблемы стоматологии. 2012. № 1. С. 31–35.
43. Манукян А.А., Маркарян М.М. Сравнительный анализ эффективности лечения деминерализованных очагов с применением глицерофосфата кальция и пластин «ЦМ2с кальцием». 2016. Конференция № 25. URL: <http://euroasiascience.ru/medicinskie-nauki/sravnitelnyj-analiz-effektivnostilecheniya-demineralizovannyx-ochagov-s-primeneniemglicerofosfata-kalciya-i-plastin-cm2-s-kalciem> (дата обращения: 06.03.2018).
44. Митропанова М.Н., Павловская О.А., Знейбат М.С., Синицина Н.С. Влияние буферной системы на реминерализацию твердых тканей зуба // Проблемы стоматологии. 2013. № 2. С. 69–75.
45. Михальченко А.В., Гаврикова С.В., Дьяченко Д.Ю. Сравнительная эффективность применения фторидов при профилактике и лечении патологии твердых тканей зубов //Волгоградский научно-медицинский журнал. 2016. № 2. С. 54–58.
46. Стрюкова К.С. Особенности применения "сэндвич - техники" как современного метода лечения клиновидного дефекта зубов // Forcipe. 2019. Т. 2. № S. С. 795-796.
47. Чистякова Г.Г., Петрук А.А. Модифицированный "сэндвич-метод" лечения кариеса дентина и клиновидных дефектов зубов // Медицинский журнал. 2017. № 4 (62). С. 126-130.

48. Современные пломбировочные материалы и лекарственные препараты в терапевтической стоматологии: практическое руководство/под ред. Л.А. Дмитриевой.-М.:ООО «Медицинское информационное агентство», 2011.-456с.
49. Cochrane N.J., Cai F., Hug N.L. [et al.]. New approaches to enhanced remineralization of tooth enamel // Journal of Dental Research. 2010. Vol. 89. P. 1187.
50. Полимерные материалы в клинической стоматологии. Часть 3:учебное пособие/составители: А.К.А.К. Брель, Д.В. Михальченко, И.В. Фирсова, С.В. Соколова.-Волгоград.-Изд-во:ВолГМУ.-2019.-256с.

XIV. Приложение А1. Состав рабочей группы

1. Фирсова Ирина Валерьевна, заведующий кафедрой терапевтической стоматологии ФГБОУ ВО «Волгоградский государственный медицинский университет» Минздрава России, профессор, д.м.н.
2. Крайнов Сергей Валерьевич, доцент кафедры терапевтической стоматологии ФГБОУ ВО «Волгоградский государственный медицинский университет» Минздрава России, к.м.н.
3. Попова Александра Никифоровна, доцент кафедры терапевтической стоматологии ФГБОУ ВО «Волгоградский государственный медицинский университет» Минздрава России, к.м.н.

Конфликт интересов: отсутствует.

4. Митронин Александр Валентинович, профессор кариесологии и эндодонтии ФГБОУ ВО «Московский государственный медико-стоматологический университет им. А.И.Евдокимова» Минздрава России, профессор, доктор медицинских наук.

Конфликт интересов: отсутствует.

5. Куваева Марина Николаевна, доцент кафедры кариесологии и эндодонтии ФГБОУ ВО «Московский медико-стоматологический университет им. А.И. Евдокимова» Минздрава России, кандидат медицинских наук.

Конфликт интересов: отсутствует.

XV. Приложение А2. Методология разработки клинических рекомендаций

Целевая аудитория данных клинических рекомендаций:

1. врачи-специалисты: стоматологи, врачи-стоматологи общей практики

Таблица П1 – Уровни достоверности доказательств

| Уровень достоверности | Тип данных |
|-----------------------|--|
| 1 | Мета-анализы высокого качества, систематические обзоры рандомизированных контролируемых исследований (РКИ) или РКИ с очень низким риском систематических ошибок. Качественно проведенные мета-анализы, систематические или РКИ с низким риском систематических ошибок. |
| 2 | Мета-анализы, или РКИ с высоким риском систематических ошибок. |
| 3 | Высококачественные систематические обзоры исследований случай – контроль или когортных исследований. Высококачественные обзоры исследований случай – контроль или когортных с очень низким риском эффектов смешивания или систематических ошибок и средней вероятностью причинной взаимосвязи. Хорошо проведенные исследования случай-контроль или когортные исследования со средним риском эффектов смешивания или системных ошибок и средней вероятностью причинной взаимосвязи. исследования случай-контроль или когортные исследования с высоким риском эффектов смешивания или системных ошибок и средней вероятностью причинной взаимосвязи. |
| 4 | Неаналитические исследования (описания случаев, серий случаев) |
| 5 | Мнение экспертов |

Таблица П2 – Уровни убедительности рекомендаций

| Уровень убедительности | Основание рекомендации |
|------------------------|---|
| А | Основано на клинических исследованиях хорошего качества, по своей тематике непосредственно применимых к данной специфической рекомендации, включающих по меньшей мере одно РКИ. |
| В | Основана на результатах клинических рекомендаций хорошего дизайна, но без рандомизации |
| С | Составлены при отсутствии клинических исследований хорошего качества, непосредственно применимых к данной рекомендации |

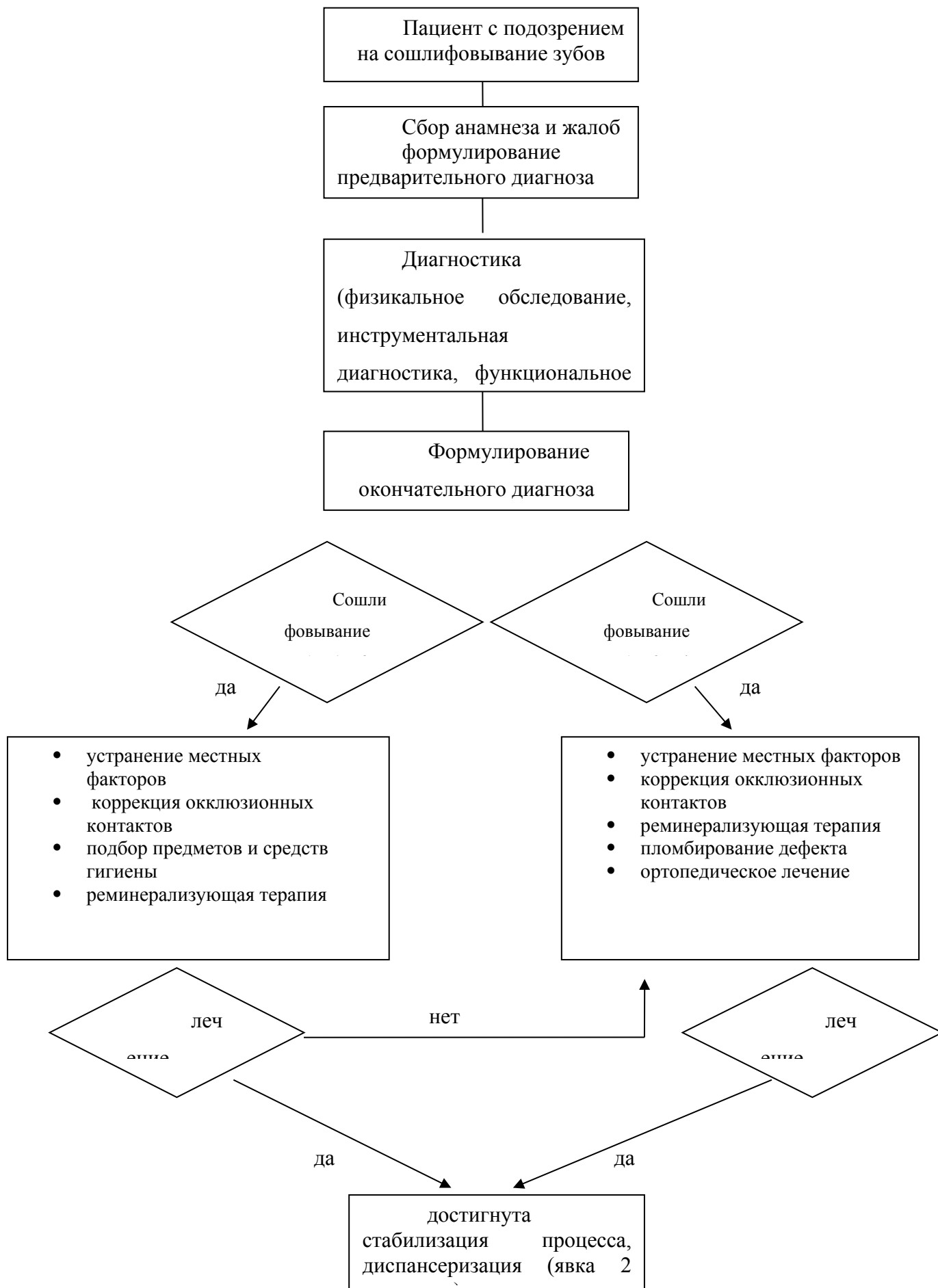
Порядок обновления клинических рекомендаций.

Механизм обновления клинических рекомендаций предусматривает их систематическую актуализацию – не реже чем один раз в три года или при появлении новой информации о тактике ведения пациентов с данным заболеванием. Решение об обновлении принимает МЗ РФ на основе предложений, представленных медицинскими

некоммерческими профессиональными организациями. Сформированные предложения должны учитывать результаты комплексной оценки лекарственных препаратов, медицинских изделий, а также результаты клинической апробации.

1. **XVI. Приложения АЗ. Справочные материалы, включая соответствие показаний к применению и противопоказаний, способов применения и доз лекарственных препаратов инструкции по применению лекарственного препарата**
2. Порядок оказания медицинской помощи взрослому населению при стоматологических заболеваниях, утвержденный Приказом №149н от 7 декабря 2011 года.
3. Приказ Министерства здравоохранения РФ №203н от 10.05.2017 года «Об утверждении критериев оценки качества медицинской помощи».

XVII. Приложение Б. Алгоритм ведения пациента



XVIII. Приложение Б2. Выбор ортопедических конструкций

В случае безуспешности консервативного лечения возможно использование винира или коронки с целью изоляции участка чувствительного дентина.

XIX. Приложение В. Информация для пациентов

Сошлифовывание зубов (клиновидный дефект) – это заболевание некариозного происхождения, развивающееся после прорезывания зубов. Основные причины, которые могут способствовать возникновению клиновидного дефекта:

- неправильная методика чистки зубов;
- жесткая зубная щетка и абразивные зубные пасты и порошки;
- патология прикуса;
- заболевания пародонта;
- наследственная предрасположенность;
- дефицит минерального обмена в организме.

Лечение клиновидного дефекта в зависимости от стадии может быть консервативным, т.е. без препарирования твердых тканей зуба, а при глубоких дефектах требуется препарирование с последующим восстановлением анатомической целостности зуба. Существуют терапевтические и ортопедические методы восстановления дефекта.

При не соблюдении рекомендаций врача-стоматолога возможно прогрессирование заболевания.

XX. Приложение Г. Шкалы оценки, вопросники и другие оценочные инструменты состояния пациента, приведенные в клинических рекомендациях

Приложение Г1

**ФОРМА ДОБРОВОЛЬНОГО ИНФОРМИРОВАННОГО СОГЛАСИЯ
ПАЦИЕНТА ПРИ ВЫПОЛНЕНИИ КЛИНИЧЕСКИХ РЕКОМЕНДАЦИЙ
(ПРОТОКОЛОВ ЛЕЧЕНИЯ)**

ПРИЛОЖЕНИЕ К МЕДИЦИНСКОЙ КАРТЕ № _____

Пациент _____

ФИО _____

получая разъяснения по поводу диагноза кариес, получил информацию:

об особенностях течения заболевания _____

вероятной длительности лечения _____

о вероятном прогнозе _____

Пациенту предложен план обследования и лечения, включающий _____

Пациенту предложено _____

из материалов _____

Примерная стоимость лечения составляет около _____

Пациенту известен преискурант, принятый в клинике.

Таким образом, пациент получил разъяснения о цели лечения и информацию о планируемых методах диагностики и лечения. Пациент извещен о необходимости подготовки к лечению:

Пациент извещен о необходимости в ходе лечения

получил указания и рекомендации по уходу за полостью рта.

Пациент извещен, что несоблюдение им рекомендаций врача может отрицательно сказаться на состоянии здоровья. Пациент получил информацию о типичных осложнениях, связанных с данным заболеванием, с необходимыми диагностическими процедурами и с лечением. Пациент извещен о вероятном течении заболевания и его осложнениях при отказе от лечения. Пациент имел возможность задать любые интересующие его вопросы касательно состояния его здоровья, заболевания и лечения и получил на них

удовлетворительные ответы. Пациент получил информацию об альтернативных методах лечения, а также об их примерной стоимости.

Беседу провел врач _____ (подпись врача).

«__» _____ 200__ г.

Пациент согласился с предложенным планом лечения, в чем расписался собственноручно _____ (подпись пациента) или расписался его

законный представитель _____

(подпись законного представителя) или что удостоверяют присутствовавшие при

беседе _____ (подпись врача)

_____ (подпись свидетеля).

Пациент не согласился с планом лечения, в чем расписался собственноручно

_____ (подпись пациента) или расписался его

законный представитель _____ (подпись

законного представителя) или что удостоверяют присутствовавшие при

беседе _____ (подпись врача)

_____ (подпись свидетеля).

Пациент изъявил желание:

- дополнительно к предложенному лечению пройти обследование
- получить дополнительную медицинскую услугу
- вместо предложенного материала пломбы получить _____.

Пациент получил информацию об указанном методе обследования/лечения. Поскольку данный метод обследования/лечения также показан пациенту, он внесен в план лечения.

«__» _____ 20__ г. _____

(подпись пациента)

«__» _____ 20__ г. _____

(подпись врача-стоматолога)

Поскольку данный метод обследования/лечения не показан пациенту, он не внесен в план лечения.

«__» _____ 20__ г. _____

(подпись пациента)

«__» _____ 20__ г. _____

(подпись врача-стоматолога)

Приложение Г 2

По решению Всемирной Организации Здравоохранения во всех медицинских учреждениях развитых стран введена анкета о здоровье пациента.

Анкета о здоровье

Уважаемый пациент!

Врачу необходима информация о состоянии Вашего здоровья в целях обеспечения успешного и безопасного решения Ваших стоматологических проблем, так как процесс лечения и его ближайшие и отдаленные результаты могут быть связаны с заболеваниями различных органов и систем, приемом лекарств, физиологическими особенностями организма.

Внимательно заполните предлагаемую анкету. Мы гарантируем, что сведения, указанные Вами в анкете, будут использованы только в целях лечения и профилактики и не будут доступны посторонним лицам.

Фамилия _____

Имя, отчество _____

Дата рождения ____ / ____ / ____

Последнее посещение стоматолога проводилось в году, в клинике.....

Какую стоматологическую проблему вы хотели бы решить: (нужное подчеркнуть)

а) лечение зубов, б) лечение десен, в) профилактический осмотр/ гигиеническая чистка, г) протезирование, д) имплантация, е) лечение брекет – системой, ж) эстетическая реставрация зубов

| | | | |
|--|--|----|-----|
| | Вирусный гепатит Если да, то какого типа « »и когда | ДА | НЕТ |
| | Туберкулез | ДА | НЕТ |
| | Эпилепсия и др. заболевания центральной и периферической нервной системы | ДА | НЕТ |
| | Нарушение свертываемости крови | ДА | НЕТ |
| | Заболевания ЛОР органов (уха, горла, носа) | ДА | НЕТ |
| | Повышение или понижение артериального давления | ДА | НЕТ |
| | Курите ли Вы | ДА | НЕТ |
| | Гепатит (если да, то когда) | ДА | НЕТ |
| | Заболевания легких (бронхиальная астма) | ДА | НЕТ |
| | Заболевание эндокринных органов | ДА | НЕТ |
| | Заболевания сердца (инфаркт миокарда, стенокардия, одышка) | ДА | НЕТ |
| | Заболевание желудочно-кишечного тракта | ДА | НЕТ |
| | Травмы челюстно-лицевой области | ДА | НЕТ |
| | Сахарный диабет | ДА | НЕТ |
| | Бывает ли аллергические реакции в виде головокружение, потеря сознания, одышка при введении анестетиков или др. лекарственных препаратов (укажите) | ДА | НЕТ |
| | Принимаете ли Вы постоянно какие-либо лекарства, если да то какие | ДА | НЕТ |
| | Для женщин: - беременны ли Вы - являетесь ли Вы кормящей матерью | ДА | НЕТ |
| | СПИД, ВиЧ | ДА | НЕТ |

Я искренне ответил (а) на все пункты анкеты, хочу дополнительно сообщить о состоянии здоровья следующее: _____

Я знаю, что в случае использования лекарственных препаратов накануне стоматологического приема, должен (на) сообщить об этом врачу.

« _____ » _____ 20 _____ г. Подпись пациента _____