

Клинические рекомендации

Глубокая резцовая окклюзия (дизокклюзия)

Код по МКБ-С: К – 07.1, К-07.2

Возрастная категория: дети/взрослые

Год утверждения (частота пересмотра): 20_____ года

Профессиональные некоммерческие медицинские организации-разработчики:

- **Совета Ассоциации общественных объединений «Стоматологическая ассоциация России»**

Оглавление2

Термины и определения3

1. Краткая информация по заболеванию или состоянию (группе заболеваний или состояний)4

1.1 Определение заболевания или состояния (группы заболеваний или состояний)4

1.2 Этиология и патогенез заболевания или состояния (группы заболеваний или состояний)5

1.3 Классификация заболевания или состояния (группы заболеваний или состояний)6

1.4 Клиническая картина заболевания или состояния (группы заболеваний или состояний)9

2. Диагностика заболевания или состояния (группы заболеваний или состояний), медицинские показания и противопоказания к применению методов диагностики10

2.1 Жалобы и анамнез-----10

2.2 Биометрические диагностические исследования -----10

2.3 Рентгенологические методы диагностики -----11

3. Лечение глубоких форм окклюзии14

3.1 Консервативное лечение -----14

3.2 Хирургическое лечение-----23

4. Медицинская реабилитация. Медицинские показания и противопоказания к методам реабилитации -----25

5. Профилактика и диспансерное наблюдение. Медицинские показания и противопоказания к методам профилактики. Организация оказания медицинской помощи26

6. Организация оказания медицинской помощи -----27

7. Список литературы-----32

8. Приложение А1. Состав рабочей группы по разработке и пересмотру клинических рекомендаций

Приложение А2. Методология разработки клинических рекомендаций

Приложение А3. Связанные документы

Приложение Б1 Алгоритмы действий врача

Приложение В1. Информация для пациента

Приложение В2 . Критерии оценки качества медицинской помощи пациентам в периоде сменного прикуса с глубокими формами окклюзии

Приложение В3. Список рисунков

Термины и определения

Прикус – вид смыкания зубных рядов в положении центральной окклюзии

Окклюзия - соотношение между зубами верхней и нижней челюсти при их смыкании в функциональном контакте. Частный вид смыкания зубных рядов, означающий положение верхней и нижней челюсти, при котором то или иное количество зубов находится в контакте по отношению друг к другу

Глубокая резцовая окклюзия – аномалия окклюзии зубных рядов в вертикальной плоскости, при которой перекрытие во фронтальном отделе более, чем на $\frac{1}{3}$ коронок нижних резцов, при этом сохраняется режуще-бугорковый контакт в сагиттальной плоскости

Глубокая резцовая дизокклюзия – аномалия окклюзии зубных рядов в вертикальной плоскости, при которой перекрытие во фронтальном отделе более, чем на $\frac{1}{3}$ коронок нижних резцов, при этом перекрытие во фронтальном отделе более, чем на $\frac{1}{3}$ коронок нижних резцов, режуще-бугорковый контакт в сагиттальной плоскости отсутствует

Окклюзионная плоскость – это воображаемая линия, которая проходит по режущим краям фронтальных и окклюзионной поверхности жевательных зубов

Дистальная окклюзия – аномалия окклюзии зубных рядов при двустороннем II классе Энгля. Это нарушение смыкания зубных рядов в сагитальном направлении, при котором нижний зубной ряд располагается дистальнее (позади) по отношению к верхнему зубному ряду, то есть верхний зубной ряд преобладает над нижним.

Зубоальвеолярные формы аномалий – патогенетически сопровождаются нарушением роста и развития альвеолярных отростков и зубов

Гнатические формы – патогенетически сопровождаются аномалиями положения и нарушениями размеров челюстных костей

Антепозиция (прогнатия)– передняя позиция челюсти в сагиттальной плоскости

Антеинклинация – наклон вниз фронтального отдела челюсти в вертикальной плоскости

Инtruзия – частичное или полное погружение коронки зуба в альвеолярный отросток, а корня – в кость челюсти

Экструзия – вытяжение коронки или корня зуба из альвеолярного отростка

Дивергенция челюстей – угол расхождения челюстных костей в вертикальной плоскости

Торковая механика – использование средств для изменения торка резцов

Торк – угол наклона касательной, проведенной к вестибулярной поверхности зуба, к перпендикуляру к окклюзионной плоскости

Ретрогнатия – заднее положение челюсти в сагиттальной плоскости

1. Краткая информация по заболеванию или состоянию (группе заболеваний или состояний)

1.1 Определение заболевания или состояния (группы заболеваний или состояний)

Глубокое резцовое перекрытие, глубокая резцовая окклюзия, глубокая резцовая дизокклюзия. Понятие, общая характеристика и классификации. К данной группе относятся аномалии, представляющие отклонения по отношению к (окклюзионной) плоскости. Окклюзионная плоскость проходит через мезиально-щёчные бугорки вторых моляров, щёчные бугорки вторых премоляров и режущие края нижних резцов, перпендикулярна сагиттальной и фронтальной плоскостям. Для этих разновидностей зубочелюстных аномалий общим, но не определяющим признаком является большая, чем в норме, величина перекрытия нижних передних зубов верхними. При ортогнатическом прикусе наиболее признанным является определение, что «перекрытие нижних передних зубов верхними должно быть до 1/3 высоты коронки». По литературным данным эта величина составляет в среднем $2,7 \pm 0,1$ мм. [8,9] При наличии перекрытия более указанной величины критерием различия названных аномалий является локализация контакта режущих краёв нижних резцов с верхними: если режущий край нижнего зуба контактирует с нёбным зубным бугорком верхнего (*tuberculum dentale*), т.е. имеется режуще-бугорковый контакт, то можно говорить о глубоком или чрезмерном резцовом перекрытии. Последнее многие клиницисты рассматривают как переходную форму от ортогнатического прикуса к глубокому. [8,9] При наличии глубокого резцового перекрытия, но при отсутствии режуще-бугоркового контакта аномалия называется глубокой резцовой дизокклюзией [3]. Режущий край нижних резцов может при этом контактировать с какой-то любой точкой верхних резцов в области шейки, но за пределами зубного бугорка, т.е. создается сагиттальная щель. В норме сагиттальное межрезцовое расстояние, т.е. между вестибулярной поверхностью нижних резцов и нёбной поверхностью верхних, составляет $2,6 \pm 0,09$ мм, или, иными словами, верхние резцы отстоят кпереди от нижних на толщину режущего края. Если же возникает контакт режущих краёв нижних резцов с мягкими тканями нёба или десны, то такой прикус называется глубоким травмирующим прикусом.

1.2 Классификация аномалий

МКБ -10

K07.0 — основные аномалии размеров челюстей

E22.0 — акромегалия;

K07.00 — макрогнатия верхней челюсти;

K07.01 — макрогнатия нижней челюсти;

К07.02 — макрогнатия обеих челюстей;

К07.03 — микрогнатия верхней челюсти (гипоплазия верхней челюсти);

К07.04 — микрогнатия нижней челюсти (гипоплазия н/ч);

К07.08 — другие уточнённые аномалии размеров челюстей;

К07.09 — аномалии размеров челюстей неуточнённые;

К07.1 — аномалии челюстно–черепных соотношений

К07.10 — ассиметрии;

К07.11 — прогнатия н/ч;

К07.12 — прогнатия в/ч;

К07.13 — ретрогнатия н/ч;

К07.14 — ретрогнатия в/ч;

К07.18 — другие уточнённые аномалии челюстно–черепных соотношений;

К07.19 — аномалии челюстно–черепных соотношений неуточнённая;

К07.2 — аномалии соотношения зубных дуг

К07.20 — дистальный прикус;

К07.21 — мезиальный прикус;

К07.22 — чрезмерно глубокий горизонтальный прикус (горизонтальное перекрытие);

К07.23 — чрезмерно глубокий вертикальный прикус (вертикальное перекрытие);

К07.24 — открытый прикус;

К07.25 — перекрёстный прикус (передний, задний);

Классификация Л.С. Персина

Аномалии окклюзии во фронтальном отделе в вертикальной плоскости

- Глубокая резцовая окклюзия
- Глубокая резцовая дизокклюзия (при отсутствии контакта резцов в сагиттальной плоскости)

Данные формы прикуса могут рассматриваться как стадии единого патологического процесса, т. е. при определенных условиях (удалении зубов, их патологической стираемости) чрезмерное резцовое перекрытие может трансформироваться в глубокую резцовую окклюзию или дизокклюзию, а последний - в глубокий травмирующий прикус.

**По величине перекрытия коронок центральных резцов в ортодонтии
выделяют 3 степени нарушения прикуса**

- **I степень.** Перекрытие от 1/3 до 2/3 высоты (3 - 5 мм).
- **II степень.** Перекрытие от 2/3 высоты до целой коронки (5 - 9 мм).
- **III степень.** Перекрытие превышает величину коронки (более 9 мм).

По характеру взаимодействия боковых зубов глубокие формы окклюзии сочетаются с нейтральным соотношением моляров и чаще – с дистальным.

Глубокая окклюзия является одной из самых распространённых зубочелюстных аномалий в разных возрастных периодах, т.е. в период молочных, сменных и постоянных зубов.

1.3 Этиология и патогенез глубоких форм окклюзии

Патогенетически выделяют зубоальвеолярную и гнатическую формы глубокой резцовой окклюзии (дизокклюзии).

Возникновение глубокого прикуса нередко связывают с редукцией ветви нижней челюсти и повышением тонуса височной мышцы. Среди причин, вызывающих аномалию, называют наследственность, особенно в отношении блокирующей формы аномалии. Развитие организма — результат совместного влияния многих факторов. Фенотип индивидуума (внешние проявления) зависит не только от генотипа, но и от факторов внешней среды, в которой развивается данный индивидуум. В течение всей жизни происходит взаимодействие этих двух групп факторов. Они, в конечном счёте, и определяют биологию организма.

Средовые причинные факторы развития глубокого прикуса разнообразны: задержка прорезывания постоянных передних зубов или ретенция жевательных, нарушения последовательности прорезывания, раннее разрушение коронковой части молочных или постоянных боковых зубов или их удаление. Укорочение коронок зубов нижней челюсти по любой причине в сменном прикусе ведёт к установлению первых постоянных моляров ниже окклюзионной плоскости. [6,7]. В результате этого альвеолярный отросток в боковых отделах остаётся недоразвитым, так как все последующие жевательные зубы устанавливаются по уровню первых. Необходимо помнить о уровнях становления высоты окклюзии по Шварцу.

1. –высота клинических коронок вторых молочных моляров
2. высота клинических коронок первых постоянных моляров
3. высота клинических коронок вторых постоянных моляров
4. высота клинических коронок третьих постоянных моляров

Кроме того, при преждевременном удалении постоянных зубов, особенно первых моляров нижней челюсти, глубокая окклюзия образуется в связи с перемещением других зубов в сторону дефекта и дистальным сдвигом зубного ряда. При этом отсутствует контакт между передними зубами и альвеолярные отростки во фронтальном отделе имеют возможность беспрепятственного роста до контакта со слизистой оболочкой. Всевозможные вредные привычки типа прикусывания нижней губы, нарушения глотания, дыхания также играют роль в патогенезе глубокой окклюзии [1]. Многие исследователи придают значение нарушению функции жевательных мышц, их координации, например преобладанию височной мышцы над мышцами, выдвигающими нижнюю челюсть. Повышение тонуса мышц, поднимающих нижнюю челюсть, в период её активного роста задерживает развитие в боковых участках. Необходимо отметить, что в клинике редко встречаются изолированные формы аномалий развития зубов или челюстей с проявлением какого-либо одного симптома. Чаще наблюдаются всевозможные комбинированные сложные аномалии с проявлением нескольких симптомов: нарушения окклюзии (в сагиттальном, трансверзальном, вертикальном направлениях), деформация зубных рядов в разных участках, неправильное положение и форма зубов [4,7]. Причины, вызывающие развитие верхней прогнатии (реже нижней прогнатии), приводят в большинстве случаев и к развитию глубокого прикуса. В патогенезе зубоальвеолярной формы глубокой окклюзии имеет значение анатомическое строение и отвесное (крутое) положение передних зубов. Если нёбные зубные бугорки отсутствуют или располагаются высоко, в придесневой части верхних зубов, или на месте их имеется небольшая вогнутость, то это приводит к соскальзыванию нижних зубов и развитию чрезмерного перекрытия [12].

Патологическая сущность глубокой окклюзии с позиции биомеханики жевания состоит в том, что возникает резкий дисбаланс функциональных сил, особенно при передней окклюзии. Пародонт передних зубов либо воспринимает неестественные (по их величине и направлению) функциональные силы, либо находится в состоянии гипофункционирования при контакте нижних зубов со слизистой оболочкой нёба. В обоих случаях нарушается естественный баланс сил и возникает стойкая перегрузка одних зубов и недогрузка других, что приводит к расстройству трофики пародонта [5,17].

**Патогенетические звенья зубоальвеолярных форм глубокой резцовой окклюзии
(дизокклюзии) [1]**

- Зубоальвеолярное удлинение в области верхних или нижних фронтальных зубов и укорочение в области боковых
- Макродентия
- Смещение зубов по зубной дуге
- Нарушение роста альвеолярных отростков в сагиттальном и трансверзальном направлениях.
- Протрузия верхних зубов
- Ретрузия нижних зубов
- Сужение верхнего зубного ряда

Гнатические формы патогенеза глубокой резцовой окклюзии (дизокклюзии)

- задержка роста всей нижней челюсти
- или какого-либо отдела
- дистальное положение её,
- чрезмерный рост челюстей
- во фронтальном отделе в вертикальной плоскости
- антепозиция и антеинклинация верхней челюсти,
- укорочение задне-верхней высоты лица,
- снижение базального угла
- гиподивергенция лицевого скелета

1.4 Клиническая картина заболевания или состояния (группы заболеваний или состояний)

Каждая форма глубокой окклюзии имеет свои отличительные особенности. Чаще всего глубокая резцовая окклюзия характеризуется типичной конфигурацией лица, уменьшением его нижней трети, как будто «нос приближается к подбородку» (не при всех формах), почти всегда сопровождается выпуклой, «вывернутой» нижней губой, скошенным кзади подбородком, при нижнечелюстной заинтересованности нередко можно наблюдать недоразвитие альвеолярного отростка, на фоне чего скученность зубного ряда и чрезмерно развитое основание нижней челюсти. Носогубные и подбородочная складки резко выражены, мягкие ткани щёк и приротовой области при смыкании челюстей выпячиваются. Нередко могут быть уплощение зубного ряда и скученность в переднем отделе, протрузия верхних передних зубов и ретрузия нижних или их оральный наклон на обеих челюстях. Функциональные нарушения выражаются прежде всего в том, что при глубокой окклюзии преобладают шарнирные жевательные движения, т.е. нижняя челюсть

может смещаться в основном по отношению к горизонтальной плоскости (открывание — закрывание рта). Это связано с блокированием нижней челюсти, а также с тем, что у детей при глубокой окклюзии имеются более глубокая суставная ямка, крутой удлиненный суставной бугорок и вытянутая форма нижнечелюстной головки. Всё это ведёт, в свою очередь, к неправильному развитию и формированию височно-нижнечелюстного сустава, жевательных и мимических мышц, задерживает рост нижней челюсти [1].

При глубокой резцовой дизокклюзии может быть также чрезмерное перекрытие с резким уменьшением межальвеолярного расстояния, но без изменения высоты нижней трети лица. Такая клиническая картина наблюдается, если аномалия развивается на фоне генерализованной патологической стираемости компенсированной формы. Высота нижней трети лица остаётся при этом неизменной вследствие ватной гипертрофии альвеолярных отростков [5].

2. Диагностика заболевания или состояния (группы заболеваний или состояний), медицинские показания и противопоказания к применению методов диагностики

2.1 Жалобы пациентов нередко оказываются необъективными относительно рассматриваемой патологии. Чаще они касаются скученного положения зубов, но отмечают также наличие травмы слизистой оболочки твердого неба или альвеолярной десны нижней челюсти. Нередко в анамнезе пациентов возможно выявить раннее удаление молочных и постоянных зубов, дефекты коронок моляров, невосстановленная архитектура жевательных поверхностей постоянных моляров.

2.2 Биометрический метод диагностики

Для диагностики глубокой окклюзии следует измерять и вычислять:

- 1) мезиодистальные размеры коронок верхних (SI) и нижних (Si) резцов, их сумму;
- 2) соответствие суммы мезиодистальных размеров коронок верхних и нижних резцов по индексу Малыгина – 1,42
- 3) глубину резцового перекрытия;
- 4) величину сагиттальной щели между верхними и нижними центральными резцами;
- 5) длину переднего отрезка зубных дуг по Коркхаузу;
- 6) ширину зубных дуг по Пону (с поправками по Линдеру и Харту) [11].

2.3 При рентгеноцефалометрическом анализе у пациентов с первичным скелетным глубоким прикусом отмечается:

величина угла, образуемого франкфуртской горизонталью (РН) и плоскостью смыкания зубов при ортогнатическом прикусе - 6—9°, а при глубокой окклюзии - до 30°.

1) возможно правильное сагитальное расположение челюстей по отношению к основанию черепа

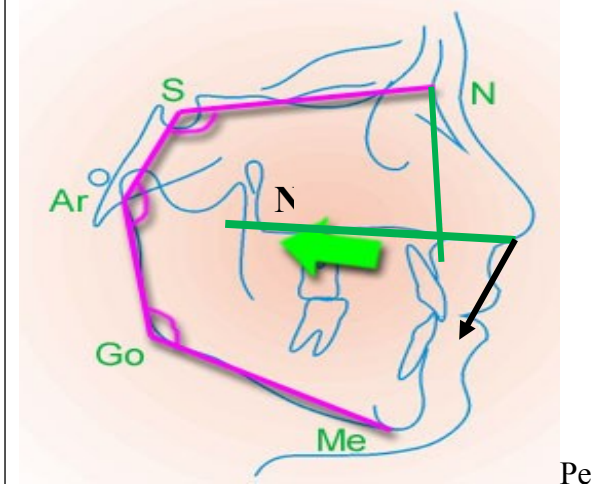
2) отвесное положение передних зубов, часто в состоянии ретрузии

3) уменьшение межчелюстного угла и передней лицевой высоты

4) увеличение межрезцового угла

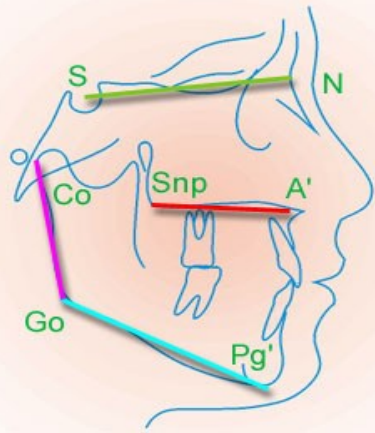
5) может быть увеличение высоты ветви нижней челюсти и тенденция к её переднему росту с ротацией вверх и вперёд. Следует отметить, что если угол дивергенции между верхнечелюстной и нижнечелюстной плоскостями уменьшен, то имеется тенденция к скелетной форме (т.е. челюстные соотношения предполагают глубокое перекрытие независимо от того, существует оно или нет) [14,19].

Рис. 3 Телерентгенография пациента с верхнечелюстной ретроинклинацией:

показатель	Норма	Отклонение	
NSL-NL	8,5±3°	↑ нормы	
NSL-ML	32±6°	норма \ ↓	
NL-ML	20±4°	↓ нормы	
A' PNS	Индивидуальное	↑ = норме	
Gn-GO	Индивидуальное	↑ = норме	
1 NL	70-80	↑ нормы	
1ML	85-95	↑ нормы	

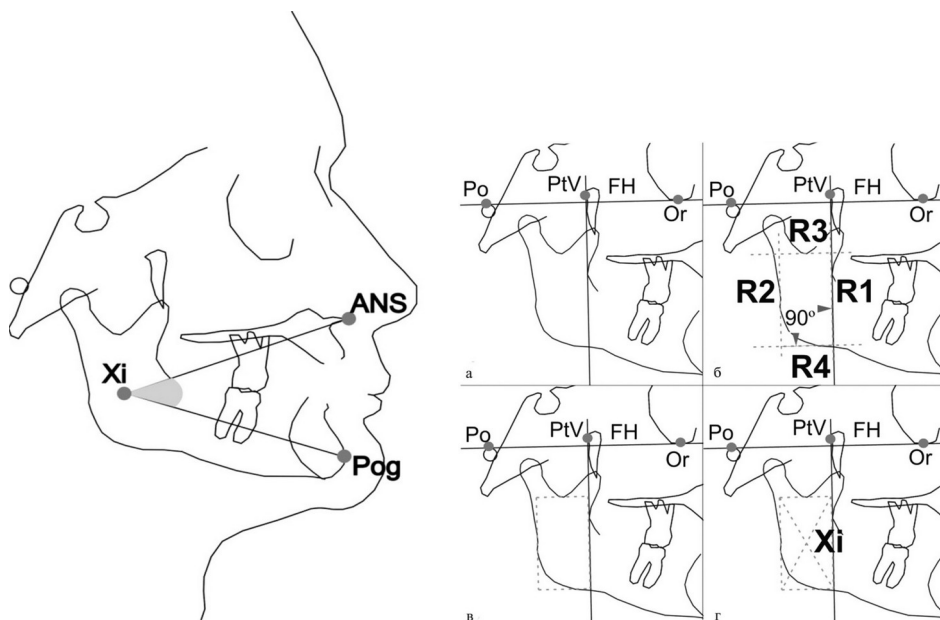
троинклинация – наклон вниз плоскости верхней челюсти в пространстве черепа при нормальном расположении нижней челюсти

Рис. 4 Телерентгенография пациента с нижнечелюстной антеинклинацией:

показатель	Норма	Отклонение	
NSL-NL	8,5±3°	=норме	 <p>Плоскость нижней челюсти – наклон кверху, ротация окклюзионной плоскости против часовой стрелки</p>
NSL-ML	32±6°	нормы	
NL-ML	20±4°	=норме	
A' PNS	Индивидуальное	норме	
Gn-GO	Индивидуальное	=норме	
1 NL	70-80	=норме	
1ML	85-95	норме	

R. Ricketts [40, 41] представил собственную методику расчета ТРГ черепа в боковой проекции. Его целью было объединить эстетические и функциональные параметры и определить направление роста лицевого скелета. Ricketts предложил принять точку Xi за геометрический центр ветви НЧ, для оценки угловых значений высоты нижнего отдела лица и определил нормальную величину высоты окклюзии (угол ANS-Xi-Pog) (Рис. 5).

Рис. 5 Определение геометрического центра ветви нижней челюсти

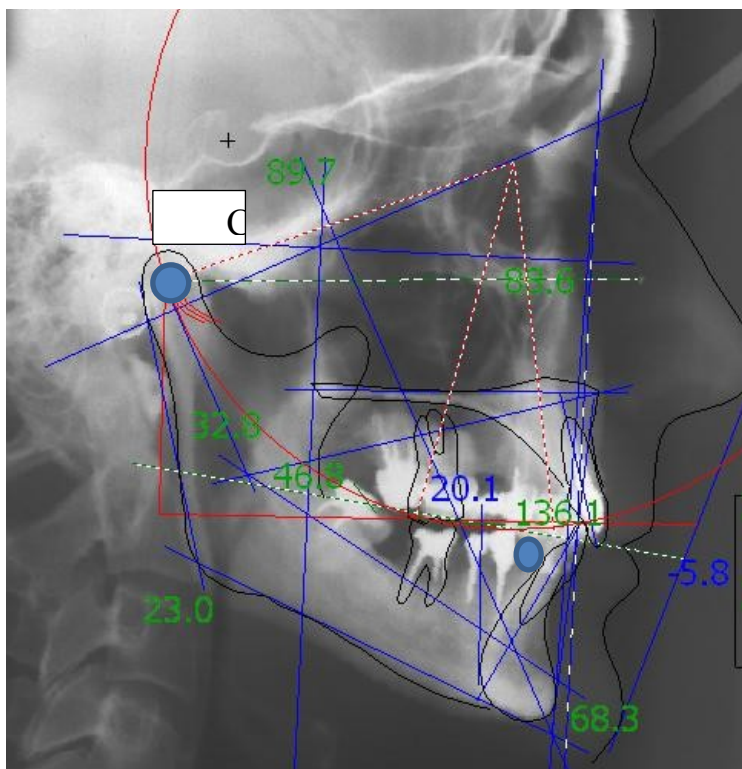


Анализ ТРГ по Бродерик используется для определения истинного направления окклюзионной плоскости. Необходимо использовать при планировании интрузионных

мероприятий во фронтальном отделе или экстрюзии моляров - в боковом отделе [33, 34].
Алгоритм методики:

1. Определить точку C_0 и дистальную контактную точку нижнего клыка
2. Используя эти точки, как центр, начертить циркулем окружности диаметром 11 см
3. Найти точку пересечения окружностей, используя ее, как центр, начертить новую окружность, диаметром 11 см, которая демонстрирует идеальную окклюзионную плоскость

Рис. 6 Анализ ТРГ по Бродерик используется для определения истинного, идеализированного направления окклюзионной плоскости



Уровень убедительности рекомендации А (уровень достоверности доказательств 1)

Необходимо проведение рентгенологических методов: ортопантомографии или конусно-лучевой или мультиспиральной компьютерной томографии лицевого скелета с или без пространственной реконструкции изображения в формате 3D. **Уровень убедительности рекомендаций А (уровень достоверности доказательств - 1)**

Рекомендуется проведение магнитно-резонансной томографии обоих височно-нижнечелюстных суставов (ВНЧС). **Уровень убедительности рекомендаций В (уровень достоверности доказательств – 2.** Исследование позволяет провести детальное изучение мягкотканых структур височно-

нижнечелюстного сустава (целостность и положение суставного диска, оценить его пространственное положение в суставе). Диагностика глубокой окклюзии невозможна без КЛКТ или МСКТ, которые являются основополагающим для данной категории пациентов. Эти методы обследования позволяют провести детальное изучение анатомии костей лицевого скелета, характер и особенности развития аномалии или механизма деформации. Рекомендуется проводить КЛКТ или МСКТ с шагом томографа/толщиной среза не более 0,5 мм. Особое значение рентгенологический метод имеет в случаях с интрузионными или экструзионными мероприятиями для контроля костного потенциала.

Лабораторные диагностические исследования рекомендуется выполнять всем пациентам с патологией прикуса в ходе подготовки и планирования хирургического вмешательства для исключения сопутствующих заболеваний.

Уровень убедительности рекомендаций – С (уровень достоверности доказательств – 5)

3. Лечение глубоких форм окклюзии, включая медикаментозную и немедикаментозную терапии, диетотерапию, обезболивание, медицинские показания и противопоказания к применению методов лечения

3.1 Консервативное лечение

Тактика лечения зависит от формы глубокой окклюзии, но основные задачи состоят в следующем:

1. Модифицировать вектор зубо-челюстного роста у пациентов в молочном, сменном и несформированном постоянном периодах окклюзии
2. При зубоальвеолярных формах глубокой окклюзии способствовать зубоальвеолярному удлинению в боковых участках нижней челюсти, стимулировать прорезывание жевательных зубов путём их разобщения;
 - создать дистальный наклон боковых зубов;
 - устранение (интрузия) уже имеющегося зубоальвеолярного удлинения в переднем отделе или задержка прорезывания передних зубов;
 - при ретрузии передних зубов создать их вестибулярный наклон;

При сагиттальном несоответствии зубных рядов, сочетающихся с гнатическим компонентом — хирургическая коррекция верхнечелюстной прогнатии (чаще) и (или) нижнечелюстной микрогнатии [1,13,19].

Экструзия (вытяжение) и интрузия (погружение) также являются особыми случаями. В идеале экструзия не должна создавать областей сжатия внутри периодонта, а лишь растяжение. Даже если удастся избежать сжатия, тяжелые усилия при чистом растяжении

нежелательны, если целью не является экстракция зуба, а необходимо перенести альвеолярную кость вместе с зубом.

Экструзионные усилия, как и вращательные, должны быть равны по величине усилиям наклона. Процесс экструзии сопровождается натяжением периодонта, в результате чего волокна натягиваются, стимулируя построение новой кости в области гребня лунки, ее дна и всей внутренней поверхности. Зуб вместе с вновь строящейся лункой перемещается в сторону действующей силы.

Легкое усилие для интрузии требуется по той причине, что оно концентрируется на небольшом участке кончика корня зуба. Как и при экструзии, зуб может быть подвергнут некоторому наклону. Интрузия может быть обеспечена только при действии очень слабой силы. Интрузия сопровождается формированием зоны давления не только в области дна лунки, но и по всей ее внутренней поверхности. В области гребня, дна и внутренней поверхности лунки костная ткань резорбируется. При сагиттальном перемещении челюсти в височно-нижнечелюстном суставе также формируются указанные зоны. При смещении нижней челюсти вперед с целью стимулирования ее роста зона давления формируется в переднем отделе сустава, зона натяжения – в заднем. При заднем смещении в переднем отделе формируется зона натяжения, в заднем – зона давления. В поверхностных и глубоких костных слоях суставной ямки и головки нижней челюсти в соответствии со сложившейся функциональной и механической нагрузкой происходит сложная перестройка костных структур, которая возможна только при незавершенном костном росте. [32,39]

Сложная морфологическая перестройка кости происходит и в ретенционном периоде. В это время большое значение имеет жевательная нагрузка на зубы.

У пациентов со сформированным постоянным прикусом кроме ортогнатической коррекции, возможно использование ортопедических методов определения центрального соотношения под контролем компьютерной томографии височно-нижнечелюстных суставов с последующим поднятием высоты окклюзии.

Лечебные мероприятия и принципы лечения в каждом периоде формирования окклюзии

Период прикуса	Задача	Принцип лечения	Лечебные мероприятия
Молочный	Модифицировать вектор роста -усиливать вертикальный	этиологический	1. Устранение и воздействие на вредные привычки посредством профилактических аппаратов: пластинки Хинца; 2. Коррекция уздечки языка; 3. Назначение миогимнастических комплексов 4. Логопедические занятия; 5. Устранение окклюзионных блоков
сменный	Модифицировать вектор роста -усиливать вертикальный компонент компонент	Патогенетический с устранением этиологических факторов	1. Устранение и воздействие на вредные привычки посредством профилактических и лечебных аппаратов: пластинки Хинца, трейнеры I -2, регуляторы функции Френкеля 1,2 типов, моноблок Андресена – Гойпля, накусочная пластинка Катца, аппарат Хургиной, твин-блок, техника 2x4. 2. Коррекция уздечки языка и верхней губы; 3. Назначение миогимнастических комплексов 4. Логопедические занятия; 5. Устранение окклюзионных блоков 6. Коррекция осанки
Ранний постоянный (активный челюстной рост)	Модифицировать рост, усилить вертикальный вектор	патогенетический	1. Устранение и воздействие на вредные привычки посредством лечебных аппаратов: трейнеры, активатор, расширяющие пластинки с винтом, моноблок Андресена – Гойпля, накусочная пластинка Катца, аппарат Хургиной, твин-блок, открытый активатор Клампта, лицевая дуга, квадрохелликс, аппарат Дэрихсвайлера, техника 2x4; брекет- система. 2. Коррекция уздечки языка и верхней губы; 3. Назначение миогимнастических комплексов 4. Логопедические занятия; 6. Коррекция осанки
Постоянный (челюстного роста нет)	Зубо-альвеолярная коррекция	симптоматический	1. Коррекция сагиттального несоответствия путем улучшения торка резцов при зубо-альвеолярных формах, коррекция кривой Шпее, коррекция вертикальных несоответствий путем интрузионной механики, сплент-терапия, поднятие высоты окклюзии 2. при гнатических формах – ортогнатические

			операции.
--	--	--	-----------

Уровень убедительности рекомендации В (уровень достоверности доказательств 2)

Лечение проводят различными способами и методами с учётом патогенеза клинической формы аномалии, возрастного периода (молочный, сменный, постоянный). В период молочного и раннего сменного периода окклюзии необходимо использовать этиологический принцип лечения, включающий мероприятия безаппаратурного метода: нормализовать носовое дыхание, устранить имеющиеся вредные привычки, проводить миогимнастику. При дефектах зубных рядов и коронок молочных зубов — их своевременное устранение путём пломбирования или протезирования вкладками, при преждевременном удалении молочных или постоянных зубов — протезирование соответствующими конструкциями или применение аппаратов, способствующих сохранению места для прорезывающихся позже зубов. Для стимуляции вертикального роста нижнечелюстного альвеолярного отростка у детей в сменном прикусе возможно изготовление окклюзионных накладок из стеклоиономерных материалов на молочные моляры, при этом в период прорезывания первых постоянных моляров можно получить подъем высоты окклюзии [19]. Для устранения глубокой окклюзии при нейтральном соотношении зубных рядов (1 класс по Э.Энглию) применяют съёмные ортодонтические аппараты с накусочной площадкой. Необходимо подчеркнуть, что не с наклонной плоскостью, а именно с накусочной площадкой, так как при этом не требуется перемещение нижней челюсти вперёд, а только вертикальная перестройка окклюзии на зубоальвеолярном уровне. Для предотвращения смещения нижней челюсти вперёд или в сторону накусочную площадку лучше делать не гладкой, а с отпечатками зубов-антагонистов. Накусочной пластинкой необходимо пользоваться постоянно и продолжать это во избежание рецидива, даже при восстановлении нормальных вертикальных размеров нижней трети лица [12,20].

В сменном и несформированном постоянном периодах при гнатических формах глубокой окклюзии и дизокклюзии в сочетании с нижнечелюстной микро- и ретрогнатией необходимо использовать следующие схемы лечения:

Рис.7 Подходы к лечению гнатических глубоких форм окклюзии

Гнатические формы сопровождаются: Ретрогнатия и/или микрогнатия нижней челюсти

Подходы к лечению:

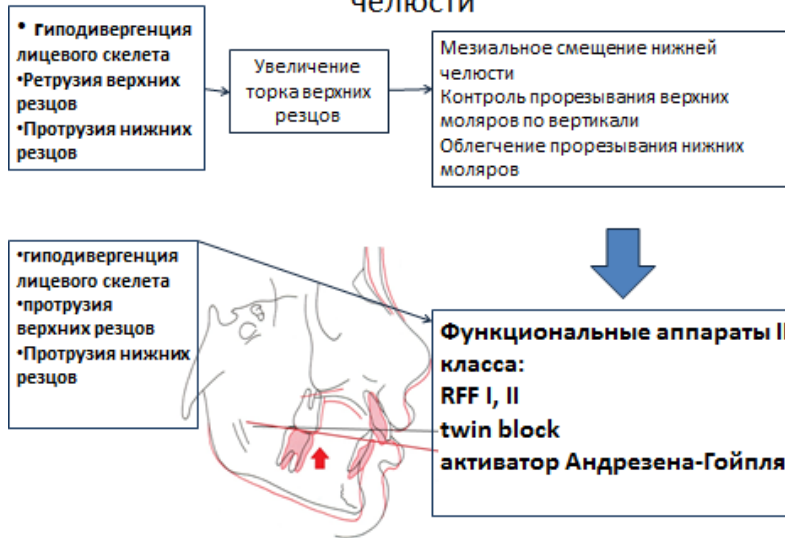
1. Выдвижение нижней челюсти – стимуляция роста по сагиттали - функциональные аппараты II класса
2. Ограничение роста верхней челюсти – нижняя челюсть «догоняет» в росте верхнюю.

Рис. 8 Подходы к лечению глубокой окклюзии с ретро- и (или) нижнечелюстной микрогнатией при нормодивергентном типе лицевого скелета

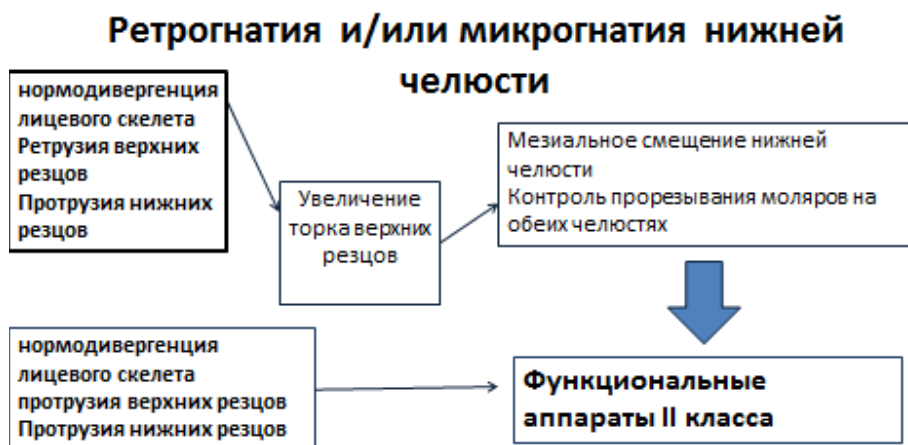

Рис. 9 Подходы к лечению глубокой окклюзии с ретро- и (или) нижнечелюстной микрогнатией при гиподивергентном типе лицевого скелета

Ретрогнатия и/или микрогнатия нижней челюсти



Гнатическая форма: Прогнатия и/или макрогнатия верхней челюсти

Подходы к лечению:

1. Ограничение роста верхней челюсти в сагиттальной плоскости

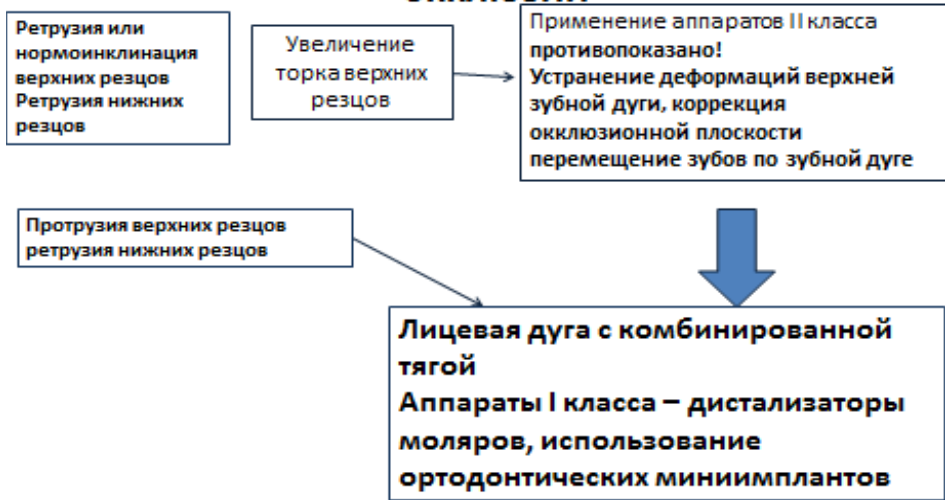
Рис.10 Подходы к лечению глубокой окклюзии про- и (или) верхнечелюстной прогнатией при гипо- и нормодивергентном типе лицевого скелета

Прогнатия и/или макрогнатия верхней
челюсти

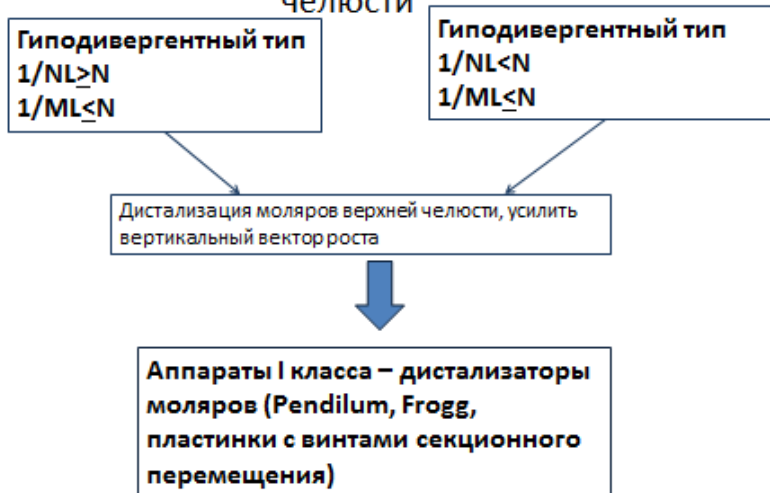

Рис. 11 Подходы к лечению зубоальвеолярной формы глубокой окклюзии

Зубоальвеолярная форма глубокой ОККЛЮЗИИ



Уровень убедительности рекомендации В (уровень достоверности доказательств 2)

Вертикальное перемещение зубов возможно за счёт межчелюстной тяги в боковых отделах для коррекции окклюзионных кривых, рычагообразного воздействия дуг, в сменном периоде для перемещения зубов может быть использована ютилити-дуга. При ретрузии или скученности передних зубов необходимо сначала устранить эти нарушения, а затем приступить непосредственно к терапии глубокого прикуса. В настоящее время, если планируется применение функционально действующих аппаратов у таких пациентов и нельзя сразу переместить челюсть в положение конструктивного прикуса (центрального соотношения), следует предварительно исправить зубной ряд при помощи механически действующих аппаратов (брекет систем и в том числе системы 2 X 4). Накусочная пластинка при этом не мешает фиксации брекетов на нижние резцы. Совместно с этими дугами, если глубокая окклюзия сочетается с верхнечелюстной прогнатией (Рис. 4) можно применить соответствующую межчелюстную тягу, пока продолжается процесс роста [32].

По мере коррекции сагиттальной аномалии может уменьшиться и резцовое перекрытие за счёт экстррузии зубов. Лучше нижнюю челюсть перемещать вперёд не более 3—7 мм, т.е. до прямого смыкания передних зубов. (Рис.2.3) Степень разобщения зубных рядов определяется величиной свободного межокклюзионного пространства. Обычно накусочная площадка моделируется таким образом, чтобы разобщить зубные ряды на 2—6 мм, но это сугубо индивидуально, в зависимости от величины резцового перекрытия и межокклюзионного пространства в состоянии покоя. Жевательные мышцы при таком

разобшении будут находиться в умеренном изометрическом сокращении, и вся нагрузка падает на зубы, контактирующие с накусочной площадкой. Применяют активатор Андресен, Андресена- Гойпля несколько изменённый таким образом, чтобы накладки на верхние боковые зубы и нижние передние препятствовали их смещению в направлении окклюзионной плоскости, а боковые участки нижней челюсти не должны быть ограничены в своём движении. Регулятор функции Френкель-1 может быть эффективным при лечении глубокой окклюзии с нейтральным смыканием первых постоянных моляров. Весьма важным обстоятельством при лечении глубокой окклюзии является изменение наклона передних зубов, так как обязательным условием, предупреждающим рецидив аномалии, считается создание режуще-бугоркового контакта. Ортодонтическое лечение при зубоальвеолярной форме [20] (Рис.5) глубокой окклюзии с ретрузионным положением передних зубов направлено на их вестибулярное отклонение, что изменяет глубину перекрытия. Однако это целесообразно в тех случаях, когда первоначальное (до лечения) перекрытие было не более 5 мм. При большей величине резцового перекрытия, прежде чем производить их вестибулярное отклонение, необходимо уменьшить супраокклюзию этих зубов. Следует отметить, что при резцовом перекрытии более 8 мм невозможно добиться режуще-бугоркового контакта и глубины перекрытия, как при ортогнатическом прикусе.

Ортодонтическое лечение пациентов со скелетной формой глубокой окклюзии направлено на зубоальвеолярную коррекцию: 1) изменение формы зубных рядов и положения передних зубов, 2) увеличение межальвеолярной высоты, 3) изменение глубины резцового перекрытия. Поскольку почти у всех пациентов с такой формой аномалии имеется ретрузионное положение передних зубов и сужение зубных рядов, то, расширяя их, ортодонт одновременно добивается протрузионного отклонения передних зубов, повышения межальвеолярной высоты и уменьшения глубины резцового перекрытия примерно на 2-3 мм.

Согласно теории W.R. Proffit [32], существует 3 типа коррекции окклюзионной кривой:

1. абсолютная интрузия резцов – показана при полном отсутствии роста, достигается интрузионной механикой – дуги, ортоимпланты
2. относительная интрузия резцов – используется у пациентов с незавершённым ростом в сочетании с экстрюзией моляров, достигается интрузионной механикой, межчелюстной тягой
3. экстрюзия моляров с ротацией нижней челюсти вниз и кзади возможна при активном росте зубочелюстной системы.

Пациенты обращаются в клинику не столько по поводу глубокой окклюзии, а больше из-за неправильного положения верхних резцов. При лечении глубоких скелетных форм окклюзии, не сопровождающихся изменением высоты нижней трети лица, лечение направлено на исправление формы зубных дуг, положения отдельных зубов, устранение супраокклюзии нижних передних зубов. Проводить лечение у таких пациентов необходимо без разобщения зубных рядов, лучше с помощью брекет-систем или других несъёмных аппаратов.

Задачи при лечении пациентов с 2/2 классом

1. Нормализация положения верхних резцов
2. Устранение скученного положения зубов
3. Коррекция окклюзии по вертикали
4. Коррекция окклюзии по сагиттали

Для устранения ретрузии резцов:

Увеличение торка резцов -селективный торк или торковая механика

Выведение их из под влияния нижней губы

Чтобы вывести резцы из под влияния губы:

1. Если экспозиция резцов 4 мм и менее – возможно проведение истинной интрузии, т.е. одновременно с протрузией
2. Если экспозиция более 4.5 мм – и истинная и ложная интрузия – интрузионная механика с помощью торковой дуги

Протетическое лечение пациентов с глубокой окклюзией должно быть направлено на выравнивание окклюзионной поверхности зубных рядов путём протезирования различными конструкциями. Показаниями к подобному лечению можно считать:
■ скелетные формы аномалии, не подлежащие сугубо ортодонтическому лечению, и отказ пациента от хирургического лечения; отсутствие большого количества зубов; неэффективность проведённого ортодонтического лечения или невозможность его проведения по различным причинам (тяжёлое общее состояние, отдалённое место жительства и т.д.) или отказ пациента.

Наиболее результативно протетическое лечение при скелетных формах глубокой окклюзии, когда имеется большое межокклюзионное пространство и есть возможность значительно изменить межальвеолярную высоту. В процессе ортодонтической курации пациента с глубокой или глубокой травмирующей окклюзией при заболеваниях пародонта необходимо партнёрство с пародонтологом. Следует иметь в виду, что у взрослых пациентов (фактически после полового созревания и даже несколько ранее, у 12-14-летних) при действии внеротовых аппаратов можно рассчитывать только на

перемещение зубов и частично альвеолярных отростков, может ещё происходить ротация нижней челюсти в результате реципрокного действия на подбородок [40]. На скелетные же нарушения действовать таким образом бесполезно. **В постоянном прикусе целесообразно проводить лечение с помощью композитного протокола или протетического восстановления высоты окклюзии:**

1. После нивелирования зубов и формы зубных дуг, на этапе основной рабочей фазы ортодонтического лечения используются брекеты или накладки turbo bite [28] в области небной поверхности верхних резцов с целью разобщения зубных рядов и одновременной депрограммации мышц (используется только у пациентов со сниженной окклюзией и дистальным положением головок височно-нижнечелюстного сустава). Возможно использование депрограмматоров и сплент терапии.
2. Назначение V образных эластиков в боковых отделах
3. Для функциональной и стабильной ретенции и предотвращения рецидива – замена окклюзионных поверхностей моляров и возможно премоляров (оценивается качество и необходимость замены или коррекция имеющихся поверхностей) на вкладки и окклюзионные накладки, при необходимости – изготовление ортопедических коронок.

Уровень убедительности рекомендации В (уровень достоверности доказательств 3)

Метод последовательной дезокклюзии по сравнению с выше изложенным занимает значительно большее время. Суть этого лечения состоит в том, что «выключают» из окклюзии группу зубов, вначале 2—3 зуба, чаще моляры на той стороне, которая не участвует в жевании. Сделать это можно путём наложения каппы, а при современном уровне развития стоматологии гораздо проще с помощью наложения бондинговых материалов, лучше цветных, чтобы они были более заметными при их сошлифовывании в процессе лечения по мере «открытия» глубокой окклюзии. Выключенные из окклюзии зубы экструзируют, вступают в контакт с антагонистами, а «освобождённые» из каппы или после сошлифовывания композита зубы становятся разобщёнными и тоже «удлиняются». После того как в контакте будет находиться достаточное число зубов, установившихся на новом уровне, можно прекратить активное лечение. Этот метод особенно показан при устранении аномалий на фоне заболеваний пародонта, потому что не создаёт дополнительной нагрузки для передних зубов, как, например, при использовании накусочной пластинки, но в связи со сложностью перестройки миотатических рефлексов у пациентов с завершённым костным ростом, экструзия

моляров рецидивирует за счет жевательных мышц. В постоянном периоде окклюзии для устранения резко выраженных форм аномалии применяются несъемные вестибулярные дуговые аппараты, в том числе с межчелюстной тягой. Брекет-системы можно применять в сочетании с накусочной пластинкой разных типов для верхней челюсти [4]. Для ускорения перестройки костной ткани гипертрофированного участка альвеолярного отростка в переднем отделе у взрослых можно применить комплексный метод: хирургический (компактостеотомия) + ортодонтическая аппаратура. При лечении глубокой окклюзии у взрослых следует уделять внимание вопросам ортопедического лечения, т.е. различным видам протезирования и комбинированным методом, перестройке миотатического рефлекса (рефлекс на растяжение).

Уровень убедительности рекомендации В (уровень достоверности доказательств 1)

3.2 Хирургическое лечение

Показания: единственным радикальным методом лечения скелетных зубочелюстных аномалий является хирургический.

Противопоказания: тяжелые заболевания различных органов и систем в стадии декомпенсации. Если удастся добиться улучшения состояния после проведенного лечения, то операция становится возможной [2]. В настоящее время не существует единого универсального метода устранения той или иной врожденной или приобретенной аномалии и деформации зубочелюстной системы и лицевого скелета. В каждом конкретном случае необходимо индивидуальное планирование объема хирургического лечения в зависимости от типа и выраженности аномалии или деформации, этнической принадлежности и возраста пациента. Учитывая многообразие и вариабельность аномалий и деформаций, челюстно-лицевой хирург вправе комбинировать известные хирургические методики для восстановления функции, формы и симметрии зубочелюстной системы и лицевого скелета. Ключевые положения хирургического лечения пациентов.

1 Все методы хирургического лечения должны быть направлены на устранение аномалии или деформации с созданием условий для нормального функционирования зубочелюстной системы [1,3,5]

2 Вне зависимости от степени внешней аномалии или деформации, приступая к лечению, необходимо оценивать параметры всего лицевого скелета и соблюдать комплексный подход [7].

3 Более качественное лечение можно достичь при тщательном планировании объема и используемых методик хирургического вмешательства [11,13].

4 Более качественное лечение можно достичь при использовании специализированного компьютерного программного обеспечения для расчета

перемещения челюстей и изменения мягких тканей лица [14,15].

5 Для достижения стабильного послеоперационного результата и значительного снижения риска рецидива необходимо использовать жесткую фиксацию костных структур (пластины и винты) [35].

6 В подавляющем большинстве для достижения успешного результата хирургического лечения необходима ортодонтическая подготовка и послеоперационная ортодонтическая коррекция.

Уровень убедительности рекомендаций А (уровень достоверности доказательств - 1)

•Ключевые положения хирургического лечения пациентов с II скелетным классом сопровождающимся недоразвитием нижней челюсти [16].

1 Необходимо проводить двустороннюю межкортикальную скользящую остеотомию нижней челюсти (BSSO) [17].

2 Возможно проведение остеотомии верхней челюсти по типу Le Fort I [31].

3 Остеотомия подбородочного отдела проводится по эстетическим показаниям [5,6].

Уровень убедительности рекомендаций А (уровень достоверности доказательств - 1)

•

Для лечения ВНЧС — артроцентез, артролаваж, артроскопия [2,5].

Уровень убедительности рекомендаций А (уровень достоверности доказательств - 1)

•

Для коррекции функции носового дыхания — проведение хирургической коррекции внутренних структур носа [26].

Уровень убедительности рекомендаций А (уровень достоверности доказательств - 1)

Комментарии: проведение операции у пациентов не достигших 18 лет, необходимо согласовывать с ортодонтом и с учетом индивидуальных особенностей окончания роста пациенты для профилактики рецидивов в послеоперационном периоде. **Уровень убедительности рекомендаций – С (уровень достоверности доказательств – 5**

При планировании лечения глубоких форм окклюзии необходимо учитывать:

1.Лечение глубоких форм окклюзии у взрослых пациентов в большинстве случаев требует высокого торка на фронтальные верхние резцы

2.После нивелирования, окклюзионные накладки необходимо перенести во фронтальный отдел

3.Необходимо использовать реверсионные дуги для улучшения кривой Шпее

4.Экструзия боковых зубов вызывает протрузию резцов

5. Биологические пределы наклона нижних резцов определяют возможность полной коррекции глубокой окклюзии

6. Изменение положения мыщелка в суставной ямке может способствовать коррекции в сагиттальной плоскости, но с осторожностью!

7. Высокий торк на фронтальную группу резцов верхней челюсти помогает сохранить профиль приемлемым.

4. Медицинская реабилитация, медицинские показания и противопоказания к применению методов реабилитации

Лечение пациентов с глубокой окклюзией (дизокклюзией) является комплексным, своевременным и планомерным, осуществляемая специализированная помощь пациентам данной группы позволяет обеспечить оптимальный функциональный и эстетический эффект лечения и полную реабилитацию. Регулярность наблюдений пациентов позволяет контролировать качество проводимого лечения на протяжении всего периода реабилитации и вносить коррективы в план ведения пациента в соответствии с возникшими изменениями. Необходимо информировать пациентов о целесообразности и важности ретенционного периода. В случае растущих пациентов возможно после активного периода ортолечения переход на ночное использование съемных аппаратов до окончательного формирования окклюзии и завершения роста челюстно-лицевой области. При этом контроль перекрытия резцов и высоты окклюзии в боковых отделах со стороны моляров и премоляров рекомендован раз в 3 месяца.

В случае взрослых пациентов рекомендовано использование несъемных ретейнеров бессрочный период, в дополнение возможно использование каппы сплинт или штампованной каппы с наклонной плоскостью, ортопедические конструкции, установленные в центральном челюстном соотношении тоже можно рассматривать, как ретенционные.

Для оказания комплексной помощи и обеспечения полной реабилитации пациентов с глубокими формами окклюзии необходима скоординированная работа команды специалистов: челюстно-лицевого хирурга, ортодонта, анестезиолога. В некоторых случаях дополнительно могут быть привлечены иные специалисты: ортопед, невропатолог, офтальмолог, оториноларинголог, генетик, логопед. Реабилитационные мероприятия проводятся исходя из конкретных клинических симптомов (вид и выраженность аномалии зубочелюстной системы) и подлежат рассмотрению в соответствующих клинических рекомендациях.

Уровень убедительности рекомендации А (уровень достоверности доказательств 1)

5. Профилактика и диспансерное наблюдение, медицинские показания и противопоказания к применению методов профилактики

Профилактика заключается в ранней диагностике в детском возрасте. При выявлении случаев аномалии у ребенка в процессе роста и развития необходимы обследования у ортодонта, своевременное протезирование в случае ранней потери временных зубов, своевременное восстановление высоты окклюзии, коррекция дистального положения нижней челюсти. Наблюдение и лечение у врача ортодонта, в некоторых случаях, поможет устранить или же уменьшить выраженность патологии. Профилактические осмотры рекомендованы 1 раз в 3 месяца, проведение профессиональной гигиены полости рта и контроль высоты прикуса и зубоальвеолярного удлинения в периодах сменного и раннего постоянного прикуса. В случаях выявления генетической патологии, необходимо раннее ортодонтическое лечение и воздействие на векторы роста, его модификация уже в периоде молочного и сменного периодов прикуса.

Минимальный комплекс послеоперационного наблюдения включает в себя регулярные (не реже раза в 6 месяцев) осмотры оперирующими хирургами. При наличии подозрений о возникновении рецидива, вторичной деформации, ухудшении местного и других статусов пациента — проведение КТ, МРТ и других необходимых исследований исходя из клинической картины.

Уровень убедительности рекомендации А (уровень достоверности доказательств 1)

6. Организация оказания медицинской помощи

Плановая — медицинская помощь, которая оказывается при проведении профилактических мероприятий, при заболеваниях и состояниях, не сопровождающихся угрозой жизни пациента, не требующих экстренной и неотложной медицинской помощи, и отсрочка оказания которой на определенное время не повлечет за собой ухудшение состояния пациента, угрозу его жизни и здоровью.

Лечение пациентов с глубокими формами окклюзии, как правило, проводится в стоматологических медицинских организациях в поликлинических условиях.

Оказание помощи пациентам с глубокими формами окклюзии осуществляется врачами-ортодонтами. В процессе оказания помощи принимает участие средний медицинский персонал, в том числе зубные техники.

Список литературы:

1. Безруков В.М., Соловьёв М.М. Врождённые и приобретённые аномалии и деформации челюстно-лицевой области // Справочник по стоматологии; под ред. В.М. Безрукова - М.: Медицина, 1998. - С. 269 - 274.
2. Данилова М.А, Ишмурзин П.В., Халова Ю.С. Этиология зубочелюстных аномалий. Профилактика в различных возрастных периодах: методические рекомендации / сост.; ГОУ ВПО ПГМА им. ак. Е.А. Вагнера Росздрава. – Пермь, 2006. – 24 с
3. Дробышев А.Ю. Основы обследования, планирования и оперативного лечения больных с врожденными аномалиями и деформациями челюстей: Учебно-методическое пособие. - М.: МГМСУ, 2007. - 42 с.
4. Колесов М.А., Майтесян Г.Д. Обзор и критерии выбора лечебных элементов у пациентов с глубокой резцовой окклюзией/ дизокклюзией в сочетании с сагиттальными аномалиями окклюзии. Ортодонтия. 2020; 1 (89): 21-33.
5. Копейкин В.Н. Руководство по ортопедической стоматологии. 1993;371-373.
6. Персин Л.С. Лечение зубочелюстных аномалий. – М.: Медицина, 1995. – 563 с.
7. Митчел Л. Основы ортодонтии/ Лаура Митчел; пер. с англ.; под ред. Ю.М. Малыгина. – М.: ГЭОТАР-Медиа, 2010. – 336 с.
8. Персин Л.С. Ортодонтия. Лечение зубочелюстных аномалий. Учебник для ВУЗов. – М.: Научно-издательский центр «Инженер», 1998. – 297 с.
9. Плотников Н.А., Никитин А.А., Рубцов И.А., Гончаренко Л.Л. Восстановление правильных пропорций лица при нижней микрогнатии // Реконструктивная хирургия челюстно-лицевой области.-Красноярск, 1989.-С.90-95.
10. Полянец В.А., Будылина С.М., Костюшин М.М. Нормальная физиология: Учебное пособие. – М.: Медицина, 1989. – 240 с.
11. Руководство по ортодонтии / Под ред. Ф.Я. Хорошилкиной. – 2-е изд. перераб. и доп. – М.: Медицина, 1999. - С. 72
12. Тугарин В.А., Персин Л.С., Дорохин А.Ю. Современная несъемная ортодонтическая техника эджуайз. - М.: Медицина, 1996. - 220 с.
13. Трезубов В.Н., Щербаков А.С., Фадеев Р.А. Ортодонтия – М: Медицинская книга, Н. Новгород: Изд-во НГМА, 2001. - 148 с.
14. Трезубов В.Н., Щербаков А.С, Мишнёв Л.М. Ортопедическая стоматология - Пропедевтика и основы частного курса. – СПб.2001
15. Ужумецкене И.И. Методы исследования в ортодонтии. - М. Медицина,1970.
16. Хорошилкина Ф.Я., Персин Л.С. «Ортодонтия», М. 1999.
17. Хорошилкина Ф.Я., Малыгин Ю.М. и др. Диагностика и функциональное лечение зубочелюстно-лицевых аномалий. – М.: Медицина, 1987. – 304 с.

18. Хорошилкина Ф.Я. Телерентгенография в ортодонтии. М.: Медицина, 1976. - 171 с.
19. Хорошилкина Ф.Я., Малыгин Ю.М. Основы конструирования и технология изготовления ортодонтических аппаратов. – М.: 1977, - 264 с.
20. Хорошилкина Ф.Я. и др. Лечение аномалий прикуса с помощью современных несъемных аппаратов. - М.: Медицина, 1989.
21. Хорошилкина, Ф.Я. Ортодонтия. Профилактика и лечение функциональных, морфологических и эстетических нарушений в зубочелюстно-лицевой области. Книга IV / Ф.Я. Хорошилкина, Л.С. Персин, В.П. Окушко-Калашникова. – М., 2005.
22. Шарова Т. В., Рогожников Г. И. Ортопедическая стоматология детского возраста. - М. 1991.
23. Фадеев Р.А. Современные методы диагностики, планирования и прогнозирования лечения взрослых больных с зубочелюстными аномалиями: дис. ... д-ра мед. наук. СПб., 2001. 347 с.
24. Хорошилкина Ф.Я. Руководство по ортодонтии. М.: Медицина, 1999. 800 с.
25. Broadbent B. A new x-ray technique and its application to orthodontia. *Angle Orthod.* 1931;1:45.
26. Buschang P. H., Gandini L. G. Mandibular skeletal growth and modeling between 10 and 15 years of age // *Europ. J. Orthodont.* 2002. Vol. 24. P. 69–79.
27. Chen F., Terada K, Hanada K., Saito I. Predicting the pharyngeal airway space after mandibular setback surgery // *Journal of Oral and Maxillofac. Surgery.* 2005. Vol. 63. P. 1509–1514.
28. Ciavarella D., Laurenziello M., Guida L., Montaruli G., Gallo C., Tepedino M., Muzio L.L. Dentoskeletal modifications in Class 2 deep bite malocclusion treatment with anterior bite plane functional appliance. *J clin and experimental dentistry.* 2017; 9 (8): 1029.
29. Downs, William B. The role of cephalometrics in Orthodontic caseanalysis and diagnosis // *Amer. J. Orthod.* 38:162—182: 1952.
30. Downs WB. Variations in facial relationships: Their significance in treatment and prognosis. *Am J Orthod.* 1948;34:812.
31. Ghom AG. *Textbook of oral radiology.* 2008;267-270.
32. Hofrath H. Die bedeutung der roentgenfernund abstandsaufnahme fur die diagnostik der kieteranomalien. *Fortschr Orthod.* 1931;1:232.

33. Karine TA, Tavano Paulo I. Seraidarian, Dauro D. de Oliveira, Wellington C. Jansen. Determination of vertical dimension of occlusion in dentate patients by cephalometric analysis — pilot study. Gerodontology. 2012;29:297-305.
34. McNamara JA. A method of cephalometric evaluation. Am J Orthod. 1984;6:449.
35. Michael I., Swartz, D.D.S. Cephalometrics. — СПб, 1995. — 27 с.
36. Michael L., Swartz, D.D.S. Contemporary Edgewise. Cephalometrics. — СПб, 1997. - С.
37. Proffit R .W.. Contemporary Orthodontics/ R.W. Proffit//6rd. ed. St Louis, Mo: Mosby, 2018. – 744 pp
38. Schwarz A.M. Roentgenostatics. A practical evaluation of the X-rayheadplate. // Am. J. Orthodont. — 1961. - V. 47. — P. 561—585.
39. Slavicek RJ. JCO Interviews — on clinical and instrumental functional analysis for diagnosis and treatment planning. Part I. J Clin Orthod. 1988;22:358-370.
40. Slavicek RJ. JCO Interviews — on clinical and instrumental functional analysis for diagnosis and treatment planning. Part IV. J Clin Orthod. 1988;22:566-575.

Приложение А1

Состав рабочей группы по разработке и пересмотру клинических рекомендаций

Заведующая кафедрой детской стоматологии и ортодонтии «ФГБОУ ВО Пермского Государственного Медицинского Университета имени академика Е.А.Вагнера Минздрава России», доктор медицинских наук профессор М.А. Данилова

Доцент кафедры детской стоматологии и ортодонтии «ФГБОУ ВО Пермского Государственного Медицинского Университета имени академика Е.А.Вагнера Минздрава России», кандидат медицинских наук Ю.С. Халова

Приложение А2

МЕТОДОЛОГИЯ РАЗРАБОТКИ КЛИНИЧЕСКИХ РЕКОМЕНДАЦИЙ

Целевая аудитория данных клинических рекомендаций:

1. Врачи-ортодонты
2. Врачи детские стоматологи
3. Врачи стоматологи-ортопеды
4. Врачи стоматологи-хирурги
5. Челюстно-лицевые хирурги

6. Пластические хирургии
7. Косметологи
8. Медицинские работники со средним медицинским образованием
9. Организаторы здравоохранения
10. Врачи-эксперты медицинских страховых организаций (в том числе при проведении медико-экономической экспертизы)
11. Студенты медицинских ВУЗов, ординаторы, аспиранты.

В данных клинических рекомендациях все сведения ранжированы по уровню достоверности (доказательности) в зависимости от количества и качества исследований по данной проблеме.

Таблица 1

Шкала оценки уровней достоверности доказательств (УДД) для методов диагностики (диагностических вмешательств)

УДД	Расшифровка
1	Систематические обзоры исследований с контролем референсным методом или систематический обзор рандомизированных клинических исследований с применением мета-анализа
2	Отдельные исследования с контролем референсным методом или отдельные рандомизированные клинические исследования и систематические обзоры исследований любого дизайна, за исключением рандомизированных клинических исследований с применением мета-анализа
3	Исследования без последовательного контроля референсным методом или исследования с референсным методом, не являющимся независимым от исследуемого метода или нерандомизированные сравнительные исследования, в том числе когортные исследования
4	Несравнительные исследования, описание клинического случая
5	Имеется лишь обоснование механизма действия или мнение экспертов

Таблица 2

Шкала оценки уровней достоверности доказательств (УДД) для методов профилактики, лечения и реабилитации (профилактических, лечебных, реабилитационных вмешательств)

УДД	Расшифровка
1	Систематический обзор рандомизированных клинических исследований с

	применением мета-анализа
2	Отдельные рандомизированные клинические исследования и систематические обзоры исследований любого дизайна, за исключением рандомизированных клинических исследований, с применением мета-анализа
3	Нерандомизированные сравнительные исследования, в том числе когортные исследования
4	Несравнительные исследования, описание клинического случая или серии случаев, исследование «случай-контроль»
5	Имеется лишь обоснование механизма действия вмешательства (доклинические исследования) или мнение экспертов

Таблица 3

Шкала оценки уровней убедительности рекомендаций (УРР) для методов профилактики, лечения и реабилитации (профилактических, диагностических, лечебных, реабилитационных вмешательств)

УРР	Расшифровка
А	Сильная рекомендация (все рассматриваемые критерии эффективности (исходы) являются важными, все исследования имеют высокое удовлетворительное методологическое качество, их выводы по интересующим исходам являются согласованными)
В	Условная рекомендация (не все рассматриваемые критерии эффективности (исходы) являются важными, не все исследования имеют высокое удовлетворительное методологическое качество и/или их выводы по интересующим исходам не являются согласованными)
С	Слабая рекомендация (отсутствие доказательств надлежащего качества (все рассматриваемые критерии эффективности (исходы) являются неважными, все исследования имеют низкое методологическое качество и их выводы по интересующим исходам не являются согласованными)

Механизм обновления клинических рекомендаций предусматривает систематическую актуализацию – не реже чем один раз в три года, а также при появлении новых данных с позиции доказательной медицины по вопросам диагностики, лечения, профилактики и реабилитации конкретных заболеваний, наличии обоснованных дополнений/замечаний к ранее утвержденным КР (клинических рекомендации) но не чаще 1 раз в 6 месяцев. Приложение А3.

Связанные документы

1. Приказ Министерства здравоохранения Российской Федерации от 30 декабря 2003 г. N620 «Об утверждении протоколов «Ведения детей, страдающих стоматологическими заболеваниями».
2. Приказ Министерства здравоохранения РФ от 13 ноября 2012 г. N 910н «Об утверждении Порядка оказания медицинской помощи детям со

стоматологическими заболеваниями.

Алгоритмы действий врача

Клинические протоколы диагностики и лечения зубочелюстных аномалий в амбулаторно-поликлинических условиях

нозологическая форма	Шифр	Сроки лечения	Показания госпитализации	Обязательный объем диагностических исследований	Обследования, требующие обоснования
Аномалии соотношений зубных дуг в вертикальном направлении : -глубоко-резцовая окклюзия Челюстно-лицевые аномалии	К07.2 (3) К07.5	до 3 лет	-	Клиническое обследование. Антропометрическая диагностика размеров зубов, зубных рядов. Определение вида окклюзии. Рентгенологическая диагностика размеров и положения челюстей.	Функциональная диагностика ВНЧС. Консультация врача отоларинголога логопеда.
Аномалии размеров челюстей: -макрогнатия (верхней, нижней челюстей)	К07.0 (0)	до 3 - 4 лет	Костно-реконструктивные операции на челюстных костях	Клиническое обследование. Антропометрическая диагностика формы и размеров зубных рядов, апикальных базисов челюстей. Определение вида окклюзии. Ортопантомография.	Функциональная диагностика ВНЧС. Консультация челюстно-лицевого хирурга, врача отоларинголога, логопеда.
Аномалии размеров челюстей: микрогнатия нижняя	К07.0 (2)	до 3 - 4 лет	Костно-реконструктивные операции на челюстных костях	Клиническое обследование. Антропометрическая диагностика формы и размеров зубных рядов, апикальных базисов челюстей. Определение вида окклюзии. Ортопантомография	Функциональная диагностика ВНЧС. Консультация челюстно-лицевого хирурга, врача отоларинголога, логопеда.

Лечебные мероприятия	Критерии достижения результата
<p>Зубоальвеолярные формы глубокой резцовой окклюзии\дизокклюзии Ортодонтическое лечение направлено на стимулирование роста верхней челюсти вертикально в боковых участках зубных рядов и задержку роста нижней челюсти во фронтальном участке в вертикальной плоскости. Используются аппараты функционального, механического действия, брекет – системы. Миогимнастика. Ретенционные аппараты.</p>	<p>Нормализация глубины перекрытия, создания бугорковых контактов зубных рядов. Нормализация функций и эстетики. Улучшение.</p>
<p>Макрогнатия верхней челюсти Ортодонтические мероприятия направлены на сдерживание роста верхней челюсти, нормализацию формы и размеров зубных рядов, окклюзии. Аппаратурное или аппаратурно-хирургическое лечение с использованием - съемных пластиночных аппаратов, преимущественно механически-действующих, дистализаторы моляров - несъемной ортодонтической техники. Миогимнастика. Ретенционные аппараты.</p>	<p>Нормализация формы и размеров челюстей, зубных рядов, окклюзии. Нормализация функций и эстетики. Улучшение.</p>
<p>Микрогнатия нижней челюсти Ортодонтические мероприятия направлены на стимулирование роста верхней и нижней челюстей, нормализацию формы и размеров зубных рядов, окклюзии. Аппаратурное или аппаратурно-хирургическое лечение с использованием - съемных пластиночных аппаратов, преимущественно функционально-действующих, - несъемной ортодонтической техники. Миогимнастика. Ретенционные аппараты.</p>	<p>Нормализация формы и размеров челюстей, зубных рядов, окклюзии. Нормализация функций и эстетики. Улучшение.</p>

Уровень убедительности рекомендации А (уровень достоверности доказательств 1)

- выполнение ортогнатических операций пациентам с зубочелюстными аномалиями проводится в условиях круглосуточного стационара;
- оказание помощи пациентам осуществляется врачами-челюстно-лицевыми хирургами;
- госпитализация пациентов осуществляется в плановом порядке.

Показания для плановой госпитализации:

- в случае необходимости выполнения ортогнатических операций или невозможности ортодонтической коррекции зубочелюстной аномалии в амбулаторно-поликлинических условиях;
- невозможность проведения диагностических или лечебных манипуляций в амбулаторно-поликлинических условиях;

Показания к выписке пациента:

- при отсутствии показаний к дальнейшему лечению в стационаре;
- при необходимости перевода пациента в другое лечебное учреждение;
- по требованию пациента или его законного представителя;
- в случаях несоблюдения пациентом предписаний или правил внутреннего распорядка стационара, если это не угрожает жизни пациента и здоровью окружающих.

Приложение В1

Информация для пациента

Памятка по пользованию съемными ортодонтическими аппаратами.

1. Съемные ортодонтические аппараты необходимо чистить зубной щеткой с пастой или с туалетным мылом два раза в день (утром и вечером), а также промывать после еды по мере возможности.
2. Во избежание поломки, а также повреждения слизистой оболочки полости рта не рекомендуется принимать и пережевывать очень жесткую пищу (например, сухари).
3. Если появляется болезненность или какая-нибудь неловкость, нужно прийти к врачу для исправления.
4. Перед приходом надо носить ортодонтические аппараты несколько часов, чтобы врач мог видеть то место, где протез причиняет боль.
5. С ортодонтическими аппаратами нужно спать.

6. Съёмные ортодонтические аппараты выполнены из разнообразных пластмасс, поэтому во избежание их поломки, не допускайте их падения на твердые поверхности.
7. По мере образования жесткого зубного налета на ортодонтических аппаратах их необходимо очищать специальными средствами, которые продаются в аптеках.
8. При ухудшении фиксации ортодонтических аппаратов необходимо обратиться к врачу-ортодонт.
9. В случае поломки или возникновения трещины в базисе съёмного ортодонтические аппараты пациенту срочно обратиться в клинику ортодонтии для починки.
10. Ни в коем случае, ни при каких обстоятельствах не пытаться самому провести исправления, починку или другие воздействия на ортодонтические аппараты

Памятка по пользованию несъёмными ортодонтическими аппаратами.

1. Несъёмные ортодонтические аппараты – брекететы - необходимо чистить зубной щеткой с пастой также как зубы три раза в день, особое внимание уделять межзубным промежуткам, пришеечной части зубов, поверхности вокруг брекета, используя ортодонтические щетки, ёршики и зубные нити. После еды полость рта следует полоскать для удаления остатков пищи. Чистку зубов следует проводить после завтрака, после обеда и перед сном после последнего приема пищи.
2. Не рекомендуется жевать жевательную резинку, вязкие пищевые продукты.
3. Во избежание поломки или расфиксирования брекетов не рекомендуется принимать и пережевывать очень жесткую пищу (например, сухари), откусывать от больших кусков (например, от целого яблока).
4. При расфиксации брекета, ортодонтического кольца необходимо немедленно обратиться к врачу-ортодонт, Признаками нарушения фиксации могут быть подвижность кольца или брекета, неприятный запах изо рта.
5. При появлении болезненных ощущений в области зубов, воспаления и травмы десны следует срочно обратиться в клинику к врачу ортодонт.

Критерии оценки качества медицинской помощи пациентам в периоде сменного прикуса с глубокими формами окклюзии.№	Критерии качества	Уровень убедительности рекомендаций	Уровень достоверности доказательств
1.	Соответствует ли план лечения поставленному диагнозу	А	1
2.	Были ли получены рабочие и вспомогательные оттиски	А	1
3.	Было ли определено и зафиксировано центральное соотношение челюстей при изготовлении аппаратов комбинированного и функционального действия	А	1
4	Устранены ли окклюзионные блоки в области временных зубов	А	1
5	Назначен ли комплекс миогимнастики для мышц, выдвигающих нижнюю челюсть	А	1
6.	Была ли выполнена проверка конструкции съемного аппарата (в случае изготовления аппаратов с наклонной плоскостью)	В	2
7.	Соблюдалась ли последовательность всех клинических этапов при изготовлении съемного аппарата	В	2
8.	Соблюдалась ли последовательность всех лабораторных этапов при изготовлении частичного съемного аппарата	В	2

9.	Первичная коррекция съемного аппарата после наложения и фиксации аппарата	А	1
10.	Динамическое наблюдение 1 раз в 3 месяца	В	2
11.	Уверенное и стойкое удерживание нижней челюсти в состоянии центрального соотношения не только в аппарате, но и без него	А	1
12.	Был ли пациент и его родители проинформированы о правилах пользования аппаратом	А	1

Приложение В3

Список рисунков

Рис.1 Схема патогенеза зубо-челюстных аномалий

Рис. 2 Гнатические формы глубокой резцовой окклюзии

Рис. 3 Схема телерентгенографии пациента с верхнечелюстной антеинклинацией

Рис. 4 Схема телерентгенографии пациента с верхнечелюстной ретроинклинацией

Рис. 5 Определение геометрического центра ветви нижней челюсти

Рис. 6 Анализ ТРГ по Бродерик используется для определения истинного направления окклюзионной плоскости

Рис.7 Схема подходов к лечению гнатических глубоких форм окклюзии

Рис. 8 Схема подхода к лечению глубокой окклюзии с ретро- и (или) нижнечелюстной микрогнатией при нормодивергентном типе лицевого скелета

Рис. 9 Схема подхода к лечению глубокой окклюзии с ретро- и (или) нижнечелюстной микрогнатией при гиподивергентном типе лицевого скелета

Рис.10 Схема подхода к лечению глубокой окклюзии про- и (или) верхнечелюстной прогнатией при гипо- и нормодивергентном типе лицевого скелета

Рис. 11 Схема подхода к лечению зубоальвеолярной формы глубокой окклюзии

