

Клинические рекомендации

**Челюстно-лицевые аномалии (включая аномалии прикуса). Аномалии соотношений зубных дуг в сагиттальном направлении. Дистальная окклюзия (прикус)**

Кодирование по Международной статистической классификации болезней и проблем, связанных со здоровьем: K07. (K 07.20)

Возрастная группа: Взрослые

Год утверждения: \_

Профессиональные некоммерческие медицинские организации-разработчики:

- **Стоматологическая Ассоциация России**
- **Профессиональное общество ортодонтв.**

## Оглавление

Оглавление.....	3
Список сокращений.....	5
Термины и определения.....	6
1. Краткая информация по дистальной окклюзии (прикусу).....	7
1.1 Определение дистальной окклюзии (прикуса).....	7
1.2 Этиология и патогенез дистальной окклюзии (прикуса).....	7
1.3 Эпидемиология дистальной окклюзии (прикуса).....	9
1.4 Особенности кодирования дистальной окклюзии (прикуса) по Международной статистической классификации болезней и проблем, связанных со здоровьем.....	9
1.5 Классификация дистальной окклюзии (прикуса).....	10
1.5.1 По обусловленности:.....	10
1.5.2 По классификации Энгля.....	11
1.6 Клиническая картина дистальной окклюзии (прикуса).....	11
2. Диагностика дистальной окклюзии (прикуса), медицинские показания и противопоказания к применению методов диагностики.....	13
2.1 Жалобы и анамнез.....	13
2.2 Физикальное обследование.....	14
2.3 Лабораторные диагностические исследования.....	15
2.4 Инструментальные диагностические исследования.....	15
2.5 Иные диагностические исследования.....	17
3. Лечение, включая медикаментозную и немедикаментозную терапии, диетотерапию, обезболивание, медицинские показания и противопоказания к применению методов лечения.....	19
4. Медицинская реабилитация, медицинские показания и противопоказания к применению методов реабилитации.....	23
5. Профилактика и диспансерное наблюдение, медицинские показания и противопоказания к применению методов профилактики.....	24
6. Организация оказания медицинской помощи.....	24

7. Дополнительная информация (в том числе факторы, влияющие на исход заболевания или состояния).....	24
Критерии оценки качества медицинской помощи.....	25
Список литературы.....	26
Приложение А1. Состав рабочей группы по разработке и пересмотру клинических рекомендаций.....	40
Приложение А2. Методология разработки клинических рекомендаций.....	41
Приложение А3. Справочные материалы, включая соответствие показаний к применению и противопоказаний, способов применения и доз лекарственных препаратов, инструкции по применению лекарственного препарата.....	43
Приложение Б. Алгоритмы действий врача.....	44
Приложение В. Информация для пациента.....	47

## Список сокращений

- МНО - международное нормализованное отношение
- МКБ 10 – международная классификация болезней 10-го пересмотра
- ДО –дистальная окклюзия (ДП –дистальный прикус)
- В/Ч – верхняя челюсть
- Н/Ч – нижняя челюсть
- ВЗР – верхний зубной ряд
- НЗР – нижний зубной ряд
- ЗЧС – зубочелюстная система
- ВНЧС – височно-нижнечелюстной сустав
- КДМ – контрольные диагностические модели
- ОПТГ – ортопантограмма челюстей
- ТРГ – телерентгенограмма головы
- КТ – компьютерная томография
- МРТ – магнитно-резонансная томография
- УЗИ – ультразвуковое исследование
- ЭМГ – электромиография
- КГ – кинезиография
- ГИ – гигиенический индекс
- СПЗ – скученное положение зубов
- ТПР – тесное положение резцов
- ОК – окклюзионная плоскость
- ЗЧА – зубочелюстная аномалия
- ЗЧС – зубочелюстная система
- СТПЗ - синдром тесного положения зубов;
- ;

## **Термины и определения**

**Прикус** – вид смыкания зубных рядов в положении центральной окклюзии

**Окклюзия** – смыкание зубных рядов при привычном статическом положении нижней челюсти

**Физиологическая окклюзия** – привычное положение нижней челюсти, совпадающее с её центральным положением

**Аномальная окклюзия** – положение нижней челюсти, не совпадающее с её центральным положением

**Дизокклюзия** – отсутствие смыкания зубов

**Мезиально** – ближе к срединной плоскости

В ортодонтии: смещение зубов по направлению к средней линии зубного ряда

**Дистально** – дальше от средней линии зубного ряда

В ортодонтии: смещение зубов по направлению от средней линии зубного ряда

**Макрогнатия** – увеличение размеров челюсти

**Микрогнатия** – уменьшение размеров челюсти

**Зубоальвеолярные формы аномалий** – аномалии, патогенетически сопровождающиеся нарушением роста и развития альвеолярных отростков и зубов

**Гнатические формы аномалий** – аномалии, патогенетически сопровождающиеся аномалиями положения и нарушениями размеров челюстей

**Интрузия** – частичное или полное погружение коронки зуба в альвеолярный отросток, а корня – в кость челюсти

**Экструзия** – вытяжение коронки или корня зуба из альвеолярного отростка

**Торк** – угол наклона касательной, проведенной к вестибулярной поверхности зуба, к перпендикуляру к окклюзионной плоскости

**Дистальная окклюзия (прикус)** – аномалия окклюзии в сагиттальном направлении, характеризуется нарушением смыкания зубов в боковых участках, при котором нижний зубной ряд смещен кзади по отношению к верхнему или верхний вперед по отношению к нижнему с образованием дистальной ступени.

**Механически действующие ортодонтические аппараты** – это ортодонтические аппараты, содержащие в своей конструкции источники механической силы

**Функционально действующие ортодонтические аппараты** – это ортодонтические аппараты, использующие силу мышц.

## **1. Краткая информация по дистальной окклюзии (прикусу)**

### **1.1 Определение дистальной окклюзии (прикуса)**

В клинических рекомендациях рассматриваются нарушения прикуса (окклюзии) – смыкания зубных рядов в сагиттальном направлении, в частности дистальная окклюзия (ДО). В рекомендациях учитывались клинические проявления, использовались дополнительные методы исследования. Диагностика нарушения прикуса (окклюзии) заключается в выявлении и описании отклонений от морфологической нормы, а также определения активнодействующих причин нарушения прикуса (окклюзии), что является необходимым условием для правильного выбора и своевременного применения методов ортодонтического лечения.

Дистальная окклюзия (прикус) - аномалия окклюзии в сагиттальном направлении, характеризуется нарушением смыкания зубов в боковых участках, при котором нижний зубной ряд смещен кзади по отношению к верхнему или верхний вперед по отношению к нижнему с образованием дистальной ступени.

Термин «дистальный прикус» был введен в специальную литературу в 1926 году [1] Benno E. Lischer, E. Angel предложил в 1889 году классификацию аномалий прикуса, основывающуюся на мезио-дистальных соотношениях зубных рядов. [2]

### **1.2 Этиология и патогенез дистальной окклюзии (прикуса)**

Причин возникновения и развития дистального прикуса достаточно много, и они все хорошо изучены в научной литературе [3, 4].

Патогенез любых ЗЧА представляют, как процесс нарушения роста различных ростковых зон под влиянием как внешних, так и внутренних вредных факторов. Стоит отметить, что этот патогенетический механизм достаточно устойчив, из-за чего можно наблюдать высокую распространенность заболевания среди населения.

Эти устойчивые патогенетические механизмы почти всегда связаны с генетическим предрасположением, осложненной беременностью или родами, болезнями матери, хроническими заболеваниями [5, 6].

Результаты генеалогического анализа выявляют прямое наследование количества, размеров и формы зубов, размеров челюстей. Пороки развития зубов, челюстей или челюстно-лицевой области связаны с тяжелыми нарушениями в эмбриональном периоде [7].

Причинами возникновения дистальной окклюзии (прикуса) могут быть как наследственный фактор (генетический) так и приобретенные факторы. Однако, чаще дистальный прикус – это приобретенная патология прикуса, следствие влияния совокупности общих и местных факторов. [8, 9].

Этиологические факторы, приводящие к формированию дистальной окклюзии:

1) эндогенные (внутренние) - проблемная беременность (анемия, авитаминоз, злоупотребление некоторыми лекарственными препаратами, дефицит витамина Д, кальция, фтора). [7]

2) экзогенные (внешние) - патология опорно-двигательной системы, травматические повреждения челюстно-лицевого скелета, вредные привычки, нарушение носового дыхания, патологии ЛОР- органов

Нарушение функции дыхания является ключевым в процессе формирования дистального прикуса. Выделяют три типа дыхания: носовое, ротовое и смешанное. Этиология патологического типа дыхания разнообразна: непроходимость носовых ходов из-за болезней ЛОР-органов, аденоидов, искривления носовой перегородки, гайморита, ринита. Также огромную роль играют вредные привычки - дыхание через рот. При ротовом дыхании происходит отвисание нижней челюсти за счет уменьшения тонуса поднимающих нижнюю челюсть мышц, двойным подбородком, западение языка, несмыкание губ из-за потери тонуса круговой мышцы рта. При потере тонуса круговой мышцы рта у пациентов наблюдается сужение верхнего зубного ряда, особенно в области клыков и премоляров [10, 11]. При носовом дыхании и сомкнутых губах язык оказывает достаточное давление на верхний зубной ряд, что способствует росту последнего. При ротовом же дыхании язык занимает неправильное положение и не создает противовеса силе, из-за чего сила со стороны щек приводит к сужению верхнего зубного ряда. [12, 13, 9, 14]

ЗЧА у детей с патологией полости носа и глотки встречаются в 2 раза чаще, чем у детей без заболеваний ЛОР-органов, а также около 85% детей с ЛОР- заболеваниями имеют

ЗЧА [15, 16, 17, 18, 19, 20, 21]. Вредные привычки, действие которых проявляется более 6 часов каждый день, могут служить фактором формирования патологического прикуса [22]

Формирование дистального прикуса также возможно вследствие медленного роста и развития нижней челюсти, вызванного травмой, переломом, хроническим воспалением, врожденным отсутствием или гибелью зубных зачатков. Общие соматические заболевания, рахит, эндокринные нарушения, влияя на обменные процессы в организме, могут нарушать правильный рост челюсти [2,10]

К причинам формирования дистального прикуса можно также отнести неправильное и несвоевременное прорезывание зубов или наоборот их утрата. Как установила Хорошилкина Ф.Я.: при раннем прорезывании первых моляров верхней челюсти относительно моляров нижней челюсти в большинстве случаев ведет к формированию прогнатического прикуса. Ранняя потеря зубов нижней челюсти замедляет ее нормальное развитие [2,9]

Следует отметить, что почти всегда в развитии аномалии прикуса играют роль несколько факторов, которые взаимно обуславливают друг друга и таким образом связаны в единую патогенетическую цепь [23]

### **1.3 Эпидемиология дистальной окклюзии (прикуса)**

Дистальная окклюзия (прикус) является одной из самых распространенных форм патологии зубочелюстной системы.

В современном мире на долю дистальной окклюзии (прикуса) приходится около 30-50% случаев по разным данным статистики. В практике врача-ортодонта для того, чтобы добиться не только эстетического результата, но и правильного функционального, необходимо провести правильно диагностику и лечение. По данным патология дистальной окклюзии (прикуса) гнатической формы в сочетании с аномалиями строения шейного отдела позвоночника составляет 50%.

Большая распространенность приобретенных ЧЛА обусловлена влиянием неблагоприятных экзогенных факторов и вредных привычек в период формирования молочного, сменного и постоянного прикуса [2]

### **1.4 Особенности кодирования дистальной окклюзии (прикуса) по Международной статистической классификации болезней и проблем, связанных со здоровьем**



Коды по МКБ 10:

K07 -челюстно-лицевые аномалии (включая аномалии прикуса);

K07.2 – аномалии соотношения зубных дуг;

K07.20 – дистальный прикус (окклюзия);

### **1.5 Классификация дистальной окклюзии (прикуса)**

В РФ используется классификация аномалий окклюзии Л.С. Персина (1989), которая рекомендована Профессиональным Обществом Ортодонтотв на XI съезде ортодонтотв России. [\[24\]](#)

#### **1.5.1 По обусловленности**

##### **Зубоальвеолярная форма:**

1. ДО, обусловленная мезиальным смещением зубов верхней челюсти.
2. ДО, обусловленная адентией на нижней челюсти.
4. ДО, обусловленная наличием сверхкомплектных зубов на ВЧ.
5. ДО, обусловленная макродентией на ВЧ.
6. ДО, обусловленная микродентией на НЧ.

##### **Гнатическая форма:**

1. ДО, обусловленная верхней макрогнатией
2. ДО, обусловленная нижней микрогнатией
3. ДО, обусловленная сочетанием верхней макрогнатией и нижней микрогнатией
4. ДО, обусловленная верхней прогнатией.
5. ДО, обусловленная нижней ретрогнатией.
6. ДО, обусловленная сочетанием верхней прогнатии и нижней ретрогнатии.

#### **1.5.2 По классификации Энгля**

II класс смыкания первых постоянных моляров типичный для дистальной окклюзии (прикуса) может сопровождаться изменением положения передней группы зубов:

II класс I подкласс- резцы верхней челюсти наклонены в губном направлении (протрузия);

II класс II подкласс- резцы верхней челюсти наклонены в оральном направлении (ретрузия);

## 1.6 Клиническая картина дистальной окклюзии (прикуса)

Прикус (окклюзия), не соответствующее оптимальному смыканию зубных рядов, диагностируется как аномалия прикуса (окклюзия). [63,64,65,66]

Существует много факторов, способствующих формированию зубочелюстных аномалий, в частности аномалий прикуса (окклюзии). Различают формы нарушения окклюзии на зубоальвеолярную (обусловленная мезиальным смещением зубов верхней челюсти, адентией на нижней челюсти, наличием сверхкомплектных зубов верхней челюсти, макродентия зубов верхней челюсти, микродентия зубов нижней челюсти), и гнатическую (обусловленная верхней макрогнатией и прогнатией, нижней микрогнатией и ретрогнатией, ). Они могут сочетаться, возникать последовательно, но не всегда возможно определить, что является первичным. Поэтому деление причин аномалий на формы часто бывает условным.

В то время как у пациентов с гнатической формой наблюдается одинаковая степень выраженности патологии деформация лица при гнатических формах окклюзии более выражена и смещение аналогичных анатомических ориентиров определяется в области челюстей. Особенно выражены отклонения от нормы при врожденных аномалиях зубочелюстной системы.

Дистальная окклюзия (прикус) - аномалия окклюзии в сагиттальном направлении, характеризуется нарушением смыкания зубов в боковых участках, при котором нижний зубной ряд смещен кзади по отношению к верхнему или верхний вперед по отношению к нижнему с образованием дистальной ступени. Первые моляры смыкаются по II классу Энгля. Дистальная окклюзия может сочетаться аномалиями окклюзии в переднем отделе: в сагиттальном направлении - сагиттальной резцовой дизокклюзией (отсутствие смыкания передней группы зубов в сагиттальном направлении), и в вертикальном - вертикальной резцовой дизокклюзией (отсутствие смыкания передней группы зубов в вертикальном направлении), глубокой резцовой окклюзией/дизокклюзией (резцы верхней челюсти перекрывают резцы нижней челюсти более чем 1/3), может так же сочетаться с перекрестной окклюзией в боковых отделах и трансверсальной резцовой диз/окклюзии.

При дистальной окклюзии (дистальном прикусе) могут наблюдаться морфологические и анатомо-топографические изменения ВНЧС. Дистальный прикус негативно влияет на функции височно-нижнечелюстного сустава и жевательной мускулатуры [25, 26, 27] При дистальном прикусе снижается жевательная эффективность из-за уменьшения продуктивной площади смыкания зубов, при этом увеличивается количество жевательных движений, а также увеличивается время пережевывания пищи на

30%. [28, 29] Возможно выявление взаимосвязи между окклюзионными проблемами и позвоночником, как причины возникновения боли в мышцах шеи, туловища, верхних и нижних конечностей, а также в височно-нижнечелюстном суставе. [30] При осмотре слизистой оболочки полости рта может наблюдаться травмирование (33%) слизистой оболочки за счет зубоальвеолярного удлинения в переднем сегменте нижней челюсти. Помимо нарушения в строении лицевого скелета, могут наблюдаться нарушения дыхания, глотания, жевания, речи, изменения в тканях пародонта [9]

Клинические проявления дистальной окклюзии (прикуса) разнообразны. Пациент с дистальным прикусом при микрогнатии нижней челюсти имеет характерный внешний вид: средняя треть лица и верхняя губа выступают, носогубные складки сглажены, нижняя губа западает, подбородок скошен, нижняя треть лица укорочена. [2, 12, 31] А при макрогнатии верхней челюсти средняя треть лица и верхняя губа выступают вперед, может быть и сочетание микрогнатии нижней челюсти и макрогнатии верхней челюсти. [32]

## **2. Диагностика дистальной окклюзии (прикуса), медицинские показания и противопоказания к применению методов диагностики**

*Рекомендуется для обследования пациента применять основные и дополнительные методы диагностики. Основные методы подразделяются на субъективные и объективные [33]. Субъективные методы - сбор жалоб, опрос, сбор анамнеза заболевания и жизни [2].*

При диагностике врожденных и приобретенных аномалий и деформаций зубочелюстной системы и лицевого черепа (дистальной окклюзии) врачу рекомендуется проводить следующие методы:

Сбор жалоб и анамнеза

Внешний осмотр

Осмотр полости рта

Лучевая диагностика (ОПТГ, ТРГ, КЛКТ, МРТ)

Анализ диагностических моделей.

### **2.1 Жалобы и анамнез**

Рекомендуется выявление жалоб на эстетические нарушения положения передних зубов, вида зубных рядов или нарушение лицевых параметров, на затруднённое пережевывание, откусывание пищи (при сочетании с аномалиями в переднем отделе зубного ряда).

При сборе анамнеза рекомендуется выявить:

- цель обращения пациента к врачу-ортодонт, наличие жалоб на эстетику лица, функциональное состояние зубочелюстной системы, положение зубов. [2, 8]
- проводилось ли ранее ортодонтическое лечение,
- генетический фактор (какой прикус у его родителей),
- общее состояние здоровья пациента,
- особенности течения беременности, наличие патологии,
- наличие соматических заболеваний и аллергических реакций, обязательно должна быть заполнена анкета о здоровья;
- наличие непереносимости лекарственных препаратов и материалов, используемых на данном этапе лечения;
- своевременность прорезывания временных и постоянных зубов;
- перенесенные травмы;
- наличие вредных привычек.

Важно учитывать при диагностике и возраст пациента. Меняется и психологический подход к пациенту в зависимости от возраста [10]

**Уровень убедительности рекомендаций В (уровень достоверности доказательств – 2).**

## **2.2 Физикальное обследование**

*При физикальном обследовании устанавливается предварительный клинический диагноз. В зависимости от выявления клинических признаков определяются дополнительные методы обследования и лечения.*

Физикальное обследование рекомендуется проводить внешним осмотром, который включает осмотр лица (профиль), особенности осанки и осмотром полости рта. [11, 22, 34]

Рекомендуется при осмотре полости рта определять и оценивать:

- наличие или отсутствие комплектных зубов,
- состояние зубных рядов, их форма,
- последовательность и симметричность расположения зубов в зубном ряду, наличие контактов между смежными зубами;
- окклюзию зубных рядов в привычном положении нижней челюсти;
- оценка изменения профиля лица при выдвигении НЧ вперед (проба Эшлера-Битнера). [24]

Рекомендуется обращать внимание на форму неба, на длину уздечек, на рецессии десны, состояние пародонта, размер языка, наличие ран от прикусывания языка или щек, отмечать наличие дисфункции ВНЧС (шелчки, дифлексия, девиация), нарушений осанки – положение головы, выраженность или отсутствие физиологических изгибов позвоночника.

Рекомендовано целенаправленно выявлять:

- неадекватное психоэмоциональное состояние пациента перед лечением;
- острые поражения слизистой оболочки рта и красной каймы губ;
- острые воспалительные заболевания органов и тканей рта;
- заболевания тканей пародонта в стадии обострения;
- неудовлетворительное гигиеническое состояние рта;
- желание лечиться или отказ от лечения;
- определение общесоматического состояния пациентов, в первую очередь с выявлением патологии, которая может повлиять на выбор метода лечения (бронхиальная астма, эпилепсия, состояние эндокринной системы, аллергические реакции и др.);
- выявление состояний, при котором противопоказано ортодонтическое лечение (состоит ли данный пациент на учете у психиатра).

**Уровень убедительности рекомендаций В (уровень достоверности доказательств – 2).**

## **2.3 Лабораторные диагностические исследования**

### **2.3.1 Анализ диагностических моделей челюстей.**

Возможно по необходимости проведение антропометрического исследования (по необходимости) для определения:

- мезиодистальных размеров коронок резцов верхней и нижней челюсти, их пропорциональности;
- симметрии зубных рядов;
- ширины зубных рядов;
- длины переднего отрезка верхнего и нижнего зубных рядов;
- ширины апикальных базисов верхней и нижней челюстей;
- и другие методы.

**Уровень убедительности рекомендаций В (уровень достоверности доказательств – 2)**

**Комментарии:** Антропометрическое измерение диагностических моделей челюстей проводят по необходимости для определения обусловленности возникновения и развития дистальной окклюзии (прикуса) на зубоальвеолярном уровне, степени выраженности, определения показаний к лечению и выбора метода лечения. [\[24\]](#)

## **2.4 Инструментальные диагностические исследования**

### **2.4.1 Лучевая диагностика. Рентгенологическое исследование**

*Исследование проводится для дифференциальной диагностики обусловленности возникновения и развития сагиттальных аномалий на зубоальвеолярном и/или гнатическом уровне, определения степени выраженности, определения показаний к лечению, выбор метода лечения и тактики врача.*

Рекомендовано проведение конусно-лучевой компьютерной томографии лицевого черепа и использование данных для получения панорамной рентгенограммы и ТРГ-реформатов, или проведение отдельно ортопантомографии и телерентгенографии головы в прямой и боковой проекциях по необходимости [35, 36, 37]

**Уровень убедительности рекомендаций В (уровень достоверности доказательств – 2)**

**Комментарии:** Рентгенологические методы исследования являются одними из объективных методов обследования для определения аномалий и деформаций челюстей и их необходимо проводить для уточнения диагноза и составления плана лечения.

#### **2.4.1.1 Анализ ортопантомограмм челюстей.**

Рекомендовано (при отсутствии КЛКТ) использовать данный метод и определять аномалии количества зубов, аномалии положения зубов, наличие зачатков зубов, положение зачатков зубов, степень формирования корней зубов, симметричность расположения зубов по отношению с средней линии, наличие/отсутствие кариеса и его осложнений, трансверсальные размеры нижней челюсти и её симметричность, размеры ветвей нижней челюсти и их симметричность, аномалии костей носа, носовых пазух.

**Уровень убедительности рекомендаций В (уровень достоверности доказательств – 2)**

**Комментарии:** Ортопантомограмма является субъективным методом обследования, но при первичном исследовании возможно определение нарушений, которые требуют дальнейшего уточнения для составления плана лечения.

#### **2.4.1.2 Анализ телерентгенограмм головы, выполненных в боковой проекции.**

При анализе телерентгенограмм рекомендовано обратить внимание на параметры, определяющие размеры челюстей, их положение, тип роста лицевого черепа, наклон резцов. [38]

**Уровень убедительности рекомендации А (уровень достоверности доказательств - 1)**

**Комментарии:** Телерентгенограмма в боковой проекции помогает определить форму ЗЧА и степень ее выраженности.

#### **2.4.1.3 Особенности диагностики шейного отдела позвоночника.**

Шейный отдел позвоночника в функциональном и морфологическом аспекте имеет тесную связь с зубочелюстными структурами. [39] Одной из таких структур является морфология лица. Эта взаимосвязь у пациентов с коротким брахиоцефалическим типом лица обычно представляет собой наклон шейного отдела позвоночника назад. [40] Было высказано предположение, что это различие между кранио-цервикальной и кранио-вертикальной позой связано с разным происхождением верхних и нижних сегментов шейного отдела позвоночника. [41,42, 43, 39]

**Уровень убедительности рекомендации В (уровень достоверности доказательств - 2)**

**Комментарии:** для диагностики и прогнозирования лечения пациентов с дистальной окклюзией (прикусом) необходимо учитывать краниовертебральные нарушения, особенно изменения в шейном отделе позвоночника

#### **2.4.2 Оценка тканей пародонта перед ортодонтическим лечением**

При ортодонтическом лечении врачу необходимо гармоничное соотношение между эстетическими результатами и правильной функциональностью зубочелюстной системы. Помимо достижения правильной окклюзии, ортодонт должен обращать внимание на фиксирующую способность пародонта. При отсутствии подготовки и неправильной тактики лечения пациентов, имеющих риски пародонтологических осложнений, возможно нарушение периодонтального прикрепления и рецессия маргинальной десны. [36] По данным ряда исследований, распространенность тонкого биотипа десны составляет 40,32%–43,25% [44, 45, 46, 47]. Необходимо учитывать уже имеющиеся рецессии и биотип десны, слизисто-мышечные тяжи, глубину преддверия полости рта [48].

**Уровень убедительности рекомендации В (уровень достоверности доказательств - 2)**

**Комментарии:** рекомендовано оценивать состояние слизистой оболочки полости рта и маргинальной десны.

### **2.5 Иные диагностические исследования**

#### **2.5.1 Магнитно-резонансная томография (МРТ)**

Рекомендуется проведение магнитно-резонансной томографии височно-нижнечелюстного сустава (ВНЧС) для определения нарушения морфологии структур сустава и внутрикапсульных нарушений, а также кинематику сустава.

**Уровень убедительности рекомендаций В (уровень достоверности доказательств - 1)**

**Комментарии:** исследование позволяет проводить детальное изучение мягкотканых, костных, жидкостных и хрящевых структур височно-нижнечелюстного сустава (целостность и положение суставного диска).

**Уровень убедительности рекомендаций В (уровень достоверности доказательств – 2)**

### **2.5.2 Конусно-лучевая компьютерная томография (КЛКТ)**

Данный метод диагностики рекомендовано обязательно проводить при различных видах аномалий челюстно-лицевой области, в частности при сагиттальных аномалиях. [64]

**Уровень убедительности рекомендаций А (уровень достоверности доказательств - 1)**

**Комментарии:** для диагностики врожденной или приобретенной аномалии окклюзии, или деформации зубочелюстной системы и лицевого черепа рекомендуется использовать КЛКТ, как наиболее информативный метод лучевой диагностики. Этот метод обследования позволяет провести детальное изучение анатомии костей лицевого черепа, характер и особенности развития аномалии или механизма деформации в трех взаимно перпендикулярных плоскостях.

**2.5.3 Консультация специалистов смежных профилей:** врача-стоматолога-ортопеда, постуролога (остеопата), врача-оториноларинголога, невролога, логопеда, дефектолога. Нарушения функции дыхания, глотания, жевания, смыкания губ, речи, а также осанки и деформации позвоночника значительно усложняют лечение и приводят к ограничениям в лечении дистальной окклюзии (прикуса) и рецидивам заболевания [50]

**Уровень убедительности рекомендаций В (уровень достоверности доказательств 2)**

**Комментарии:** для комплексного подхода к лечению сагиттальных аномалий рекомендуются консультации смежных специалистов.

### **2.5.4 Функциональные исследования**

Для уточнения диагноза и степени вовлеченности других структур ЧЛЮ (мышц, пародонта, костных структур) и постуральных особенностей, по необходимости возможно проведение функциональных исследований. [59]

Рекомендовано использовать по необходимости один или несколько методов, в зависимости от жалоб и степени выраженности аномалии:

1) Электромиография



- 2) Миотонометрия
- 3) Денситометрия
- 4) Кинезиография
- 5) Аксиография
- 6) Кондилография
- 7) Репародонтография
- 8) Вибрография
- 9) УЗИ ВНЧС и жевательных мышц
- 10) Стабилометрия и другие

**Уровень убедительности рекомендаций В (уровень достоверности доказательств - 2)**

#### **2.5.5 Медицинское фотографирование**

Медицинское фотографирование необходимо для оценки эстетики лица, симметрии лица, вида профиля, ширины улыбки, наличия или отсутствия «десневой» улыбки и др. [60] Фотографирование рекомендуется проводить в естественном положении головы.

Медицинское фотографирование включает:

- - фотографии лица в привычном положении НЧ: фас, профиль, с поворотом головы на 45°;
- - зубные ряды в окклюзии: передний и боковые отделы, в.з.р, н.з.р.

**Уровень убедительности рекомендаций В (уровень достоверности доказательств – 2)**

**Комментарии:** медицинское фотографирование позволяет определить симметрию лица, профиль пациента, протоколирование этапов ортодонтического лечения.

### **3. Лечение, включая медикаментозную и немедикаментозную терапии, диетотерапию, обезболивание, медицинские показания и противопоказания к применению методов лечения**

*Лечение дистальной окклюзии (прикуса) предусматривает по возможности устранение этиологических факторов, нормализацию нарушенных функций: жевания, дыхания, глотания, речи, функций ВНЧС; формы и размеров зубных рядов, соотношение зубных рядов в сагиттальном, трансверсальном и вертикальном направлениях, ретенцию достигнутых результатов.*

Рекомендовано включать одновременное решение нескольких задач при лечении аномалии соотношений зубных дуг в сагиттальном направлении (дистальная окклюзия, сагиттальная резцовая дизокклюзия):

- 1) восстановление функции откусывания, жевания, смыкания губ и речи;
- 2) устранение перегрузки пародонта зубов, предупреждение развития патологических процессов и осложнений;
- 3) создание правильных окклюзионных контактов;
- 4) восстановление эстетики лица и зубов, создание красивой улыбки;
- 5) повышение качества жизни пациентов;
- 6) предупреждение или устранение негативных психоэмоциональных последствий, связанных с аномалией окклюзии.

Среди методов лечения рекомендуется: ортодонтический, протетический и комбинированный. [52, 53, 54] А также миогимнастика, массаж, физиотерапевтические методы. [2,33, 55]

#### **Уровень убедительности рекомендаций В (уровень достоверности доказательств 2)**

Рекомендовано придерживаться основных принципов ортодонтического лечения пациентов с аномалиями окклюзии:

- 1) При планировании ортодонтического лечения приоритетным должно быть нормализация функции ЗЧС.
- 2) Нельзя начинать лечение без подготовительных мероприятий, если таковые необходимы: санация полости рта, коррекция гигиенических навыков, нормализация (улучшение) носового дыхания, нормализация (улучшение) осанки, пластика уздечек, устранение вредных привычек.
- 3) Ортодонтические конструкции (аппараты) должны обеспечивать возможности оптимальной гигиены полости рта.
- 4) Ортодонтические конструкции (аппараты) должны быть безопасны для пациента, не травмировать слизистую.

5) Пациенты должны быть проинформированы о целях и задачах лечения, предназначении и механизме действия конструкции, режиме пользования, уходом и гигиеной полости рта во время ортодонтического лечения.

Принципы лечения пациентов с аномалиями окклюзии можно условно подразделить на следующие виды:

1. методы, направленные на устранение причин возникновения аномалии («этиотропное или каузальное лечение»);
2. методы, направленные на коррекцию парафункций языка и мышц челюстно-лицевой области («миофункциональная терапия»);
3. методы, направленные на изменение роста челюстей («модификация роста»);
4. методы, направленные на компенсацию нарушений смыкания зубных рядов («камуфляж-лечение»);
5. методы, направленные на устранение имеющихся аномалий и деформаций челюстей («ортогнатическая хирургия»)

Лечение сагиттальных аномалий окклюзии зависит этиологии и формы аномалии, структур, вовлеченных в патологический процесс и направлено на нормализацию положения зубов, окклюзии, функции височно-нижнечелюстного сустава и движения нижней челюсти, [1,63]

### **3.1. Лечение дистальной окклюзии (прикуса). Зубоальвеолярная форма.**

Причиной возникновения зубоальвеолярной формы дистальной окклюзии (прикуса) является мезиальное смещение боковой группы зубов верхней челюсти, которое происходит вследствие первичной или вторичной адентии или ретенции, что подтверждается диагностическими данными. [24,64,65,66,67,68,69]

При лечении зубоальвеолярной формы дистальной окклюзии (прикуса) рекомендуются съемные и несъемные приспособления для дистализации боковых зубов верхней челюсти. Однако необходимо учитывать тип строения лицевого черепа пациента, величину мезиального смещения зубов верхней челюсти, размеры зубов и наличие места в зубном ряду. При дефиците места в зубном ряду рекомендуется удаление некоторых постоянных зубов. [55, 70, 71, 72].

У пациентов в результате жизнедеятельности происходит стираемость зубов в местах суперконтактов при бугорковом смыкании. В качестве альтернативы для обеспечения правильных окклюзионных контактов после лечения рекомендуется восстановление анатомической формы коронки зуба. [\[73,74,75\]](#).

**Комментарии:** дистальная окклюзия (прикус) как правило сопровождается сужением челюсти (см. «Трансверсальные аномалии» К.07.25)

**Уровень убедительности рекомендации В (уровень достоверности доказательств 2)**

### **3.2. Лечение дистальной окклюзии (прикуса). Гнатическая и суставная формы.**

При данных формах дистальной окклюзии рекомендуется учитывать степень выраженности аномалии (поражение вовлеченных в патологический процесс структур челюстно-лицевой области), психологический статус пациента и влияние результатов лечения на эстетику лица, а также необходимость координированной работы со смежными специалистами. Гнатические формы аномалии часто сочетаются с другими зубочелюстными аномалиями, что делает их особенно сложными для диагностики и лечения. [\[56, 60,61\]](#)

#### **3.2. 1 Компенсаторное лечение.**

При лечении данной группы пациентов возможно проведение ортодонтического компенсаторного или ограниченного лечения, которое по необходимости требует удаление постоянных зубов и применение ортодонтической аппаратуры (брекет-система, элайнеры, ортодонтические имплантаты, пластины, аппараты со скелетной опорой, несъемные аппараты функционального и комбинированного действия, межчелюстные тяги и внеротовые ортодонтические приспособления-аппараты). [\[62,75,76\]](#) Данные методы лечения рекомендуются, в тех случаях, когда пациент отказывается от проведения ортогнатической операции как этапа комбинированного лечения. При выраженных гнатических формах дистальной окклюзии, в случае отказа пациента от хирургического лечения, рекомендуется проведение ограниченного лечения, направленное на небольшую компенсацию функции челюстно-лицевой области. [\[57,73,76,77,78,79,80,81,82,83,84\]](#). Завершающим этапом лечения рекомендовано проведение протетического лечения с целью стабилизации окклюзии или пожизненное использование стабилизирующей окклюзионной шины.

## **Уровень убедительности рекомендаций В (уровень достоверности доказательств – 2)**

**Комментарии:** зубоальвеолярная компенсация является методом выбора в тех случаях, когда пациент отказывается от ортогнатической операции.

### **4. Медицинская реабилитация, медицинские показания и противопоказания к применению методов реабилитации**

*Медицинская реабилитация состоит в изменении анатомических структур ЧЛЮ, приведших к возникновению аномалии и сопровождающих их [92,93,94, 95,96,97].*

При медицинской реабилитации пациентов с дистальной окклюзией (прикуса): при зубоальвеолярных формах рекомендовано использование ретенционных (стабилизирующих) аппаратов; при гнатических формах – проведение периодических совместных наблюдений с челюстно-лицевыми хирургами; протетическое лечение с целью нормализации формы и размеров зубов для стабилизации окклюзии (прикуса), периодическое применение суставных аппаратов (шин) с целью миорелаксации [79,89,98,99]. Обязательное периодическое наблюдение у физиотерапевта (остеопат) для профилактики краниовертебральных нарушений и общефизического статуса мышечной системы [79,89,100,101,102]. При выраженной болевой составляющей применение противовоспалительных препаратов и миорелаксантов, которые назначаются неврологом и ревматологом.

Противопоказаниями могут служить психоэмоциональное состояние пациента, отсутствие кооперации и невыполнение рекомендаций. При этом следует обратиться к профильному врачу.

## **Уровень убедительности рекомендаций В (уровень достоверности доказательств – 2)**

**Комментарии:** рекомендовано обязательное проведение реабилитационных мероприятий для предотвращения рецидива заболевания.

### **5. Профилактика и диспансерное наблюдение, медицинские показания и противопоказания к применению методов профилактики**

Рекомендуется в обязательном порядке проведение диспансерного наблюдения у всех пациентов, в связи с возможностью рецидива данной аномалии.

Профилактика дистальной окклюзии (прикуса) состоит в диспансерном наблюдении, своевременное проведение лечения по показаниям и устранении

общесоматических этиологических факторов, нормализация носового дыхания; нормализация артикуляции языка; устранение вредных привычек; лечебная гимнастика для нормализации осанки; своевременная санация полости рта [95].

**Уровень убедительности рекомендаций В (уровень достоверности доказательств – 2)**

**Комментарии:** динамическое наблюдение предотвращает возникновение вторичных деформаций, приводящие к серьезным нарушениям челюстно-лицевой области, которые могут пагубно влиять на организм в целом.

## **6. Организация оказания медицинской помощи**

Медицинская помощь оказывается планово, амбулаторно, в соответствии с жалобами и желаниями пациентов. В случаях комбинированного лечения при гнатических формах аномалии или выраженных нарушениях структур ВНЧС, по показаниям, проводят плановую госпитализацию для проведения хирургических вмешательств [38, 97].

**Уровень убедительности рекомендаций А (уровень достоверности доказательств-1)**

## **7. Дополнительная информация (в том числе факторы, влияющие на исход заболевания или состояния)**

*Исход заболевания зависит от выраженности симптомокомплекса; психоэмоционального и общего состояния пациента, влияющего на прогрессирование заболевания; соблюдения рекомендаций лечащего врача и смежных специалистов (невролог, психотерапевт, отоларинголог, физиотерапевт и др.). С 18 лет с выраженной степенью аномалии окклюзии часто отмечается изменение анатомической формы и размеров зубов (патологическая стираемость) – пациенту может потребоваться ортопедическая коррекция (протезирование), без которой стабильность ортодонтического лечения невозможна. [73, 95, 97]*

Дополнительная информация (в том числе факторы, влияющие на исход заболевания или состояния)

1. Ортогнатический метод лечения является методом выбора в тех случаях, когда аномалия окклюзии сопровождается значительными эстетическими и функциональными нарушениями, и пациент с его законным представителем соглашаются на данное лечение
2. У всех пациентов даже в случае нормализации функции и эстетики сохраняется высокой риск рецидива аномалии окклюзии. Ретенционный период у таких пациентов пожизненный.
3. В случае парафункции языка показана миофункциональная терапия, наблюдение и лечение у логопеда.
4. У взрослых с заболеваниями Лор-органов следует направлять к оториноларингологу для соответствующего консервативного или хирургического лечения.

### **Критерии оценки качества медицинской помощи**

<b>№</b>	<b>Критерии качества</b>	<b>Уровень убедительности рекомендаций</b>	<b>Уровень достоверности доказательств</b>
<b>1.</b>	Проведено клиническое обследование	5	В
<b>2.</b>	Произведен анализ моделей	5	В
<b>3.</b>	Выполнены лучевые методы диагностики	5	В
<b>4.</b>	Соответствует ли план лечения поставленному диагнозу	5	В
<b>5.</b>	Соблюдалась ли последовательность всех клинических этапов при изготовлении ортодонтического аппарата	5	С
<b>6.</b>	Динамическое наблюдение не менее 1 раз в 6-8 недель	5	С
<b>7.</b>	Был ли пациент проинформирован о правилах пользования аппаратом	5	С
<b>8.</b>	Произведена консультация врача-стоматолога-терапевта	5	С
<b>9.</b>	Проведена консультация челюстно-лицевого хирурга	5	С
<b>10.</b>	Произведена консультация врача-стоматолога-ортопеда	5	С
<b>11.</b>	Проведено ортодонтическое лечение, в результате которого достигнуты условия для обеспечения нормального функционирования зубо-челюстной системы	4	С





### Список литературы.

1. Bennett M.E. Understanding orthodontic treatment satisfaction from the patient's perspective: a qualitative approach /M.E. Bennett, J.F.C. Tulloch. - Clinical Orthodontics and research, 1999: - № 2. - p. 53
2. Аболмасов Н.Г., Аболмасов Н.Н. Ортодонтия. М.: МЕДпресс-информ, 2008. – 424 с.
3. Алиева Р.Г., Апшский А.В. Изучение доступности населению стоматологической помощи. //Экономика и менеджмент в стоматологии // №2, 2000г. С. 88-89.
4. Хорошилкина, Ф. Я., Л. П. Зубкова. Современные несъемные дуговые ортодонтические аппараты / Ф. Я. Хорошилкина, Л. П. Зубкова. - Киев: Здоровья, 1993. - 46 с.
5. Григорьева Л.П. Прогнатия. Киев: Здоров'я, 1984. - 79 с.
6. Образцов Ю.Л., Ларионов С.Н. Пропедевтическая ортодонтия. Учебное пособие. СПб.: СпецЛит, 2007. – 160 с.
7. Проскокова, С. В. Внутритрубная гипоксия и ее влияние на зубочелюстную систему детей, проживающих в экологически неблагоприятных районах (клинико-экспериментальное исслед.) : специальность 14.01.14 «Стоматология» : автореферат диссертации доктора медицинских наук / Проскокова Светлана Владимировна ; ЦНИИС и ЧЛХ. – М., 2012. – 34 с.
8. Проффит У. Современная ортодонтия. М.: МЕДпресс-информ, 2006. – 559 с.
9. Хорошилкина Ф.Я. Ортодонтия. М.: ООО «Медицинское информационное агентство», 2006. – 544 с.
10. Дистель В.А., Сунцов В.Г., Вагнер В.Д. Основы ортодонтии [Текст]: (рук. к практ. занятиям) /. - Москва: Мед. кн.; Н. Новгород: Изд-во НГМА, 2001. - 237 с. - Библиогр.: с. 233-235.

11. Хорошилкина Ф.Я. Руководство по ортодонтии/ М.: Медицина, 1999. – 800 с.
12. Варава Г.М., Стрелковский К.М. Ортодонтия и протезирование в детском возрасте. М.: Медицина, 1979. – 136 с.
13. Окушко В.П. Аномалии зубочелюстной системы, связанные с вредными привычками. М.: Медицина, 1975. – 158 с.
14. Fields H.W., Warren D.W., Black K., Phillips C. Relationship between dentofacial morphology and respiration in adolescents // Am J Orthod. -1991.-Vol. 99. P.147- 154.
15. Маннанова Ф.Ф. Особенности лечения зубочелюстных аномалий при недоразвитии нижней челюсти в возрастном аспекте Ф.Ф. Маннанова Новое в стоматол. 1997. 1. 114-125.
16. Персин Л.С. Ортодонтия. Диагностика и лечение зубочелюстно-лицевых аномалий и деформаций. Учебник / Л.С. Персин, М.А. ГЭОТАР-Медиа, 2015. - 640 с,
17. Божкова, З.П. Взаимосвязь затрудненного носового дыхания и зубочелюстно-лицевых аномалий: автореферат диссертации кандидата медицинских наук / З. П. Божкова. – Москва, 1971. – 22 с..
18. Маннанова, Ф.Ф. Особенности диагностики и лечения аномалий прикуса у детей с нарушенным носовым дыханием : автореферат диссертации кандидата медицинских наук : 14.00.21 / Маннанова Флора Фатыховна. – Казань, 1981. – 20 с
19. Рамазанова Г.А. кызы. Состояние носового дыхания у детей с миофункциональными нарушениями : диссертация кандидата медицинских наук : 14.01.03 // Рамазанова Гюнай Альнияз кызы. – Москва, 2018. – 152 с

20. Гасымова, З. В. Взаимосвязь зубочелюстно-лицевых аномалий с ротовым дыханием, нарушением осанки, способы комплексного лечения / З. В. Гасымова // Стоматология детского возраста и профилактика. – 2004. – № 3-4. – С. 59-62.
21. Аверьянов, С. В. Концепция этиологии, патогенеза и профилактики зубочелюстных аномалий у детского населения, проживающего в зоне экологического неблагополучия : специальность 14.01.14 «Стоматология» : диссертация на соискание ученой степени доктора медицинских наук / Аверьянов Сергей Витальевич ; ПГМА. – Пермь, 2010. – 283 с.
22. Персин Л.С. Ортодонтия. Диагностика и лечение зубочелюстных аномалий. Руководство для врачей. М.: ОАО «Издательство «Медицина». 2004. - 360 с.
23. Флис П.С., и Касьяненко Д.М. "Необходимость устранения этиологических факторов при лечении дистального прикуса путем взаимодействия с врачами смежных специальностей" Современная стоматология, по. 1 (58), 2014, р. 30-33.
24. Ортодонтия. Национальное руководство. В 2 т. Т. 1. Диагностика зубочелюстных аномалий / под ред. Л. С. Персина. - Москва : ГЭОТАР-Медиа, 2020. - 304 с. (Серия "Национальные руководства") - ISBN 978-5-9704-5408-4
25. Алимова М.Я., Григорьева О.Ш. Особенности функциональной диагностики зубочелюстных аномалий в сагиттальной плоскости //Ортодонтия. – 2010. – No 3. – С. 18-25.
26. Ломакина В.М. Изучение функционального состояния ВНЧС и мышц челюстно-лицевой области у пациентов с дистальной окклюзией зубных рядов // Ортодонтия. – 2010. – No 3. – с. 91.

27. Фадеев Р.А., Кудрявцева О.А. Особенности диагностики и лечения зубочелюстных аномалий, осложненных заболеваниями височно-нижнечелюстных суставов // Ортодонтия. – 2010. – № 3. – с. 74- 75.
28. Табет, Я.А.А. Рентгеноцефалометрическая диагностика и ортодонтическое лечение тесного положения зубов: дис. канд. мед. наук/ Я. А. А. Табет, Е.Н. Жулев. – Н. Новгород, 2005.– 145 с.
29. Bartzela, T.N. Load-Deflection Characteristics of Superelastic Nickel-Titanium Wires/ T. N. Bartzela, C. Senn, A. Wichelhaus// Angle Orthodontist. – 2007.– Vol. 77.– N 6.– P. 991–998.
30. Карпова В.С. Оценка морфофункционального состояния зубочелюстной системы и позотонического состояния тела пациентов с дистальной окклюзией зубных рядов: дисс. ... канд.мед.наук: 14.01.14 / Карпова Виктория Сергеевна. - М., 2016. - 144с.
31. Сулейманова Л.М. Клинико-морфологическое планирования ортодонтического лечения подростков и взрослых с сочетанными аномалиями окклюзии дисс. ... канд.мед.наук: 14.00.21 / Сулейманова Лейла Магомедовна. - М., 2005. - 197с.
32. Персин Л.С. Стоматология детского возраста. Ортодонтия: учебник /Л.С. Персин и др. - М.: ГЭОТАР-Медиа, 2016.
33. Образцов Ю.Л., Ларионов С.Н. Пропедевтическая ортодонтия. Учебное пособие. СПб.: СпецЛит, 2007. – 160 с.
34. Андреищев А.Р. Сочетанные зубочелюстно-лицевые аномалии и деформации: руководство для врачей. М.: ГЭОТАР-Медиа, 2008. – 224 с.
35. Дробышева, Н.С. Использование конусно-лучевой компьютерной томографии в ортодонтии / Н.С. Дробышева, Д.А. Лежнев, В.В. Петровская, М.А. Батова, Н.Г. Перова, А.Б. Маллаева, Н.А. Каминский-Дворжецкий, М.Л. Мирзоев // Ортодонтия. – 2019. – № 1 (85). – С. 32–42.

36. Леус П.А., Казеко Л.А. Особенности клинических проявлений рецессии десны. Минск, 1993.
37. Шишкин К.М., Арсенина О.И., Шишкин М.К. Особенности формирования зубочелюстной системы, ограничивающие возможности ортодонтической коррекции. *Dental Magazine*. 2016;1:6–10.
38. Протокол диагностики аномалий зубочелюстной системы, разработан Московским Государственным медико-стоматологическим университетом им.А.И. Евдокимова, профессиональным обществом ортодонтв России (О.О.Янушевич, Л.С. Персин, Ю.А. Гюева, Л.М. Сулейманова). Стоматологической ассоциацией России (Садовский В.В., Вагнер В.Д.), 2015г.
39. Hassel B., Farman A.G. Skeletal maturation evaluation using cervical vertebrae. *Am J Orthod Dentofacial Orthop*. 1995; 107:58-66.
40. Solow B, Sonnesen L. Head posture and malocclusions. *Eur J Orthod*. 1998;20(6):685–93.
41. Graber, Lee W. *Orthodontics: Current Principles and Techniques*. 6 Ed. Elsevier Science, 2016 ISBN 9780323378321
42. Associations between the Cervical Vertebral Column 434. and Craniofacial Morphology /L. Sonnesen. - *Int J Dent*. - 2010. – P. 126-130.
43. Mito T., Sato K., Mitani H. Cervical vertebral bone age in girls. *Am J Orthod Dentofacial Orthop*. 2002; 122:380-385
44. Barakat H., Dayoub S. Prevalence of gingival biotype in a Syrian population and its relation to tooth shapes: A cross-sectional study. *J Biomedical Science and Engineering*. 2016; 9:141–6.

45. Engelking G, Zachrisson BU. Effects of incisor repositioning on monkey periodontium after expansion through the cortical plate. *Am J Orthod.* 1982; 82:23–32.
46. Shah R, Sowmya NK, Mehta DS. Prevalence of gingival biotype and its relationship to clinical parameters. *Contemp Clin Dent.* 2015;6, Suppl S2:167–7
47. Арсенина О.И., Грудянов А.И., Наточи А.Г., Попова Н.В., Карпанова А.С. Ортодонтическое лечение пациентки с тонким биотипом десны и аномалиями окклюзии/ *Стоматология.* 2020;99(1):89-94.
48. Shao Y, Yin L, Gu J, Wang D, Lu W, Sun Y. Assessment of peri-odontal biotype in a young Chinese population using different measurement methods. *Scientific Reports.* 2018.
49. Майер Г., Бернхардт О., Вольберг Особенности морфологии височно-нижнечелюстного сустава у взрослых при различных видах прикуса по данным МРТ // *Cathedra.* – 2012 – №39. – С. 32-38.
50. Басиева Э. В., Милутка Ю. А., Тарасов Н. А., Силин А. В., Мохов Д. Е. Эффективность ортодонтической и остеопатической коррекции у пациентов с зубочелюстными аномалиями и мышечно-суставными дисфункциями височно-нижнечелюстного сустава при наличии сопутствующих соматических дисфункций и без них. *Российский остеопатический журнал.* 2021; 4: 63–74. <https://doi.org/10.32885/2220-0975-2021-4-63-74>
51. Дробышев, А.Ю. Функциональные методы оценки качества носового дыхания у пациентов с аномалиями развития зубочелюстной системы : учебно-методическое пособие / А.Ю. Дробышев, А.В. Глушко, И.А. Клипа.– Москва: Либри Плюс, 2016. – 31 с.
52. Косырева Т. Ф. Взаимосвязь размеров и положения челюстей с функциональным состоянием мышц челюстно-лицевой области у детей 7-15 лет с дистальным прикусом / Т. Ф. Косырева // Автореф.

- дис...канд.мед.наук: 14.00.21/ Моск. мед.стомат. ин-т им. Н.А. Семашко. - М., 1989. - 25 с.
53. Frankel R. A functional approach to orofacial orthopaedics/ R. Frankel // Brit. J. Orthodont. - 1980. - Vol.7, No 1. - P. 41-51.
54. Proffit W. R. Diagnosis and treatment planning in orthodontics/ W. R. Proffit, J.L. Ackerman // In: Graber T.M., Vanarsdall R.L. Orthodontics: Current Principles and Techniques. 2 nd. Ed. St. Louis. Mo: Mosby. - 1994. - 3 p
55. Попов, С.А. Лечение дистальной окклюзии у подростков с учетом динамики роста и морфофункционального состояния зубочелюстного аппарата: дисс. ...докт. мед. наук: 14.00.21 / Попов Сергей Александрович. - Тверь. – 2013. – 264 с.
56. Дробышева, Н.С. Применение компьютерной программы «Dolphin imaging» в планировании лечения пациентов со скелетными формами аномалий окклюзии / Н.С. Дробышева, А.Б. Слабковская, А.В. Коваленко // VI Российский конгресс «Современные технологии в педиатрии и детской хирургии» : материалы конгресса. – 2007. – С. 426.
57. Кондратюк А. А. « Клиническое обоснование методов диагностики и лечения перекрестной окклюзии с учетом индивидуальных особенностей челюстно-лицевой области» автореф... дис. канд. мед. наук 3.1.7 ;Санкт-Петербург- 2021.

58. Симакова А.А., Гизоева Е.А., Гаспарян К.А., Гржибовский А.М., Горбатова М.А. Применение метода быстрого небного расширения в разных возрастных группах: обзор клинических случаев // Наука и здравоохранение. 2022. 1(Т.24). С. 207-214. doi 10.34689/SH.2022.24.1.023
59. Е.Б. Кастаньо, Н.С. Дробышева; Т.В. Климова, А.Ю. Дробышев, Н.В. Набиев, И. Жмырко Исследование функционального состояния мышц челюстно-лицевой области у пациентов с дистальной окклюзией зубных рядов, обусловленной аномалиями челюстей, с использованием современных методов диагностики// Ортодонтия. – 2019. – № 2 (86). – С. 12-18.
60. Персин Л.С., Картон Е.А., Ленденгольц Ж.А., Егиазарян А.Л., Гордина Е.С., Фотометрическая диагностика как шаг к успеху ортодонтического лечения.// Ортодонтия-2012.-№2.-стр. 6-9
61. Попова А.В., Арсенина О.И., Попова Н.В. Диагностика функциональных изменений височно-нижнечелюстных суставов и их коррекция у пациентов с дистальной окклюзией зубных рядов // Ортодонтия. - 2010. - № 3 (51). - С. 65.
62. Сенюк А.Н., Оспанова Г.Б., Мохирев М.А., Богатырьков М.В., Жук А.О., Волчек Д.А., Аскеров Р.Н., Назарян Д.Н. Оценка стабильности результатов хирургического выдвижения нижней челюсти с изменением угла наклона окклюзионной плоскости при комплексном ортодонтико-хирургическом лечении // Клиническая стоматология. – 2012. – № 1. – С. 40–42.
63. Cadogan J., Bennun I. Face value: an exploration of the psychological impact of orthognathic surgery // Br J Oral Maxillofac Surg. – 2010. – № 8. – P. 10.
64. Анохина А.В., Хабибулина Л.Ф. Проблемы диагностики дистальной окклюзии – данные современной литературы // Практическая медицина. – 2013. – Т. 4. – № 72.– С. 7–9.



65. Архипов А.В., Логинова Е.А., Архипов В.Д. Современные методы диагностики в ортодонтии // Наука и инновации в медицине. – 2016. – С. 10–13.Бекирова Ф.М., Ларькина Е.А., Гянджали Н.Т. Ошибки и осложнения при ортодонтическом лечении // Бюллетень мед. интернет-конф. – 2013. –
66. Гараев З.И. Генетические аспекты зубочелюстных аномалий и роль инбридинга в их структуре и частоте распространения: автореф. дис. ... д-ра мед. наук. – М., 2000. – 39 с.
67. Дистель В.А [и др.]. Зубочелюстные аномалии и деформации: основные причины развития. – Н. Новгород : Медицинская книга: изд-во НГМА, 2001. – С. 90.
68. Душенкова, Мария Петровна. Интенсивность возрастных изменений морфологических структур черепа у детей с дистальной окклюзией и глубокой резцовой дизокклюзией : автореферат дис. ... кандидата медицинских наук : 14.00.21 / Моск. гос. мед.-стоматолог. ун-т. - Москва, 2005. - 22 с.
69. Меграбян, Ольга Андреевна. Особенности клиники, диагностики и лечения ретро- и микрогнатии нижней челюсти у пациентов с "незавершенным" ростом лицевого скелета : автореферат дис. ... кандидата медицинских наук : 14.01.14 Пермь, 2020. - 22 с.
70. Рожкова, Мария Геннадьевна. Оптимизация методов ортодонтического лечения пациентов с дистальной окклюзией с учётом индивидуальных особенностей челюстно-лицевой области : автореферат дис. ... кандидата медицинских наук : 3.1.7. / Рожкова Мария Геннадьевна; [Место защиты: ФГБОУ ВО «Северо-Западный государственный медицинский университет имени И.И. Мечникова» Министерства здравоохранения Российской Федерации ; Диссовет 21.2.067.01 (Д 208.086.07)]. - Санкт-Петербург, 2024. - 27 с. : ил.

71. Гараев З.И. Генетические аспекты зубочелюстных аномалий и роль инбридинга в их структуре и частоте распространения: автореф. дис. ... д-ра мед. наук. – М., 2000. – 39 с.)
72. Дистель В.А [и др.]. Зубочелюстные аномалии и деформации: основные причины развития. – Н. Новгород : Медицинская книга: изд-во НГМА, 2001. – С. 90.
73. Кузнецова Т.Е. Оценка состояния окклюзионных контактов у пациентов с дистальной окклюзией при нарушении осанки : автореф. дис. ... канд. мед. наук. – М., 2013. – 15 с.
74. Ильин Д.В. Эффективность комплексного (ортодонтического и ортопедического) лечения взрослых пациентов с дефектами зубных рядов в боковых отделах в сочетании с дистальной окклюзией : дис. ... канд. мед. наук. – Волгоград, 2007. – С. 120.
75. Селескериди, В.В. Эффективность комплексного лечения пациентов с аномалиями окклюзии II класса : автореферат дис. ... кандидата медицинских наук : 14.01.14 / Волгоградский государственный медицинский университет]. - Волгоград, 2020. - 19 с.
76. Gutiérrez M.F. [et al.]. The effect of tooth clenching and grinding on anterior temporalis electromyographic activity in healthy subjects // CRANIO®. – 2010. – Vol. 28. – № 1. – P. 43–49.
77. Убирия Юлианна Игоревна. Морфофункциональные нарушения и их коррекция у пациентов с сагиттальными аномалиями окклюзии в периоде смены зубов : автореферат дис. ... кандидата медицинских наук : 14.01.14 / Убирия Юлианна Игоревна; [Место защиты: Перм. гос. мед. акад. им. акад. Е.А. Вагнера]. - Пермь, 2013. - 22 с.
78. Шишмарева, Анастасия Сергеевна. Зубочелюстные аномалии у детей : прогноз, профилактика тяжелых нарушений и совершенствование раннего ортодонтического лечения : автореферат дис. ... доктора медицинских наук : 3.1.7. /- Екатеринбург, 2023. - 43 с. : ил.

79. Cordasco G. [et al.]. Kinesiographic investigations in children with increased nasal airways resistance // Bulletin du Groupement international pour la recherche scientifique en stomatologie & odontologie. – 1999. – Vol. 41. – № 2–3. – P. 67–72.– № 2. – P. 99–104.
80. Mihalic C.A., Proffit W.R., Phillips C. Long-term follow-up of Class II adults treated with orthodontic camouflage: F comparison with ortognatic surgery outco
81. Quadrelli C., Gheorgiu M., Marchetti C. et al. Раннее миофункциональное лечение скелетной формы окклюзии II класса // Ортодонтия. – 2005. – № 3 (31). – С. 45–51. mes // J of Orthod. Dentofacial Orthop. – 2003;123-3:266-78.
82. Пак, Хью-Сон. Микроимпланты в ортодонтическом лечении: хирургическая установка и ведение, биомеханика и лечение с удалением отдельных зубов : в 2 т. / Хью-Сон Пак ; 2021.
83. Arnett G.W., McLaughlin R.P. Facial and dental planning for orthodontists and oral surgeons. 2004. – P. 233–238.
84. Жмырко И., Дробышева Н.С., Слабковская А.Б., Клипа И.А., Дробышев А.Ю. Оценка выраженности зубочелюстных аномалий в сагиттальном направлении// Ортодонтия. – 2021. – № 3. – С. 50–51
85. Марков, Николай Михайлович. Оценка адаптационных механизмов нейро-мышечной системы зубо-челюстного комплекса при ортодонтическом лечении дистальной окклюзии : автореферат дис. ... доктора медицинских наук : 14.01.14 / - Москва, 2019. - 51 с.
86. Лепилин А.В., Коннов В.В., Листопадов М.А., Арушанян А.Р. Изменение функционального состояния жевательных мышц при лечении пациентов с дистальной окклюзией по данным электромиографии // Сапатовский научно-медицинский журнал. – 2010. – Т. 6. – № 3. – С. 671–676.
87. Ленько Т.Н. Характеристика состояния височно-нижнечелюстного сустава у пациентов с дистальной окклюзией до и после

- ортодонтического лечения: автореф. дис. ... канд. мед. наук. – М., 2008. – 89 с.
88. Мержвинская Е.А., Дробышева Н.С. Аспекты лечения пациентов с гнатическими формами дистальной окклюзии зубных рядов в зависимости от особенностей строения лицевого отдела черепа // Ортодонтия. – 2011. – № 3. – С. 29–
89. Куракин К.А., Дзампаева И.Р., Дробышева А.Ю., Дробышев А.Ю., Глушко А.В. Повышение эффективности комбинированного лечения пациентов с врожденными аномалиями развития челюстей// Тез. Конф. Чел-лицевых хир.. и стоматологов «Новые технологии в стоматологиию. 2015 С. 40-41
90. Коваленко А.В. Оценка восприятия эстетики лица пациентами с гнатическими формами аномалий окклюзии до и после комбинированного лечения : дис. ... канд. мед. наук. – М., 2011. – С. 235.одонтия. – 2019. – № 2 (86). – С. 25–27)
91. Кастаньо Е.Б., Климова Т.В., Куракин К.А. Анализ результатов функциональной диагностики взрослых пациентов с гнатической формой дистальной окклюзии зубных рядов // Бюллетень медицинских Интернет-конференций. – Vol. 3. – Issue 3. – 2013. – P. 586–586
92. Жмырко И.Н., Дробышева Н.С. Описание Индекса выраженности зубочелюстной аномалии для пациентов с гнатическими формами дистальной окклюзии // Эндодонтия today. – 2020. – Т. 18. – № 2.
93. Сенюк А.Н., Оспанова Г.Б., Мохирев М.А., Богатырьков М.В., Жук А.О., Волчек Д.А., Аскеров Р.Н., Назарян Д.Н. Оценка стабильности результатов хирургического выдвижения нижней челюсти с изменением угла наклона окклюзионной плоскости при комплексном ортодонтико-хирургическом лечении // Клиническая стоматология. – 2012. – № 1. – С. 40–42.

94. Кастаньо Е.Б., Велиханова Н.Р., Дробышева Н.С., Каминский Дворжецкий Н.А. // Функциональное состояние у пациентов с дистальной окклюзией зубных рядов, обусловленной аномалиями челюстей, методом Т-скан исследования. // Стоматология Т. 98 выпуск 2, 2019. С.117
95. Картон Е.А. Образ жизни, состояние здоровья детей младшего школьного возраста с нарушением прикуса и разработка мероприятий профилактики аномалий окклюзии // Социальные аспекты здоровья населения. – 2015. – Т. 42. – № 2..
96. Гаврилова, Мария Владимировна. Объективная и субъективная оценка эффективности ортодонтического лечения пациентов с дистальной окклюзией зубных рядов : автореферат дис. ... кандидата медицинских наук : 3.1.7. / Гаврилова Мария Владимировна; - Москва, 2023. - 24 с.
97. Царева Т.Г., Северин А.Е., Торшин В.И., Андросова И.Е. Немедикаментозные технологии профилактики и коррекции дыхательной и зубочелюстной систем // Эколого-физиологические проблемы адаптации : материалы XII Международного симпозиума (30–31 января 2007). – М., 2007. – С. 475–476.
98. Хорошилкина Ф.Я. Нарушение осанки при аномалиях прикуса // Ортодент-Инфо. – 2000. – № 1–2. – С. 40–47.
99. Цимбалистов А.В. [и др.]. Динамика стабилметрических характеристик на этапах ортодонтического лечения дистальной окклюзии у больных с нарушениями опорно-двигательного аппарата // Ортодонтия. – 2005. – № 3. – С. 21–24.
100. Рыбакова М.Г. Оценка смыкания зубных рядов и гармоничности развития зубочелюстной системы у лиц 17–25 лет с физиологической и дистальной окклюзией зубных рядов : дис. ... канд. мед. наук. – М., 2012. – С. 144.
101. Keim R.G. Seeking facial harmony // Journal of Clinical Orthodontics. – 2007. – Vol. XLI. – № 2. – P. 55–56.

102. Marcos Heredia-Rizo A. [et al.]. Craniocervical posture and trigeminal nerve mechanosensitivity in subjects with a history of orthodontic use: a cross-sectional study //CRANIO®. – 2013. – Vol. 31. – № 4. – P. 252–259.

## **Приложение А1. Состав рабочей группы по разработке и пересмотру клинических рекомендаций**

Персин Леонид Семенович – доктор медицинских наук, член-корр. РАН, профессор кафедры ортодонтии ФГБОУ ВО «Российский университет медицины» Минздрава России, член Профессионального Общества Ортодонтотв

Гюева Юлия Александровна, доктор медицинских наук, профессор кафедрой ортодонтии ФГБОУ ВО «Российский университет медицины» Минздрава России, член Профессионального Общества Ортодонтотв

Дробышева Наиля Сабитовна, кандидат медицинских наук, доцент кафедры ортодонтии ФГБОУ ВО «Российский университет медицины» Минздрава России, член Профессионального Общества Ортодонтотв

Сулейманова Лейла Магомедовна, кандидат медицинских наук, доцент кафедры ортодонтии ФГБОУ ВО «Российский университет медицины» Минздрава России, член Профессионального Общества Ортодонтотв

Колесов Максим Андреевич, кандидат медицинских наук, доцент кафедры ортодонтии ФГБОУ ВО «Российский университет медицины» Минздрава России, член Профессионального Общества Ортодонтотв

Гордина Елена Семеновна, кандидат медицинских наук, ассистент кафедры ортодонтии ФГБОУ ВО «Российский университет медицины» Минздрава России, член Профессионального Общества Ортодонтотв

Конфликт интересов: отсутствует

## **Приложение А2. Методология разработки клинических рекомендаций**

### **Целевая аудитория данных клинических рекомендаций:**

1. Врачи-стоматологи ортодонты
2. Врачи-стоматологи

**Таблица 1.** Шкала оценки уровней достоверности доказательств (УДД) для методов диагностики (диагностических вмешательств)

УДД	Расшифровка
1	Систематические обзоры исследований с контролем референсным методом или

	систематический обзор рандомизированных клинических исследований с применением мета-анализа
2	Отдельные исследования с контролем референсным методом или отдельные рандомизированные клинические исследования и систематические обзоры исследований любого дизайна, за исключением рандомизированных клинических исследований, с применением мета-анализа
3	Исследования без последовательного контроля референсным методом или исследования с референсным методом, не являющимся независимым от исследуемого метода или нерандомизированные сравнительные исследования, в том числе когортные исследования
4	Несравнительные исследования, описание клинического случая
5	Имеется лишь обоснование механизма действия или мнение экспертов

**Таблица 2.** Шкала оценки уровней достоверности доказательств (УДД) для методов профилактики, лечения и реабилитации (профилактических, лечебных, реабилитационных вмешательств)

<b>УД Д</b>	<b>Расшифровка</b>
1	Систематический обзор РКИ с применением мета-анализа
2	Отдельные РКИ и систематические обзоры исследований любого дизайна, за исключением РКИ, с применением мета-анализа
3	Нерандомизированные сравнительные исследования, в т.ч. когортные исследования
4	Несравнительные исследования, описание клинического случая или серии случаев, исследования «случай-контроль»
5	Имеется лишь обоснование механизма действия вмешательства (доклинические исследования) или мнение экспертов

**Таблица 3.** Шкала оценки уровней убедительности рекомендаций (УУР) для методов профилактики, диагностики, лечения и реабилитации (профилактических, диагностических, лечебных, реабилитационных вмешательств)

<b>УУР</b>	<b>Расшифровка</b>
А	Сильная рекомендация (все рассматриваемые критерии эффективности (исходы) являются важными, все исследования имеют высокое или удовлетворительное методологическое качество, их выводы по интересующим исходам являются согласованными)
В	Условная рекомендация (не все рассматриваемые критерии эффективности (исходы) являются важными, не все исследования имеют высокое или удовлетворительное методологическое качество и/или их выводы по интересующим исходам не являются согласованными)
С	Слабая рекомендация (отсутствие доказательств надлежащего качества (все рассматриваемые критерии эффективности (исходы) являются неважными, все исследования имеют низкое методологическое качество и их выводы по интересующим исходам не являются согласованными)



### **Порядок обновления клинических рекомендаций.**

Механизм обновления клинических рекомендаций предусматривает их систематическую актуализацию – не реже чем один раз в три года, а также при появлении новых данных с позиции доказательной медицины по вопросам диагностики, лечения, профилактики и реабилитации конкретных заболеваний, наличии обоснованных дополнений/замечаний к ранее утверждённым КР, но не чаще 1 раза в 6 месяцев.

**Приложение А3. Справочные материалы, включая соответствие показаний к применению и противопоказаний, способов применения и доз лекарственных препаратов, инструкции по применению лекарственного препарата**

**Приложение Б. Алгоритмы действий врача**

Схема Б1. Алгоритм обследования общий

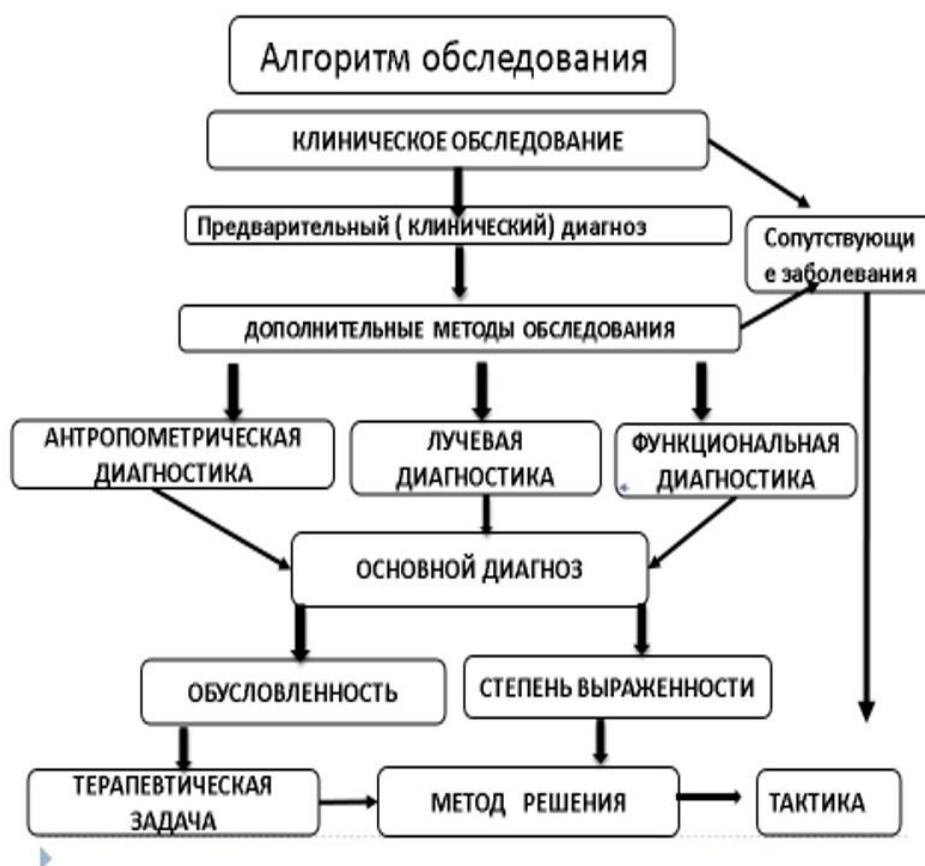
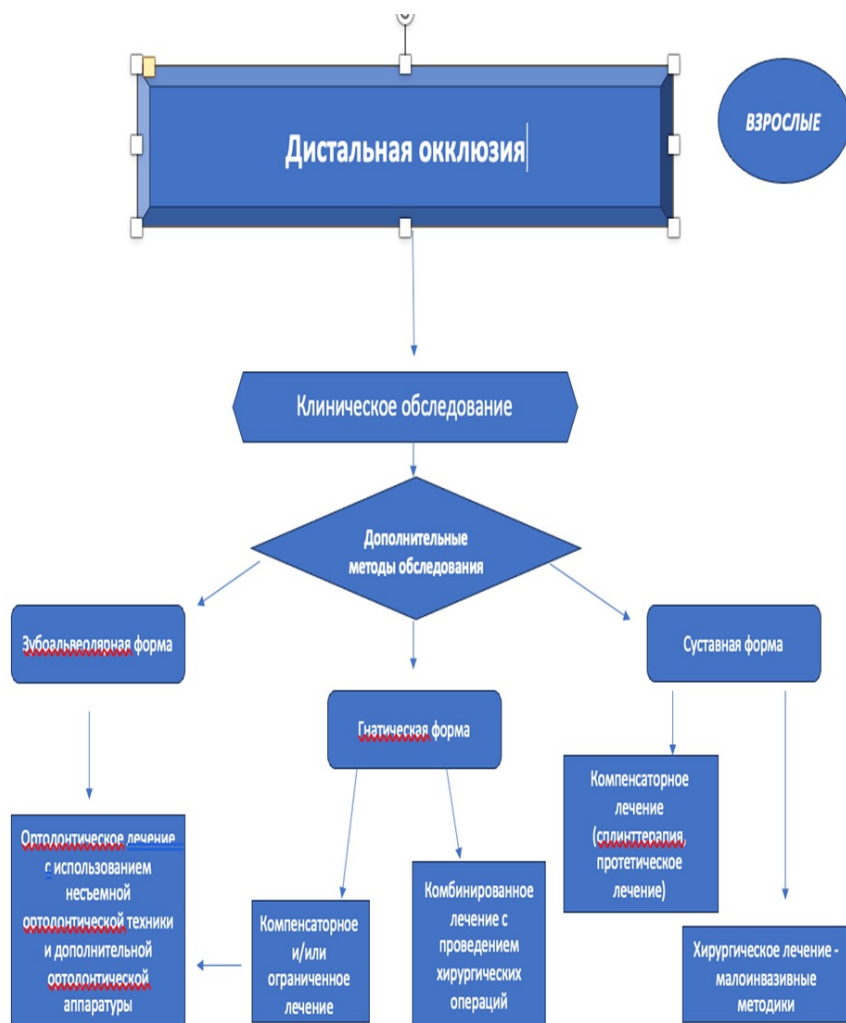


Схема Б2 Алгоритм диагностики пациента с дистальной окклюзией (прикусом)

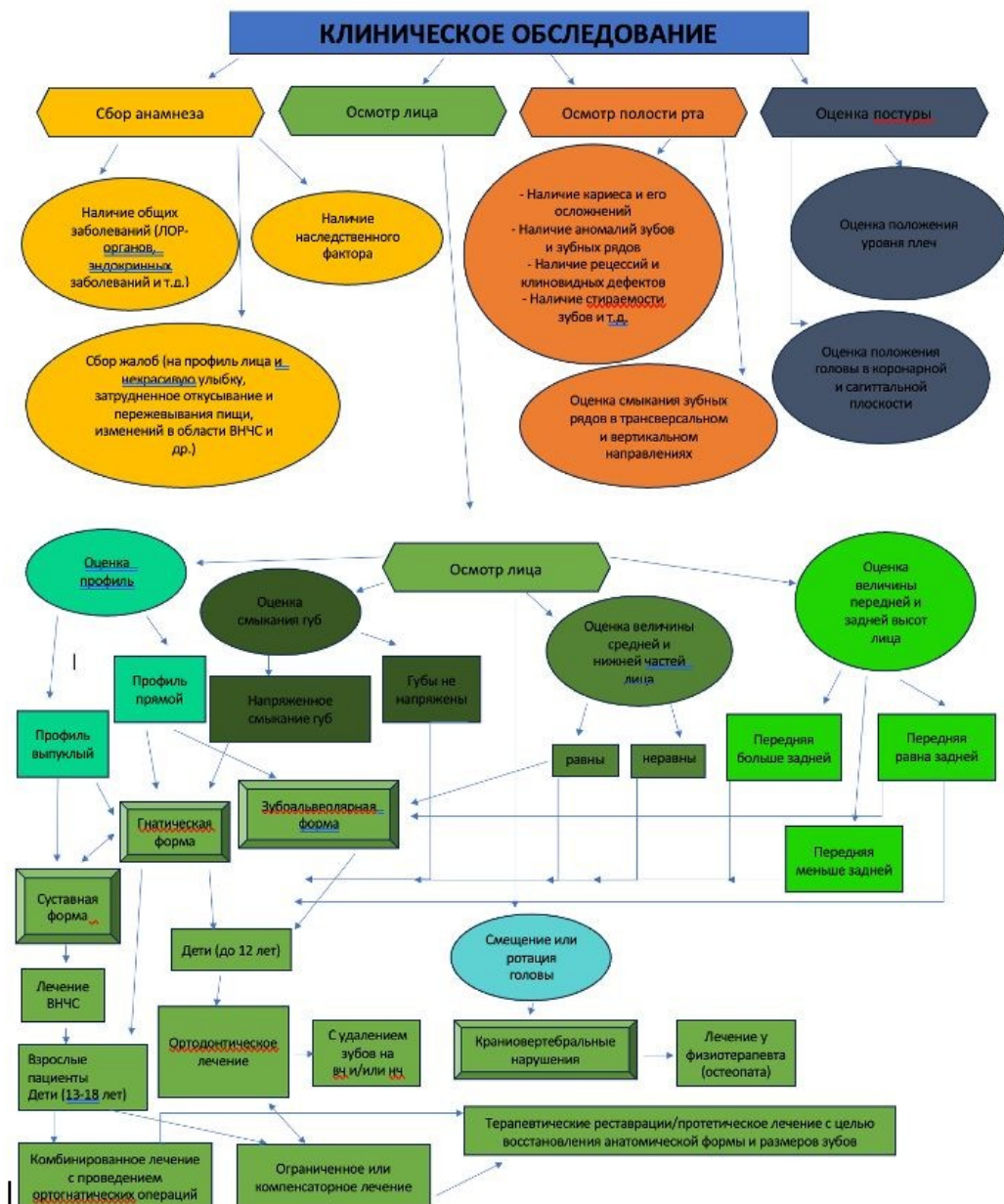

Схема Б3. Алгоритм ведения пациента дистальной окклюзией (прикусом)



## Приложение В.

**Памятка по пользованию съемными ортодонтическими аппаратами.**

1. Съемные ортодонтические аппараты необходимо чистить зубной щеткой с пастой или с туалетным мылом два раза в день (утром и вечером), а также промывать после еды по мере возможности.
2. Во избежание поломки, а также повреждения слизистой оболочки полости рта не рекомендуется принимать и пережевывать очень жесткую пищу (например, сухари).
3. Если появляется болезненность или какая-нибудь неловкость, нужно прийти к врачу для исправления.
4. Перед приходом необходимо поносить ортодонтические аппараты несколько часов, чтобы врач мог видеть то место, где аппарат причиняет боль.
5. С ортодонтическими аппаратами нужно спать.
6. Съемные ортодонтические аппараты выполнены из разнообразных пластмасс, поэтому во избежание их поломки, не допускайте их падения на твердые поверхности.
7. По мере образования твердых отложений зубного налета на ортодонтических аппаратах их необходимо очищать специальными средствами, которые продаются в аптеках.
8. При ухудшении фиксации ортодонтических аппаратов необходимо обратиться к врачу-ортодонту.
9. В случае поломки или возникновения трещины в базисе съемного ортодонтического аппарата пациенту необходимо в кратчайшие сроки обратиться в клинику ортодонтии для починки.
10. Ни в коем случае, ни при каких обстоятельствах не пытаться самому провести исправления, починку или другие воздействия на ортодонтические аппараты

## Приложение В2. Памятка по пользованию несъемными ортодонтическими аппаратами.

### **Памятка по пользованию несъемными ортодонтическими аппаратами.**

1. Несъемные ортодонтические аппараты – брекететы - необходимо чистить зубной щеткой с пастой также как зубы три раза в день, особое внимание уделять межзубным промежуткам, пришеечной части зубов, поверхности вокруг брекета, используя ортодонтические щетки, ёршики и зубные нити. После еды полость рта следует полоскать для удаления остатков пищи. Чистку зубов следует проводить после завтрака, после обеда и перед сном, после последнего приема пищи.
2. Не рекомендуется жевать жевательную резинку, вязкие пищевые продукты.
3. Во избежание поломки или расфиксирования брекетов не рекомендуется принимать и пережевывать очень жесткую пищу (например, сухари), откусывать от больших кусков (например, от целого яблока).
4. При расфиксации брекета, ортодонтического кольца необходимо немедленно обратиться к врачу-ортодонт. Признаками нарушения фиксации могут быть подвижность кольца или брекета, неприятный запах изо рта.
5. При появлении болезненных ощущений в области зубов, воспаления и травмы десны следует срочно обратиться в клинику к врачу ортодонт.

## Приложение В3. Информированное согласие на лечебную (диагностическую) манипуляцию(процедуру)

ФГБОУ ВО МГМСУ им А. И. Евдокимова Министерства здравоохранения РФ

Клинический центр челюстно-лицевой, пластической хирургии и стоматологии

(полное название лечебно-профилактического учреждения)

Информированное согласие пациента на лечебную (диагностическую) манипуляцию (процедуру)

Я, **ФИО пациента старше 18 лет**

(фамилия, имя, отчество)

Находясь на лечении в **в ортодонтическом отделении** отделении, уполномочиваю врачей:

**ФИО врача ортодонта**

(фамилия, имя, отчество)

Выполнить мне манипуляцию, процедуру (нужное подчеркнуть) **осмотр, диагностику, ортодонтическое лечение**

Мне разъяснены и понятны суть моего заболевания и опасности, связанные с дальнейшим течением этого заболевания. Я понимаю необходимость проведения указанной манипуляции (процедуры). Мне полностью ясно, что во время указанной манипуляции (процедуры) или после неё могут возникнуть, появиться осложнения, что может потребовать дополнительных вмешательств (лечения). Я уполномочиваю врачей выполнить любую процедуру или дополнительное вмешательство, которое может потребоваться в целях лечения, а также в связи с возникновением непредвиденных обстоятельств. Я предупрежден (а) и осознаю, что отказ от лечения, несоблюдения лечебно-охранительного режима, рекомендаций медицинских работников, режима приёма препаратов, самовольное использование медицинского инструментария и оборудования, бесконтрольное самолечение могут осложнить процесс лечения и отрицательно сказаться на состоянии здоровья. Я удостоверяю, что текст моего информированного согласия мною прочитан, понятно назначение данного документа, полученные разъяснения понятны и меня удовлетворяют.

Пациент **подпись и расшифровка подписи, число**

(подпись пациента либо его доверенного лица, фамилия, имя, отчество, реквизиты документа, подтверждающего право представлять пациента, дата)

Врач **подпись и расшифровка подписи врача, число**

(подписи лечащего врача, оперирующего врача, анестезиолога, фамилии, имени, отчества, дата)



**Приложение Г1-ГN. Шкалы оценки, вопросники и другие оценочные инструменты состояния пациента, приведенные в клинических рекомендациях**

.....