

Клинические рекомендации

Челюстно-лицевые аномалии [включая аномалии прикуса]

Аномалии соотношений зубных дуг

Вертикальные аномалии окклюзии

Кодирование по : K07; K07.2; K07.22; K07.23, K07.24
Международной
статистической
классификации болезней и
проблем, связанных со
здоровьем:

Возрастная группа: Дети

Год утверждения:

Разработчик клинической рекомендации:

- Стоматологическая Ассоциация России
- Профессиональное общество ортодонтон.

Оглавление

Оглавление.....	2
Список сокращений.....	3
Термины и определения.....	4
1. Краткая информация по заболеванию или состоянию (группе заболеваний или состояний).....	6
1.1 Определение заболевания или состояния (группы заболеваний и состояний).....	6
1.2 Этиология и патогенез заболевания или состояния (группы заболеваний или состояний)....	7
1.3 Эпидемиология заболевания или состояния (группы заболеваний или состояний).....	10
1.6 Клиническая картина заболевания или состояния (группы заболеваний или состояний).....	14
2. Диагностика заболевания или состояния (группы заболеваний или состояний).....	17
2.1 Жалобы и анамнез.....	17
2.3. Лабораторные диагностические исследования.....	20
2.3.1. Исследование диагностических моделей челюстей.....	20
2.4 Лучевая диагностика.....	20
2.4.1. Анализ ортопантограмм челюстей.....	20
2.5. Другие диагностические исследования.....	21
2.5.2. Телерентгенография в прямой проекции.....	21
Данный метод проводится с целью определения сочетанных аномалий.....	21
2.5.3. Конусно-лучевая компьютерная томография.....	22
2.5.4. Консультация специалистов смежных профилей: постуролог, ЛОР, невролог, логопед, дефектолог физиотерапевта.....	22
6. Организация оказания медицинской помощи.....	32
7. Дополнительная информация (в том числе факторы, влияющие на исход заболевания или состояния).....	32
Критерии оценки качества медицинской помощи.....	33
Приложение А1. Состав рабочей группы по разработке и пересмотру клинических рекомендаций.....	43
Приложение А2. Методология разработки клинических рекомендаций.....	44

Приложение А3. Связанные документы.....	46
В2. Информированное согласие.....	51

Список сокращений

МКБ 10 – международная классификация болезней 10-го пересмотра
ВАО – вертикальные аномалии окклюзии
ВРД – вертикальная резцовая дизокклюзия (ОП – открытый прикус)
ГРО – глубокая резцовая окклюзия
В/Ч – верхняя челюсть
Н/Ч – нижняя челюсть
ВЗР – верхний зубной ряд
НЗР – нижний зубной ряд
ЗЧС – зубочелюстная система
ВНЧС – височно-нижнечелюстной сустав
ОПТГ – ортопантограмма челюстей
ТРГ – телерентгенограмма головы
КТ – компьютерная томография
МРТ – магнитно-резонансная томография
УЗИ – ультразвуковое исследование
ЭМГ – электромиография
КГ – кинезиография
ГИ – гигиенический индекс

Термины и определения

- **Прикус** – вид смыкания зубных рядов в положении центральной окклюзии
- **Окклюзия** – смыкание зубных рядов при привычном статическом положении нижней челюсти
- **Физиологическая окклюзия** – привычное положение нижней челюсти, совпадающее с её центральным положением
- **Аномальная окклюзия** – положение нижней челюсти, не совпадающее с её центральным положением
- **Дизокклюзия** – отсутствие смыкания зубов
- **Вертикальная резцовая дизокклюзия (открытый прикус)** – аномалия окклюзии зубных рядов в вертикальной плоскости, при которой отсутствует смыкание передней группы зубов
- **Глубокая резцовая окклюзия** – аномалия окклюзии зубных рядов в вертикальной плоскости, при которой перекрытие во фронтальном отделе более, чем на 1/3 коронок нижних резцов, при этом сохраняется режуще-бугорковый контакт в сагиттальной плоскости
- **Глубокая резцовая дизокклюзия** – аномалия окклюзии зубных рядов в вертикальной плоскости, при которой перекрытие во фронтальном отделе более, чем на 1/3 коронок нижних резцов, при этом перекрытие во фронтальном отделе более, чем на 1/3 коронок нижних резцов, режуще-бугорковый контакт в сагиттальной плоскости отсутствует
- **Окклюзионная плоскость** – это воображаемая линия, которая проходит по режущим краям фронтальных и окклюзионной поверхности жевательных зубов
- **Мезиально** – ближе к срединной плоскости
- В ортодонтии: смещение зубов по направлению к средней линии зубного ряда
- **Дистально** – дальше от средней линии зубного ряда
- В ортодонтии: смещение зубов по направлению от средней линии зубного ряда
- **Макрогнатия** – увеличение размеров челюсти
- **Микрогнатия** – уменьшение размеров челюсти
- **Прогнатия** – переднее положение челюсти в сагиттальной плоскости

- **Ретрогнатия** – заднее положение челюсти в сагиттальной плоскости
- **Прогения** – выдвигание подбородка
- **Зубоальвеолярные формы аномалий** – аномалии, патогенетически сопровождающиеся нарушением роста и развития альвеолярных отростков и зубов
- **Гнатические формы аномалий** – аномалии, патогенетически сопровождающиеся аномалиями положения и нарушениями размеров челюстных костей
- **Антеинклинация** – наклон вниз фронтального отдела челюсти в вертикальной плоскости
- **Ретроинклинация** – внедрение вверх фронтального отдела челюсти в вертикальной плоскости
- **Дивергенция челюстей** – угол расхождения челюстных костей в вертикальной плоскости
- **Инtruзия** – частичное или полное погружение коронки зуба в альвеолярный отросток, а корня – в кость челюсти
- **Экструзия** – вытяжение коронки или корня зуба из альвеолярного отростка
- **Механически действующие ортодонтические аппараты** – ортодонтические аппараты, содержащие в своей конструкции источники механической силы
- **Функционально действующие ортодонтические аппараты** – ортодонтические аппараты, использующие силу мышц
- **Торк** – угол наклона касательной, проведенной к вестибулярной поверхности зуба, к перпендикуляру к окклюзионной плоскости

1. Краткая информация по заболеванию или состоянию (группе заболеваний или состояний)

1.1 Определение заболевания или состояния (группы заболеваний и состояний)

Вертикальная резцовая дизокклюзия (открытый прикус) – зубочелюстно-лицевая аномалия, которая характеризуется отсутствием смыкания и вертикального перекрытия передней группы зубов верхней и нижней челюстей [28, 29, 30, 109].

Глубокое резцовое перекрытие, глубокая резцовая окклюзия, глубокая резцовая дизокклюзия. Понятие, общая характеристика и классификации. К данной группе относятся аномалии, представляющие отклонения по отношению к (окклюзионной) плоскости. Окклюзионная плоскость проходит через мезиально-щёчные бугорки вторых моляров, щёчные бугорки вторых премоляров и режущие края нижних резцов, перпендикулярна сагиттальной и фронтальной плоскостям. Для этих разновидностей зубочелюстных аномалий общим, но не определяющим признаком является большая, чем в норме, величина перекрытия нижних передних зубов верхними. При ортогнатическом прикусе наиболее признанным является определение, что «перекрытие передних зубов нижней челюсти зубами верхней челюсти должно быть до 1/3 высоты коронки». По литературным данным эта величина составляет в среднем $2,7 \pm 0,1$ мм. [12]. При наличии перекрытия более указанной величины критерием различия названных аномалий является локализация контакта режущих краёв резцов нижней челюсти с резцами верхней челюсти: если режущий край зуба нижней челюсти контактирует с нёбным зубным бугорком (*tuberculum dentale*) резцов верхней челюсти, т.е. имеется режуще-бугорковый контакт, то можно говорить о глубоком или чрезмерном резцовом перекрытии. Последнее многие клиницисты рассматривают как переходную форму от ортогнатического прикуса к глубокому [12, 110]. При наличии глубокого резцового перекрытия, но при отсутствии режуще-бугоркового контакта аномалия называется глубокой резцовой дизокклюзией. Режущий край резцов нижней челюсти может при этом контактировать с какой-то любой точкой резцов верхней челюсти в области шейки, но за пределами зубного бугорка, т.е. создается сагиттальная щель. В норме сагиттальное межрезцовое расстояние, т.е. между вестибулярной поверхностью резцов нижней челюсти и нёбной поверхностью резцов верхней челюсти, составляет $2,6 \pm 0,09$ мм, или, иными словами, резцы верхней челюсти отстоят кпереди от резцов нижней челюсти на толщину режущего края. Если же возникает контакт режущих краёв

резцов нижней челюсти с мягкими тканями нёба или десны, то такой прикус называется глубоким травмирующим прикусом.

1.2 Этиология и патогенез заболевания или состояния (группы заболеваний или состояний)

Аномалии окклюзии в вертикальной плоскости – многофакторные аномалии и их этиология связана с целым рядом причин [46, 62, 72, 112].

Этиологические факторы вертикальной резцовой дизокклюзии:

- 1) эндогенные (внутренние)
- 2) экзогенные (внешние).

По времени действия:

- 1) пренатальные (воздействующие до рождения);
- 2) постнатальные (воздействующие после рождения).

По воздействию:

- 1) общие причины
- 2) местные причины аномалии [29, 33, 46, 72].

1) Вертикальная резцовая дизокклюзия

В основе этиопатогенеза ВРД лежат две теории – морфогенетическая и функционально-адаптационная. Таким образом, ВРД может быть либо результатом нарушения генетического контроля вертикального роста и развития костей лицевого черепа, либо вторичной деформацией вследствие функциональных нарушений в носу и/или ротоглотке [15, 43, 92]. Кроме того, не всегда возможно с точностью определить исходную причину ВРД, так как они часто сочетаются. Одним из ведущих механизмов ВРД является нарушение миодинамического равновесия между языком и мышцами синергистами-антагонистами челюстно-лицевой области [38, 46, 63, 72, 107]. Среди экзогенных факторов развития ВРД наиболее часто выделяют вредные орофациальные привычки, к которым можно отнести сосание и прикусывание пальцев, длительное использование соски-пустышки в результате неугасающего сосательного рефлекса [99]. Также в ВРД могут приводить аномалии размеров, формы, положения и функции языка, которые наблюдаются при макроглоссии, а также при инфантильном типе глотания [55, 63, 74]. Нарушение проходимости верхних дыхательных путей, связанное с

хроническими аденоидами, тонзиллитами, искривлением носовой перегородки, гипертрофией носовых раковин, аллергическими, вазомоторными, полипозными изменениями слизистой полости носа и околоносовых пазух приводит к ротовому типу дыхания, сужению верхней челюсти, а следовательно возникновению ВРД [66, 75]. Переломы со смещением мыщелковых отростков нижней челюсти, переломы верхней челюсти на разных уровнях, особенно в период роста и развития зубочелюстной системы, часто сопровождаются деформациями с вертикальным разобщением зубных рядов [47, 69]. Патология развития и прорезывания зубов, их неправильное положение (супра-, инфраположение) в зубном ряду, травмы зубов, обуславливающие их неправильное положение и анкилоз способствуют возникновению и формированию ВРД [58, 76]. Заболевания и повреждения височно-нижнечелюстных суставов (ВНЧС), сопровождающиеся резорбцией головок мыщелковых отростков нижней челюсти, могут спровоцировать появление ВРД [88, 111]. Ятрогенные факторы также приводят к ВРД: при неправильном планировании лечения, ненадлежащем контроле за ортодонтической техникой в процессе лечения, или могут быть связаны с пери- и постоперационными осложнениями хирургического вмешательства [15, 94, 108]. Среди эндогенных факторов ВРД различают генетические, в том числе наследственные, эндокринные и обменные нарушения [5, 29]. Помимо этого, мышечная или нервно-мышечная патологии имеют существенные корреляции с выраженным вертикальным ростом костей лицевого черепа и развитием ВРД [5, 87].

2) Глубокая резцовая окклюзия/дизокклюзия

Патогенетически выделяют зубоальвеолярную и гнатическую формы глубокой резцовой окклюзии (дизокклюзии).

Возникновение глубокого прикуса нередко связывают с редукцией ветви нижней челюсти и повышением тонуса височной мышцы. Среди причин, вызывающих аномалию, называют наследственность, особенно в отношении блокирующей формы аномалии. Развитие организма — результат совместного влияния многих факторов. Фенотип индивидуума (внешние проявления) зависит не только от генотипа, но и от факторов внешней среды, в которой развивается данный индивидуум. В течение всей жизни происходит взаимодействие этих двух групп факторов. Они, в конечном счёте, и определяют биологию организма.

Средовые причинные факторы развития глубокого прикуса разнообразны: задержка прорезывания постоянных передних зубов или ретенция жевательных, нарушения последовательности прорезывания, раннее разрушение коронковой части

молочных или постоянных боковых зубов или их удаление. Укорочение коронок зубов нижней челюсти по любой причине в сменном прикусе ведёт к установлению первых постоянных моляров ниже окклюзионной плоскости [28, 33]. В результате этого альвеолярный отросток в боковых отделах остаётся недоразвитым, так как все последующие жевательные зубы устанавливаются по уровню первых. Необходимо помнить об уровнях становления высоты окклюзии по Шварцу.

1. высота клинических коронок вторых молочных моляров
2. высота клинических коронок первых постоянных моляров
3. высота клинических коронок вторых постоянных моляров
4. высота клинических коронок третьих постоянных моляров

Кроме того, при преждевременном удалении постоянных зубов, особенно первых моляров нижней челюсти, глубокая окклюзия образуется в связи с перемещением других зубов в сторону дефекта и дистальным сдвигом зубного ряда. При этом отсутствует контакт между передними зубами и альвеолярные отростки во фронтальном отделе имеют возможность беспрепятственного роста до контакта со слизистой оболочкой.

Всевозможные вредные привычки типа прикусывания нижней губы, нарушения глотания, дыхания также играют роль в патогенезе глубокой окклюзии [7]. Многие исследователи придают значение нарушению функции жевательных мышц, их координации, например преобладанию височной мышцы над мышцами, выдвигающими нижнюю челюсть. Повышение тонуса мышц, поднимающих нижнюю челюсть, в период её активного роста задерживает развитие в боковых участках. Необходимо отметить, что в клинике редко встречаются изолированные формы аномалий развития зубов или челюстей с проявлением какого-либо одного симптома. Чаще наблюдаются всевозможные комбинированные сложные аномалии с проявлением нескольких симптомов: нарушения окклюзии (в сагиттальном, трансверзальном, вертикальном направлениях), деформация зубных рядов в разных участках, неправильное положение и форма зубов [22, 26]. Причины, вызывающие развитие верхней прогнатии (реже нижней прогнатии), приводят в большинстве случаев и к развитию глубокого прикуса. В патогенезе зубоальвеолярной формы глубокой окклюзии имеет значение анатомическое строение и отвесное (крутое) положение передних зубов. Если нёбные зубные бугорки отсутствуют или располагаются высоко, в придесневой части верхних зубов, или на месте их имеется небольшая вогнутость, то это приводит к соскальзыванию зубов нижней челюсти и развитию чрезмерного перекрытия [35].

Патологическая сущность глубокой окклюзии с позиции биомеханики жевания состоит в том, что возникает резкий дисбаланс функциональных сил, особенно при передней окклюзии. Пародонт передних зубов либо воспринимает неестественные (по их величине и направлению) функциональные силы, либо находится в состоянии гипофункционирования при контакте зубов нижней челюсти со слизистой оболочкой нёба. В обоих случаях нарушается естественный баланс сил и возникает стойкая перегрузка одних зубов и недогрузка других, что приводит к расстройству трофики пародонта [40].

Патогенетические звенья зубоальвеолярных форм глубокой резцовой окклюзии (дизокклюзии):

- Зубоальвеолярное удлинение в области передней группы зубов верхней и нижней челюсти и укорочение в области боковых;
- Макродентия;
- Смещение зубов по зубной дуге;
- Нарушение роста альвеолярных отростков в сагиттальном и трансверсальном направлениях;
- Протрузия зубов верхней челюсти;
- Ретрузия зубов нижней челюсти;
- Сужение верхнего зубного ряда.

Гнатические формы патогенеза глубокой резцовой окклюзии (дизокклюзии):

- Задержка роста всей нижней челюсти или какого-либо отдела;
- Дистальное положение челюсти;
- Чрезмерный рост челюстей в переднем отделе в вертикальной плоскости;
- Антепозиция и антеинклинация верхней челюсти;
- Укорочение задне-верхней высоты лица;
- Снижение базального угла
- Гиподивергенция лицевого черепа

1.3 Эпидемиология заболевания или состояния (группы заболеваний или состояний)

По данным зарубежных авторов, частота встречаемости аномалий окклюзии в вертикальной плоскости варьируется в диапазоне 1,5-55,1%, в частности ВРД от 1,5 до 11,4%, а ГРО от 4,5-40,8% [3,72,87]. Отечественные авторы сообщают о распространенности ВРД среди населения в диапазоне 1,3-5,7%, а ГРО в диапазоне 5,7-

47,2% [1]. При этом сочетание ВАО может варьироваться у пациентов в зависимости от сочетания с аномалиями окклюзии в сагиттальном направлении: с нейтральным соотношением зубных рядов составляет 1,8%, с дистальным соотношением зубных рядов – 2,7%, с мезиальным – 13% [36]. Среди всех обращающихся пациентов с аномалиями и деформациями зубочелюстной системы данная патология занимает 17-20% [46, 112].

Кроме того, частота встречаемости ВАО может варьироваться в зависимости от расовых (этнических), а также возрастных характеристик пациентов. По данным проведенных исследований различных авторов ВАО более распространена среди афроамериканцев (6,6%), чем среди европейцев (2,9%) и латиноамериканцев (2,1%) [27, 33, 62]. Распространенность ВАО с возрастом, по мере роста и развития зубочелюстной системы, может уменьшаться, поскольку ВАО имеет тенденцию к саморегуляции в период смены зубных рядов [28, 30, 38, 46, 62].

Многофакторная природа возникновения ВАО значительно затрудняет ее профилактику и лечение [60, 62, 72, 79].

1.4. Особенности кодирования заболевания или состояния (группы заболеваний или состояний) по Международной статистической классификации болезней и проблем, связанных со здоровьем

K07 Челюстно-лицевые аномалии [включая аномалии прикуса]

K07.2 Аномалии соотношений зубных дуг

K07.22 — чрезмерно глубокий горизонтальный прикус (горизонтальное перекрытие);

K07.23 — чрезмерно глубокий вертикальный прикус (вертикальное перекрытие);

K07.24 Открытый прикус

1.5. Классификация заболевания или состояния (группы заболеваний или состояний)

Основополагающий принцип классификации заключается в разделении всех аномалий согласно трем плоскостям пространства – сагиттальной, трансверсальной и вертикальной [5, 29, 61]. В свою очередь к вертикальным аномалиям относятся две формы: короткий и длинный паттерны лицевого черепа [33], известные также как гипо-

и гипердивергентные типы строения зубочелюстной системы [61]. Гипердивергенция, обычно сопровождается разобщением зубных рядов по вертикали, а именно вертикальной дизокклюзией, которая наиболее часто встречается в переднем (антериальная или резцовая) [41], реже в боковом участке (латеральная или постериальная) зубных рядов, с одной или двух сторон [48, 86].

По форме разобщения зубов-антагонистов:

- 1) симметричная ВРД
- 2) несимметричная ВРД, связанная с привычкой сосать и прикусывать пальцы, губы [46, 63, 72].

По степени тяжести:

- 1) легкая
- 2) средняя
- 3) тяжелая.

По степени тяжести ВРД по отношению к вертикальной плоскости по Персину (2015) [28, 29]:

- 1-я степень – отсутствие резцового перекрытия от 1 до 3 мм;
- 2-я степень – от 3 до 5 мм;
- 3-я степень – от 5 мм и более, а также наличие окклюзионных контактов только в области моляров [1].

По степени тяжести ВРД по Н.Г. Аболмасов и Н.Н. Аболмасов (2008):

- 1-я степень – до 5 мм;
- 2-я степень – до 9 мм;
- 3-я – более 9мм [34].

По степени тяжести по отношению к горизонтальной (окклюзионной) плоскости:

- 1-я степень – не смыкаются резцы и клыки;
- 2-я степень – не смыкаются резцы, клыки и премоляры;
- 3-я степень – смыкаются только последние моляры [7].

По этиологическому принципу:

- 1) «травматическая», связанная с вредными орофациальными привычками,

2) «рахитическая» [1, 7].

По S. Premkumar (2015):

1. «неполное вертикальное резцовое перекрытие» – тенденция к ВРД;
2. «простая» – дизокклюзия более 1 мм, но в пределах резцов и клыков;
3. «сложная» – дизокклюзия резцов, клыков и премоляров;
4. «сложносоставную или инфантильная» – дизокклюзия достигает вторых или третьих моляров;
5. «ятрогенную» – в результате неправильного лечения [89].

По S. Premkumar (2015):

1. «неполное вертикальное резцовое перекрытие» – тенденция к ВРД;
2. «простая» – дизокклюзия более 1 мм, но в пределах резцов и клыков;
3. «сложная» – дизокклюзия резцов, клыков и премоляров;
4. «сложносоставную или инфантильная» – дизокклюзия достигает вторых или третьих моляров;
5. «ятрогенную» – в результате неправильного лечения [45].

Клинико-морфологические формы ВРД:

- 1) зубоальвеолярная;
- 2) скелетная (гнатическая) [29, 33, 39, 62, 109] Скелетная форма может быть обусловлена нарушением развития верхней челюсти, нижней челюсти, или сочетанием обоих [5, 92].

Изолированная ВРД наблюдается при нормальном смыкании боковых зубов; сочетанная форма ВРД – при наличии сопутствующих сагиттальных и трансверсальных аномалий зубочелюстной системы [1, 15].

Классификация Л.С. Персина

Глубокая резцовая окклюзия

Глубокая резцовая дизокклюзия (при отсутствии контакта резцов в сагиттальной плоскости)

Данные формы прикуса могут рассматриваться как стадии единого патологического процесса, т. е. при определенных условиях (удалении зубов, их патологической стираемости) чрезмерное резцовое перекрытие может

трансформироваться в глубокую резцовую окклюзию или дизокклюзию, а последний - в глубокий травмирующий прикус.

По величине перекрытия коронок центральных резцов:

- I степень. Перекрытие от 1/3 до 2/3 высоты (3 - 5 мм).
- II степень. Перекрытие от 2/3 высоты до целой коронки (5 - 9 мм).
- III степень. Перекрытие превышает величину коронки (более 9 мм).

По характеру взаимодействия боковых зубов глубокие формы окклюзии сочетаются с нейтральным соотношением моляров и чаще – с дистальным. Глубокая окклюзия является одной из самых распространённых зубочелюстных аномалий в разных возрастных периодах, т.е. в период подготовки к смене и смены временных зубов на постоянные.

1.6 Клиническая картина заболевания или состояния (группы заболеваний или состояний)

Аномалии окклюзии в вертикальной плоскости могут сопровождаться выраженными функциональными и эстетическими нарушениями челюстно-лицевой области, а также оказывать воздействие на другие системы организма [11, 33, 32, 46, 60]

1) Зубоальвеолярная форма аномалии окклюзии в вертикальной плоскости.

Для этой формы аномалии не характерны нарушения челюстно-лицевых пропорций. Аномалия окклюзии как правило обусловлена изменениями осей наклона передней группы зубов; уменьшением зубоальвеолярной высоты в переднем отделе, увеличением зубоальвеолярной высоты в боковом отделе (при вертикальной резцовой дизокклюзии), увеличением зубоальвеолярной высоты в переднем отделе, укорочением зубоальвеолярной высоты в боковом отделе (при глубокой резцовой диз/окклюзии) [27, 38, 46, 62, 63].

2) Скелетная (гнатическая) форма аномалии окклюзии в вертикальной плоскости.

Данная патология характеризуется более выраженными нарушениями зубочелюстной системы [5, 18, 27, 38, 62, 92].

- **Скелетные признаки**

Скелетные признаки при вертикальной резцовой дизокклюзии: увеличение общей передней высоты лица, в основном за счет увеличения нижней передней высоты лица, уменьшение задней высоты лица, ширина лица может быть значительно сужена, как правило определяется увеличение зубоальвеолярных высот боковой группы зубов, может определяться уменьшение зубоальвеолярной высоты передней группы зубов, ротация нижней челюсти по часовой стрелке, тенденция к сужению верхней челюсти [4, 63, 94, 110, 111].

Скелетные признаки при глубокой резцовой диз/окклюзии: уменьшение общей передней высоты лица, в основном за счет уменьшения нижней передней высоты лица, увеличение задней высоты лица; как правило определяется укорочение зубоальвеолярных высот боковой группы зубов, увеличение зубоальвеолярной высоты передней группы зубов; ротация нижней челюсти против часовой стрелки [14, 28, 29, 30, 37, 80].

- **Мягкотканые признаки**

Мягкотканые признаки при вертикальной резцовой дизокклюзии: сглаженность носогубных складок, уменьшение длины верхней губы, увеличенное межгубное расстояние (более 4 мм), отсутствие смыкания губ в покое, полуклассический рот, сглаженность губоподбородочной складки, напряжение подбородочной мышцы («симптом наперстка») [5, 7, 30, 28].

Мягкотканые признаки при глубокой резцовой диз/окклюзии: выраженность носогубных и губоподбородочной складок, опущение уголков рта, выпуклая и «вывернутая» нижняя губа, скошенный кзади подбородок [28, 29, 25]

- **Окклюзионные признаки**

Окклюзионные признаки при вертикальной резцовой дизокклюзии: разобщение зубных рядов может достигать вторых и третьих премоляров, гипердивергенция окклюзионных плоскостей, нередко определяется скученное положение зубов, тенденция к одно- или двусторонней трансверсальной окклюзии зубных рядов, нередко встречается гипоплазия эмали постоянных зубов [5, 39, 46].

Окклюзионные признаки при глубокой резцовой диз/окклюзии: глубина резцового перекрытия составляет более $\frac{1}{2}$, гиподивергенция окклюзионных плоскостей, нередко могут быть уплощение зубного ряда и скученность в переднем отделе, протрузия верхних передних зубов и ретрузия нижних или их оральный наклон на обеих челюстях. [24, 80].

- **Дыхательные пути**

Изменения дыхательных путей при вертикальной резцовой дизокклюзии: значительное сужение просвета верхних дыхательных путей, в основном на уровне носо- и ротоглотки, про- исходящее одновременно со смещением и низким положением подъязычной кости [68,71].

Изменения дыхательных путей при глубокой резцовой диз/окклюзии: сужение просвета дыхательных путей, в основном на уровне носо- и ротоглотки, особенно выраженное в сочетании с глубокой резцовой диз/окклюзии с дистальной окклюзией, обусловленной ретрогнатией нижней челюсти [2]

- **Изменения ВНЧС**

Изменения ВНЧС при вертикальной резцовой дизокклюзии: пациенты с ВРД имеют высокую вероятность развития внутренних нарушений в ВНЧС, проявляющихся передним смещением суставного диска, а также дегенеративными костными изменениями суставных поверхностей [44,88, 111].

Изменения ВНЧС при глубокой резцовой диз/окклюзии: пациенты с глубокой резцовой диз/окклюзией имеют высокую вероятность развития внутренних нарушений в ВНЧС, особенно в сочетании с дистальной окклюзией, обусловленной ретрогнатией нижней челюсти [19, 73]

- **Изменения пародонта**

Изменения пародонта при вертикальной резцовой дизокклюзии: в связи с отсутствием смыкания и функциональной неполноценностью передней группы зубов десневые сосочки гипертрофированы, отечны и нередко кровоточат [1, 7]. Выраженные нарушения в пародонте выявляются у пациентов с ВРД в 36,5% [13].

Изменения пародонта при глубокой резцовой диз/окклюзии: при глубокой резцовой диз/окклюзии возникает функциональная травматическая перегрузка пародонта, нередко – травмирование слизистой оболочки полости рта, что в совокупности приводит к нарушению трофики и деструктивным изменениям в тканях пародонта [17, 30]

2. Диагностика заболевания или состояния (группы заболеваний или состояний)

Качественное обследование и составление плана лечения пациентов с аномалиями окклюзии в вертикальной плоскости является одной из наиболее важных задач всего лечебного процесса [36, 63]. От корректности и точности их выполнения будет зависеть эффективность лечения, целью которого является не только достижение оптимальных функционально-эстетических результатов, но и улучшение качества жизни пациентов [23, 82]. В связи с высокой распространенностью аномалий окклюзии в вертикальной плоскости с аномалиями окклюзии в сагиттальной и трансверсальной плоскостях, многофакторностью этиологических факторов и высокой частотой рецидивов [23, 49] важным аспектом при планировании и выборе тактики лечения таких групп пациентов является проведение комплексного обследования.

Диагностика аномалий окклюзии в вертикальной плоскости включает сбор анамнеза, клинический осмотр и дополнительные методы обследования.

Следует учитывать особенности диагностических мероприятий у детей:

- различный уровень объективности получаемой при опросе информации от ребенка и третьих лиц (родители по-разному интерпретируют жалобы и анамнез);
- различный уровень взаимодействия врача, пациента и родителей;
- невозможность проведения сложных диагностических манипуляций из-за возрастных и психоэмоциональных особенностей ребенка (например: снятие оттисков для диагностических моделей у маленьких детей);
- ограничения в проведении некоторых рентгенологических и функциональных исследований исследований.

2.1 Жалобы и анамнез

Необходимо выяснить у ребенка или у его родителей:

2.1.1 Жалобы на данный момент и в анамнезе.

Дети до 6 лет, как правило, жалоб не предъявляют. Родители обычно обращают внимание на неправильное смыкание зубов после посещения стоматолога и приходят на прием по его направлению. В семьях, где родители, либо кто-нибудь из членов семьи имеют такую аномалию могут заметить нарушение рано, сразу после прорезывания временных зубов. Дети старше 6 лет и их родители, пациенты старшего детского возраста могут предъявлять жалобы на эстетику (неудовлетворенность внешним видом лица, профиля, улыбки, положения зубов и др.), функциональные (затруднение при откусывании и жевании, нарушении дикции, не смыкание губ и др.), морфологические (патологическая стираемость зубов, рецессии и др.)

2.1.2. Данные анамнеза:

- особенности течения беременности, наличие патологии, своевременность родов матери;
- особенности 1-го года жизни, тип вскармливания в первый год жизни;
- наличие соматических заболеваний и аллергических реакций (обязательно должна быть заполнена анкета о здоровье ребенка);
- наличие непереносимости лекарственных препаратов и материалов, используемых на данном этапе лечения;
- своевременность прорезывания временных и постоянных зубов;
- наличие подобной аномалии окклюзии у родственников;
- перенесенные травмы;
- наличие вредных привычек (сосание пальца, предметов, соски; сон с открытым ртом и т.д.)
- предыдущие обращения к ортодонту (проводилось ли ранее ортодонтическое лечение, как вел себя ребенок, как переносил ортодонтические манипуляции)

Уровень убедительности В (уровень достоверности доказательств – 2)

2.2 Физикальное обследование

Медицинские услуги для физикального обследования в соответствии с номенклатурой медицинских услуг представлены в Приложении Г (табл. 1).

При физикальном обследовании устанавливается предварительный клинический диагноз. В зависимости от поставленного диагноза определяются дополнительные методы обследования лечения.

Внешний осмотр включает осмотр лица, особенности осанки.

- При осмотре лица определяется симметричность лица в фас, вид профиля: прямой, выпуклый, вогнутый.

- Отмечают нарушение осанки – положение головы, выраженность или отсутствие физиологических изгибов позвоночника.
- Особое внимание обращают на размеры третей лица и их соотношения, наличие или отсутствие смыкания губ и напряжение других мягких тканей лица.

При осмотре полости рта определяют и оценивают:

- период формирования прикуса, наличие или отсутствие комплектных зубов, у детей – соответствие периода формирования прикуса возрасту ребенка.
- состояние зубных рядов, их форма, последовательность и симметричность расположения зубов в зубном ряду, наличие контактов между смежными зубами;
- окклюзию зубных рядов в привычном положении нижней челюсти;
- возможность самостоятельно сместить нижнюю челюсть назад (клинические и функциональные пробы Ильиной-Маркосян)
- проведение клинической диагностической пробы Эшлера-Биттнера
- Особое внимание обращают на наличие или отсутствие резцового перекрытия и его величину, а также продолжительность вертикальной щели при открытом прикусе; степень стираемости зубов и наличие фестончатого края у резцов, так как его отсутствие говорит об обусловленности аномалии.

Целенаправленно выявляют:

- неадекватное психоэмоциональное состояние пациента и его законных представителей перед лечением;
- острые поражения слизистой оболочки рта и красной каймы губ;
- острые воспалительные заболевания органов и тканей рта;
- заболевания тканей пародонта в стадии обострения;
- неудовлетворительное гигиеническое состояние рта;
- желание лечиться или отказ от лечения.
- определение общесоматического состояния пациентов, в первую очередь с выявлением патологии, которая может повлиять на выбор метода лечения (бронхиальная астма, эпилепсия, состояние эндокринной системы, аллергические реакции и др.);
- выявление состояний, при котором противопоказано ортодонтическое лечение (состоит ли данный пациент на учете у психиатра).

Уровень убедительности В (уровень достоверности доказательств – 2)

2.3. Лабораторные диагностические исследования

2.3.1. Исследование диагностических моделей челюстей

Медицинские услуги для антропометрической диагностики в соответствии с номенклатурой медицинских услуг представлены в Приложении Г (табл. 2).

В ходе антропометрических исследований возможно определение следующих параметров (по необходимости):

- мезиодистальные размеры коронок резцов верхней и нижней челюстей, их пропорциональность;
- размер и форму зубных рядов;
- аномалии контактных пунктов между зубами (скученное положение зубов/ наличие промежутков между зубами – диастемы и/ или тремы), аномалии последовательности расположения зубов и симметричности зубных рядов;
- глубину резцового перекрытия;
- ширину и длину апикального базиса верхней и нижней челюстей;
- и другие методы для уточнения диагноза.

Уровень убедительности В (уровень достоверности доказательств – 2)

Комментарии: Исследование диагностических моделей челюстей необходимо для определения аномалии окклюзии, наличие суперконтактов при исследовании в артикуляторе, симметричности зубных рядов, уточнении аномалий зубов и степени выраженности.

2.4 Лучевая диагностика

Медицинские услуги для лучевой диагностики в соответствии с номенклатурой медицинских услуг представлены в Приложении Г (табл. 2).

Рентгенологическое исследование необходимо для дифференциальной диагностики обусловленности возникновения и развития аномалии окклюзии в вертикальной плоскости на зубоальвеолярном и/или гнатическом уровне, определении степени выраженности, а также определении показаний к лечению, выбора метода лечения и тактики врача.

Уровень убедительности В (уровень достоверности доказательств – 2)

2.4.1. Анализ ортопантомограмм челюстей.

Определяют аномалии количества зубов, аномалии положения зубов, наличие зачатков зубов, положение зачатков зубов, степень формирования корней зубов, наличие/отсутствие кариеса и его осложнений, нарушения со стороны носовых пазух.

Уровень убедительности В (уровень достоверности доказательств – 2)

Комментарии: анализ ортопантомограмм челюстей проводят по показаниям после первичного осмотра для определения кариеса и его осложнений, наличия адентий и ретинированных зубов, оценки состояния окружающих тканей зуба, а также определения показаний к дальнейшему обследованию.

2.4.2. Анализ телерентгенограмм головы, выполненных в боковой проекции.

При анализе телерентгенограмм рекомендовано обратить внимание на общие нарушения лицевого черепа и особое внимание уделить параметрам, которые говорят о нарушениях в вертикальной плоскости: положение и наклон верхней и нижней челюстей; величину гониального угла (определяя верхний и нижний гониальные углы), суставной угол, направление роста лицевого черепа, соотношение задней и передней высот лицевого черепа и другие.

Необходимость проведения рентгенологических методов проводится с целью уточнения диагноза, проведения дифференциальной диагностики, определение характера и особенностей развития аномалии, направление типа роста лицевого черепа.

Уровень убедительности рекомендаций В (уровень достоверности доказательств - 2)

2.5 Иные диагностические исследования

2.5.1. Магнитно-резонансная томография височно-нижнечелюстного сустава.

Уровень убедительности рекомендаций В (уровень достоверности доказательств – 2).

Комментарии: Исследование позволяет провести детальное изучение мягкотканых и хрящевых структур височно-нижнечелюстного сустава (целостность и положение суставного диска, оценить его пространственное положение в суставе, а также в кинематике).

2.5.2. Телерентгенография в прямой проекции.

Данный метод проводится с целью определения сочетанных аномалий.

Уровень убедительности рекомендаций В (уровень достоверности доказательств – 2).

Комментарии: Исследование позволяет провести изучение костных структур лицевого черепа в трансверсальной плоскости.

2.5.3. Конусно-лучевая компьютерная томография

Проведение данного метода проводится для более детального изучения структур лицевого черепа для уточнения диагноза и составления плана лечения.

Уровень убедительности рекомендаций А (уровень достоверности доказательств - 1)

Комментарии: Диагностика любой из описываемых врожденной или приобретенной аномалии, или деформации зубочелюстной системы и лицевого черепа невозможна без КЛКТ, которые являются основополагающим для данной категории пациентов. Этот метод обследования позволяет провести детальное изучение анатомии костей скелета лица, характер и особенности развития аномалии или механизма деформации.

2.5.4. Консультация специалистов смежных профилей: постуролог, ЛОР, невролог, логопед, дефектолог, физиотерапевта.

Уровень убедительности рекомендаций В (уровень достоверности доказательств 2)

Комментарии: *нарушение функции дыхания, глотания, смыкания губ, речи, жевания, а также нарушения осанки и деформации позвоночника значительно усложняет лечение, приводят к рецидивам аномалии окклюзии в вертикальной плоскости.*

2.5.1. Функциональные исследования (необязательны, проводятся по необходимости на усмотрение врача)

- 1) Электромиография
- 2) Миотонометрия
- 3) Денситометрия
- 4) Кинезиография
- 5) Аксиография
- 6) Кондилография
- 7) Реопародонтография
- 8) Вибрография
- 9) УЗИ ВНЧС и жевательных мышц
- 10) Стабилометрия и др.

2.5.2. Медицинское фотографирование

Медицинское фотографирование необходимо для оценки эстетики лица, симметрии лица, вид профиля, ширину улыбки, наличие или отсутствие «десневой» улыбки и др.

Медицинское фотографирование включает:

- фотографии лица в привычном положении НЧ: анфас, профиль, полупрофиль;
- фотографии лица с улыбкой в привычном положении НЧ: анфас, профиль, профиль под 45 град;
- зубы верхней и нижней челюстей в состоянии максимального фиссурно-бугоркового контакта (снимок с ретрактором): спереди, справа, слева. Зубная дуга верхней челюсти, зубная дуга нижней челюсти (снимок с ретрактором и окклюзионным зеркалом).

Уровень убедительности В (уровень достоверности доказательств – 2)

Комментарии: диагностические мероприятия позволяет определить клиническую картину, период формирования ЗЧС, степень выраженности аномалии окклюзии в вертикальной плоскости, сопутствующие заболевания, что позволяет выбрать метод и тактику лечения с учетом возраста пациента.

3. Лечение, включая медикаментозную и немедикаментозную терапии, диетотерапию, обезболивание, медицинские показания и противопоказания к применению методов лечения

Принципы лечения пациентов с аномалиями окклюзии можно условно подразделить на следующие виды:

1. Методы, направленные на устранение причин («этиотропное или каузальное лечение»);
2. Методы, направленные на коррекцию парафункций языка и мышц челюстно-лицевой области («миофункциональная терапия»);
3. Методы, направленные на изменение роста челюстей («модификация роста»);
4. Методы, направленные на компенсацию нарушений смыкания зубных рядов («камуфляж-лечение»);
5. Методы, направленные на устранение имеющихся аномалий и деформаций челюстей («ортогнатическая хирургия») [59].

3.1 Консервативное лечение

3.1.1. Лечение детей до 13 лет.

Принципы ортодонтического лечения детей и подростков с ВРД чаще обусловлены зубоальвеолярными изменениями. Преобладание скелетного компонента ВРД в период временных зубных рядов встречается редко. Однако с ростом и развитием ребенка при отсутствии коррекции скелетные диспропорции будут прогрессивно увеличиваться [63]. Основными причинами ВРД на данном этапе являются вредные орофациальные привычки [99, 100]. Все лечебные мероприятия со стороны врачей и родителей в это время должны быть направлены на оказание помощи ребенку в самостоятельном преодолении вредной привычки, что может привести к частичной или полной саморегуляции ВРД [28, 62, 79]. При наличии постоянной вредной привычки для ее устранения и коррекции ВРД могут использоваться специальные съемные или несъемные ортодонтические устройства различной конструкции с фиксаторами (ограничителями), которые предотвращают сосание пальцев, а также прокладывание языка между зубными рядами, способствуя нормальному вертикальному развитию зубоальвеолярных структур [9, 60, 85, 110, 97]. В некоторых случаях стойкая вредная привычка может являться признаком функционального, например, компульсивного расстройства, в таком случае будет требоваться помощь психиатра, невролога, и логопеда [46, 63].

Если у детей и подростков с ВРД определяется ротовой тип дыхания, связанный с патологией носо- и/ или ротоглотки, ребенка следует направлять к оториноларингологу для соответствующего консервативного или хирургического лечения. При этом, если после санации верхних дыхательных путей пациент продолжает дышать через рот, необходимы занятия с логопедом и назначение дыхательной гимнастики, для восстановления нормального типа дыхания [66, 75].

Специальные устройства для коррекции ВРД путем исправления парафункций языка и мышц челюстно-лицевой области известные как миофункциональные ортодонтические аппараты, к которым относятся активаторы, бионаторы, регулятор функции могут быть эффективны только в период активного роста и развития зубочелюстной системы [28, 51, 56, 60, 63, 72, 97]. Сочетание использования таких аппаратов с ормиофункциональной терапией, заключающейся в ряде мышечных упражнений, существенно улучшает эффективность лечения пациентов с ВРД [103].

У пациентов с ВРД для сдерживания и попытки модификации выраженного вертикального (гипердивергентного) типа роста зубочелюстной системы могут применяться внеротовые ортодонтические аппараты. [56, 60, 79].

У подростков в связи с длительным действием этиологических факторов скелетный компонент ВРД становится в значительной степени шире, следовательно, ответ со стороны зубных рядов на воздействие лечебных аппаратов будет происходить дольше, продолжительность лечения будет увеличиваться [63]. Вертикальный рост костей лицевого черепа может продолжаться в течение всего подросткового возраста, что будет обуславливать необходимость эффективного сдерживания в течение всего этого периода времени [33, 31, 92, 109].

Уровень убедительности рекомендации А (уровень достоверности доказательств 1)

Основные принципы ортодонтического лечения детей с аномалиями окклюзии:

- 1) При планировании ортодонтического лечения приоритетным должно быть сохранение зубов, нормализация функции ЗЧС.
- 2) Нельзя начинать лечение без подготовительных мероприятий, если таковые необходимы: санация полости рта, коррекция гигиенических навыков, нормализация (улучшение) носового дыхания, нормализация (улучшение) осанки, пластика уздечки языка, устранение вредных привычек.
- 3) Ортодонтические конструкции (аппарат) должны обеспечивать возможности оптимальной гигиены полости рта.
- 4) Ортодонтические конструкции (аппарат) должны быть безопасными для ребенка, не травмировать слизистую.
- 5) Ортодонтические конструкции (аппарат) должны изготавливаться с учётом возможности ребенку самостоятельно припасовывать и извлекать ее изо рта.
- 6) Родители (опекуны) должны быть проинформированы о целях и задачах лечения, предназначении и механизме действия конструкции, режиме пользования конструкцией, уходом и гигиеной полости рта во время ортодонтического лечения.

Уровень убедительности рекомендации А (уровень достоверности доказательств 1)

Цель лечения детей с аномалиями окклюзии включает одновременное решение нескольких задач:

- 1) восстановление функциональной способности зубочелюстной системы;
- 2) восстановление функции откусывания, жевания, смыкания губ и речи;
- 3) устранение перегрузки пародонта зубов, предупреждение развития патологических процессов и осложнений;

- 4) создание правильных окклюзионных контактов;
- 5) восстановление эстетики лица и зубов, создание красивой улыбки;
- 6) повышение качества жизни пациентов;
- 7) предупреждение или устранение негативных психоэмоциональных последствий, связанных с аномалией окклюзии.

Уровень убедительности рекомендации А (уровень достоверности доказательств 1)

Консервативное ортодонтическое лечение детей показано при первой степени выраженности. Выбор ортодонтического аппарата зависит от возраста больного, периода формирования прикуса, обусловленности аномалии.

Уровень убедительности В (уровень достоверности доказательств – 2)

Комментарии. Конструкцию аппарата выбирает врач-ортодонт в зависимости от обусловленности, степени выраженности, особенностей клинической картины, психоэмоционального состояния ребенка, способности его к сотрудничеству, степени ответственности и мотивации родителей или законных представителей ребенка.

3.1.2. Лечение детей 13-18 лет.

Ортодонтическое лечение детей с 13 до 18 лет в период постоянных зубных рядов является комплексной задачей в связи с выраженными функциональными и эстетическими нарушениями зубочелюстной системы, завершением роста костей лицевого черепа [53, 67, 90]. (как и лечение взрослых пациентов). Существуют различные способы компенсации аномалий окклюзии с помощью несъемной ортодонтической техники (брекет-системы), съемных ортодонтических аппаратов (например элайнеров) с применением последовательных ортодонтических дуг – от легких до тяжелых, с удалением зубов, использованием межчелюстных эластиков и еще различной дополнительной ортодонтической аппаратуры. [91, 96, 97].

При планировании ортодонтического лечения взрослых пациентов необходимо установить, каким образом будет происходить коррекция аномалии – путем экстррузии передней группы зубов и/или интрузии боковой группы зубов. Это решение обычно основывается на: вертикальном положении верхнечелюстных резцов относительно линии губ (обнажение резцов в покое и при улыбке), а также степени дивергенции окклюзионных плоскостей, и межгубного расстояния [27, 63, 110]. Коррекция путем экстррузии верхнечелюстных и нижнечелюстных резцов может быть реализована с использованием экстррузионной ортодонтической дуги и вертикальных эластиков [67, 97]. Экстррузия передней группы зубов показана в случаях, когда определяется

недостаточная экспозиция резцов при улыбке. Интрузия премоляров и моляров осуществляется при нормальном или чрезмерном обнажении резцов при улыбке и осуществляется за счет применения интрузионных накладок, либо за счет дополнительной аппаратуры в виде мини-имплантатов [91, 96, 109]. При этом ортодонтическое лечение может быть проведено без удаления или с удалением отдельных зубов [38, 60, 91, 96]. Существует лечебный подход без удаления для пациентов с горизонтальным типом роста и с удалением для пациентов с вертикальным типом роста зубочелюстной системы. За счет удаления премоляров возможно осуществить ретракцию передних зубов увеличивая тем самым резцовое перекрытие по вертикали [59, 62, 63, 97]. В некоторых случаях удаление также необходимо для коррекции сопутствующих проблем: выраженное скученное положение, бипротрузии, сагиттальных аномалий окклюзии [63]. Резорбция верхушек корней зубов в процессе такого лечения будет считаться ятрогенным осложнением, которая как правило обусловлена ретракцией и/или интрузией зубов [54]. Экструзия зубов не вызывает сосудистую компрессию в области верхушек корней зубов, поэтому имеет меньшую корреляцию с возникновением резорбции корней, в отличие от интрузии. Среди дополнительных факторов риска резорбции корней зубов можно выделить: наличие предшествующей резорбции, дисфункции языка, травма зубов в анамнезе [50, 54, 63, 78].

Устройства временной скелетной опоры в виде ортодонтических имплантатов (мини-винтов и мини-пластин), значительно повысили эффективность ортодонтического лечения и длительную стабильность результатов лечения [52, 70, 91, 96, 65, 67, 95].

Избирательное пришлифовывание бугров жевательных зубов является методом выбора для пациентов с вертикальной резцовой окклюзией после ранее проведенного лечения, с помощью которого можно достичь углубления вертикального резцового перекрытия в среднем на 2,28 мм, однако в некоторых случаях может наблюдаться временное повышение чувствительности зубов [64].

Уровень убедительности рекомендации А (уровень достоверности доказательств 1)

3.2. Хирургическое лечение (комбинированное лечение) (у детей 13-18 лет).

У пациентов с вертикальными аномалиями окклюзии формируются стойкие деформации костей лицевого черепа, основным способом коррекции которых является комбинированное (ортодонтическое и хирургическое) лечение [5,16,39,104]. Изолированный ортодонтический подход в таких случаях часто имеет высокий риск

рецидива аномалии и может иметь негативное влияние на эстетику лица и улыбки, о чем необходимо информировать пациентов при выборе метода лечения [77,88]. Комбинированное лечение позволяет добиться не только стабильной функциональной окклюзии зубных рядов, но и устранить имеющиеся деформации костей лицевого черепа, лежащие в основе данной аномалии, нормализовать пропорции лица и улыбки, восстановить проходимость и увеличить размеры дыхательных путей, при этом сохранить здоровье пародонта и ВНЧС, таким образом значительно улучшить качество жизни пациентов [12, 25, 44].

Комбинированное лечение состоит из нескольких последовательных этапов, основными являются:

1) предоперационная ортодонтическая подготовка – нормализация положения зубов координация формы и размеров зубных рядов, создание условий для ортогнатической операции;

2) хирургическое вмешательство – нормализация размеров, формы и соотношения челюстей;

3) послеоперационная ортодонтическая коррекция – коррекция окклюзионных контактов, создание условий для длительной ретенции результатов.

4) ретенционный период [82-84].

Предоперационная ортодонтическая подготовка заключается в исправлении положения зубов, размеров и формы зубных рядов для их соотношения во время операции, при этом часто требуется сегментарное ортодонтическое выравнивание верхнего зубного ряда с девиацией корней прилегающих к месту межзубной остеотомии верхней челюсти [34, 88, 92]. У пациентов с выраженным сужением верхней челюсти, в качестве первого этапа в зависимости от степени оксификации небного шва и степени сужения целесообразно выполнять хирургическое расширение верхней челюсти с помощью фиксации и активации небного дистракционного аппарата [8, 21] или с использованием расширяющих аппаратов с опорой на небные ортодонтические имплантаты. Хирургическая коррекция может выполняться на верхней челюсти [101], нижней челюсти [59], или обеих челюстях [45,93]. Основными методами хирургического лечения являются двусторонняя сагиттальная расщепляющая остеотомия ветви и тела нижней челюсти, и остеотомия верхней челюсти на уровне Le Fort I (в один или несколько сегментов) с последующей их фиксацией в желаемом положении титановыми мини-пластинами и мини-имплантатами [45,90]. При необходимости одновременно могут выполняться остеотомия и перемещение подбородка, скуловых костей, вмешательства в полости носа, околоносовых пазухах,

хирургическая коррекция мягких тканей лица [81]. Современные компьютерные технологии и специальное программное обеспечение для двухмерной и трехмерной диагностики и планирования лечения позволяют прогнозировать и выполнять сложные вмешательства с максимальной точностью [105]. Послеоперационная ортодонтическая коррекция проводится для достижения максимальных межокклюзионных взаимоотношений зубных рядов (плотных фиссурно-бугорковых контактов) и создания адекватной функциональной нагрузки. Для этого также возможно проведение терапевтических реставраций и/или протетического лечения. В качестве завершающего этапа проводится ретенция с целью стабилизации результатов комбинированного лечения [34, 90].

Уровень убедительности рекомендации А (уровень достоверности доказательств 1)

Комментарии. Ортогнатический метод лечения является методом выбора в тех случаях, когда больной отказывается от зубоальвеолярной компенсации, сопровождающейся значительными эстетическими и функциональными нарушениями. Каждый этап необходимо планировать вместе с челюстно-лицевым хирургом. Заключение о завершении каждого этапа необходимо принимать совместно с челюстно-лицевым хирургом.

4. Медицинская реабилитация, медицинские показания и противопоказания к применению методов реабилитации

После окончания ортодонтического лечения необходимым этапом является **ретенция** (сохранение) результатов. Для этого могут использоваться как съемные, так и несъемные ретенционные аппараты.

Особое внимание обратить на информирование пациента и его родителей о периоде ретенции и правилах пользования ортодонтическим ретенционным аппаратом. Сроки ретенционного периода зависят от периода формирования прикуса, возраста, метода лечения, но не менее 2-х лет. У взрослых срок ретенции после проведения зубоальвеолярной компенсации может быть пожизненным.

Лечение, направленное на интрузию жевательных зубов, требует контроля зубоальвеолярных высот в боковом отделе в ретенционном периоде с помощью использования лицевой дуги с высокой тягой; аппарата с высокими окклюзионными накладками в области боковых зубов, который растягивает мягкие ткани пациента для обеспечения усилия противоположного прорезыванию [20].

Лечение, направленное на эктрузию резцов, требует контроля зубоальвеолярных высот в переднем отделе в ретенционном периоде путем исключения

вредных орофациальных привычек (сосание пальца, карандаша, ручек и др.), а также правильного положения и функции языка [99, 100]

После лечения с помощью несъёмной ортодонтической техники, применяют несъемные ретейнеры, каппы, ретенционные пластинки. Выбор ретенционного аппарата зависит от индивидуальных особенностей вылеченного.

Уровень убедительности рекомендации А (уровень достоверности доказательств 1)

Комментарии. У всех пациентов при макроглоссии или парафункции языка даже в случае нормализации функции и эстетики сохраняется высокой (75%) риск рецидива аномалии окклюзии. Ретенционный период у таких пациентов пожизненный.

В случае парафункции языка показана миофункциональная терапия, наблюдение и лечение у логопеда.

Уровень убедительности рекомендации В (уровень достоверности доказательств 2)

5. Профилактика и диспансерное наблюдение, медицинские показания и противопоказания к применению методов профилактики

Исходя из современных представлений о возникновении аномалии окклюзии профилактика должна осуществляться по трем направлениям:

1. Этиотропная профилактика.
2. Патогенетическая профилактика.
3. Общеукрепляющая профилактика.

5.1. Мероприятия этиотропной профилактики:

1. Правильное искусственное вскармливание;
2. Нормализация носового дыхания;
3. Нормализация артикуляции языка;
4. Устранение вредных привычек;
5. Лечебная гимнастика для нормализации осанки;
6. Своевременная санация полости рта;
7. Коррекция гигиенических навыков.

5.2. Мероприятия патогенетической профилактики:

Лечебная гимнастика, массаж, использование стандартных аппаратов при наследственной форме аномалии, обусловленной верхней антеинклинацией и нижней ретроинклинацией.

5.3. Мероприятия общеукрепляющей профилактики:

1. Здоровый образ жизни, устранение вредных привычек;

2. Закаливание организма;
3. Высокая физическая активность;
4. Санитарно-просветительная работа.

Уровень убедительности рекомендации А (уровень достоверности доказательств 1)

Комментарии. Уже при первом посещении ребенком стоматолога нужно обратить внимание родителей, имеющих подобную аномалию на возможное развитие аномалии, обусловленное генетически. Раннее применение массажа, правильного использования специальных сосок и пустышек в периоде формирования прикуса временных зубов способствует нормальному росту и развитию челюстей. При наличии постоянной вредной привычки для ее устранения и коррекции аномалии окклюзии могут использоваться специальные съемные или несъемные ортодонтические устройства различной конструкции с фиксаторами (ограничителями), которые предотвращают сосание пальцев, а также прокладывание языка между зубными рядами, способствуя нормальному вертикальному развитию зубоальвеолярных структур [60, 109]. При выраженных стойких вредных привычках, которые могут являться признаками функционального расстройства, необходима консультация психиатра, невролога, и логопеда. Если у детей и подростков при наличии вертикальных аномалий определяется ротовой тип дыхания, связанный с патологией носо- и/ или ротоглотки, ребенка следует направлять к оториноларингологу для соответствующего консервативного или хирургического лечения. При этом, если после санации верхних дыхательных путей пациент продолжает дышать через рот, необходимы занятия с логопедом и назначение дыхательной гимнастики, для восстановления нормального типа дыхания [58, 66].

Противопоказаниями к использованию профилактических аппаратов являются общесоматические патологии: психоневрологические заболевания (эпилепсия, психозы, шизофрения), онкологические заболевания, а также аллергические реакции на пластмассы и заболевания тканей пародонта в стадии обострения.

5.4. Диспансерное наблюдение

Диспансерное наблюдение за пациентами проводится с момента выявления аномалии до полного формирования прикуса постоянных зубов. Это необходимо даже в тех случаях, ортодонтическое лечение закончено и продолжения не требуется. Обоснованием такого длительного наблюдения является то, что вертикальный рост и прорезывание жевательных зубов часто продолжается до 20 и более лет. Наблюдение не реже 1 раза в 6 месяцев.

6. Организация оказания медицинской помощи

Плановая — медицинская помощь, которая оказывается при проведении профилактических мероприятий, при заболеваниях и состояниях, не сопровождающихся угрозой жизни пациента, не требующих экстренной и неотложной медицинской помощи, и отсрочка оказания которой на определенное время не повлечет за собой ухудшение состояния пациента, угрозу его жизни и здоровью.

Ортодонтическое лечение пациентов с аномалиями окклюзии, как правило, проводится в стоматологических медицинских организациях в амбулаторно-поликлинических условиях.

Оказание помощи пациентам оказывается врачами-ортодонтами, врачами-стоматологами хирургами, врачами челюстно-лицевыми хирургами, врачами физиотерапевтами. В процессе оказания помощи принимает участие средний медицинский персонал, в том числе зубные техники.

Уровень убедительности рекомендации А (уровень достоверности доказательств 1)

7. Дополнительная информация (в том числе факторы, влияющие на исход заболевания или состояния)

1. У пациентов, рост которых не закончился, даже в случае нормализации функции и эстетики сохраняется высокой риск рецидива аномалии окклюзии, обусловленный ростом челюстей, о чем необходимо информировать пациента и его законных представителей. Наблюдение не реже 1 раза в 6 месяцев. У пациентов, рост которых не закончился и имеет место отягощенная наследственность (подобная аномалия у близких родственников) риск рецидива аномалии окклюзии ещё выше.
2. Ортогнатический метод лечения является методом выбора в тех случаях, когда аномалия окклюзии сопровождается значительными эстетическими и функциональными нарушениями, и пациент с его законным представителем соглашаются на данное лечение.
3. У всех пациентов даже в случае нормализации функции и эстетики сохраняется высокой риск рецидива аномалии окклюзии. Ретенционный период у таких пациентов пожизненный.
4. В случае парафункции языка показана миофункциональная терапия, наблюдение и лечение у логопеда.
5. Если у детей и подростков с ротовым типом дыхания, связанный с патологией носовой/ или ротоглотки, ребенка следует направлять к оториноларингологу для соответствующего консервативного или хирургического лечения.

Критерии оценки качества медицинской ортодонтической помощи детям с вертикальными аномалиями окклюзии

Исход заболевания зависит от выраженности симптомокомплекса; психоэмоционального и общего состояния пациента, влияющего на прогрессирование заболевания; соблюдения рекомендаций лечащего врача и смежных специалистов (невролог, психотерапевт, отоларинголог, физиотерапевт и др.). Т.к. у пациентов с аномалиями окклюзии часто отмечается изменение анатомической формы и размеров зубов (патологическая стираемость) – пациенту может потребоваться реставрации зубов или протетическое лечение, без которой стабильность ортодонтического лечения невозможна.

Критерии оценки качества медицинской помощи

№	Критерии качества	Уровень убедительност и рекомендаций	Уровень достоверности доказательств
1.	Проведено клиническое обследование	5	В
2.	Произведен анализ моделей	5	В
3.	Выполнены лучевые методы диагностики	5	В
4.	Соответствует ли план лечения поставленному диагнозу	5	В
5.	Соблюдалась ли последовательность всех клинических этапов при изготовлении ортодонтического аппарата	5	С
6.	Динамическое наблюдение не менее 1 раз в 6-8 недель	5	С
7.	Был ли пациент и его родители проинформированы о правилах пользования аппаратом	5	С
8.	Произведена консультация врача-стоматолога-терапевта	5	С
9.	Проведена консультация челюстно-лицевого хирурга (у детей 13-18 лет)	5	С
10.	Произведена консультация врача-стоматолога-ортопеда (у детей 13-18 лет)	5	С
11.	Проведено ортодонтическое лечение, в результате которого достигнуты условия для обеспечения нормального роста и развития зубо-челюстной системы (у детей до 12-13 лет)	4	С
12.	Проведено ортодонтическое лечение, в	4	С

	результате которого достигнуты условия для обеспечения нормального функционирования зубо-челюстной системы (у детей 13-18 лет)		
--	--	--	--

Список литературы

1. Аболмасов Н.Г., Аболмасов Н.Н. Ортодонтия: учебное пособие. М: МЕДпресс-информ; 2008.
2. Адамчик А.А. Исследование внешнего дыхания у пациентов с вертикальными аномалиями прикуса // Ортодент-Инфо. - 2000. - №1-2. - С.48-49
3. Али А.Э., Водолацкий В.М. Распространенность вертикальной дизокклюзии зубных рядов у детей г. Ставрополя // Вестник новых медицинских технологий. Электронное издание. – 2019. – Т. 13, № 6. – С. 48-51.
4. Али, А.Э. Анализ боковых телерентгенограмм у пациентов детского возраста с вертикальной дизокклюзией зубных рядов III степени / А.Э. Али, В.М. Водолацкий, Э.Г. Григорьян // Российский стоматологический журнал. Электронное издание. – 2020. – Т. 24, № 5. – С. 297-300.
5. Безруков В.М., Рабухиин Н.А. Деформации лицевого черепа: руководство для врачей. М: Медицинское информационное агентство; 2005.
6. Безруков В.М., Соловьёв М.М. Врождённые и приобретённые аномалии и деформации челюстно-лицевой области // Справочник по стоматологии; под ред. В.М. Безрукова - М.: Медицина, 1998. - С. 269 - 274
7. Бернадский Ю.И. Аномалии и деформации челюстей. В: Бернадский Ю.И. Травматология и восстановительная хирургия черепно-челюстно-лицевой области: руководство для врачей. М: Мед. лит.; 2006. 333-75.
8. Водахова А.А., Козлова А.В., Дробышев А.Ю. Двух этапная хирургия в комбинированном лечении пациентов с гнатической формой вертикальной резцовой дизокклюзии и сужением верхней челюсти. Dental Forum. 2012; 3: 23-4.
9. Водолацкий, В.М. Комплексное лечение детей с сочетанной формой нарушения прикуса. / В.М. Водолацкий // Вопросы организации и образования в стоматологии. Краснодар. - 2009. - С. 89 - 91.
10. Гунько В.И. Аномалии и врожденные деформации лицевого черепа. В: Кулаков А.А., Робустова Т.Г., Неробеев А.И. Хирургическая стоматология и челюстно-лицевая хирургия. Национальное руководство. М: ГЭОТАР-Медиа; 2010. 658-94.
11. Дробышев А.Ю., Чантырь И.В., Медведев В.Э., Дробышева Н.С., Фролова В.И., Фофанова Ю.С. Психометрическая оценка уровней тревоги и депрессии у взрослых пациентов с зубочелюстно-лицевыми аномалиями. Медицинский алфавит: Стоматология. 2015; 4 (22): 39-41.

12. Дробышев А.Ю. Основы обследования, планирования и оперативного лечения больных с врожденными аномалиями и деформациями челюстей: Учебно-методическое пособие. - М.: МГМСУ, 2007. - 42 с.
13. Дробышева Н.С., Барзукаева С.Ш., Слабковская А.Б., Слабковский Р.И., Шамрин С.В. Особенности строения альвеолярного отростка при зубочелюстных аномалиях. Dental Forum. 2014; 2 (53): 49-54.
14. Елистратов, К.И. Морфологические и функциональные особенности зубочелюстной системы у лиц с глубокой резцовой дизокклюзией / К.И. Елистратов, А.А. Антонова // Дальневосточный медицинский журнал, - 2014. - №2 (3). - С. 62-64
15. Емельянова О. С., Гюева Ю.А., Яворовская Т.Д. Анализ данных функциональных методов обследования пациентов в период постоянных зубов с вертикальной резцовой дизокклюзией. Ортодонтия. 2011; 2: 20-5.
16. Емельянова О.С., Гюева Ю.А., Яворовская Т.Д. Прогноз и планирование ортодонтического лечения пациентов с вертикальной резцовой дизокклюзией// Dentalforum. - М. - 2011. - №5. - С.33-34.
17. Исаков Э.О., Калбаев А.А. Глубокий прикус как этиологический фактор заболеваний пародонта и особенности его ортопедического лечения. Современная стоматология. 2021; 1: 32-36
18. Исхакова Г.Р., Особенности функционального состояния жевательных мышц у взрослых пациентов с вертикальной резцовой дизокклюзией / Г.Р. Исхакова, О.М. Дубова, Л.П. Герасимова // Медицинский Вестник Башкортостана. -Уфа. - 2013. Том 8, - № 3. - С. 88-90.
19. Ишмурзин П.В. Дисфункция височно-нижнечелюстного сустава, ассоциированная с зубочелюстными аномалиями у лиц молодого возраста (принципы и методы ортодонтической коррекции): автореф. дис. . д-ра мед. наук. Пермь 2013
20. Картон Е.А., Ленденгольц Ж.А., Персин Л.С. Ретенция и рецидивы. М., 2006: 15-17
21. Клипа И.А., Кузнецов А.Н. Лечение взрослых пациентов с гнатическими формами аномалий окклюзии, сопровождающимися сужением верхней челюсти. Dental Forum. 2011; 3: 65-6.
22. Колесов М.А., Майтесян Г.Д. Обзор и критерии выбора лечебных элементов у пациентов с глубокой резцовой окклюзией/ дизокклюзией в сочетании с сагиттальными аномалиями окклюзии. Ортодонтия. 2020; 1 (89): 21-33., 7.

23. Кулаков А.А., Бутова В.Г., Чкадуа Т.З. Разработка критериев качества медицинской помощи в челюстно-лицевой хирургии. *Стоматология*. 2015; 2: 20-2.
24. Лазарева, О.В. Структурные особенности глубокой резцовой окклюзии у взрослых / О. В. Лазарева // *Ортодонтия*. – 2010. – № 3 (51). – С. 92.
25. Лазарева, О.В. Изменение лицевых параметров после комплексной стоматологической реабилитации пациентов с глубоким резцовым перекрытием / Е. С. Бимбас, О. В. Лазарева // *Ортодонтия*. - 2017.- № 4. – С. 32-40.
26. Митчел Л. Основы ортодонтии/ Лаура Митчел; пер. с англ.; под ред. Ю.М. Малыгина. – М.: ГЭОТАР-Медиа, 2010. – 336 с
27. Нанда Р. Биомеханика и эстетика в клинической ортодонтии. Перевод с англ. А.В. Коваленко. М: МЕДпресс-информ; 2009.
28. Персин Л.С. Ортодонтия. Диагностика и лечение зубочелюстно-лицевых аномалии и деформаций. М: ГЭОТАР-Медиа; 2015
29. Персин, Л. С. Ортодонтия. Национальное руководство. В 2 т. Т.1.Диагностика зубочелюстных аномалий// Персин Л. С. - Москва: 2019- ГЭОТАР-Медиа, - 304 с.
30. Персин, Л. С. Ортодонтия. Национальное руководство. В 2 т. Т. 2. Лечение зубочелюстных аномалий / Персин Л. С. - Москва :2020 - ГЭОТАР-Медиа, - 376 с.
31. Пономарева М.Л. Комплексное лечение растущих пациентов с сочетанной формой дистальной окклюзии зубных рядов и вертикальной резцовой дизокклюзией / М.Л. Пономарева, М.А. Данилова, О.Б. Горева // *Стоматология детского возраста и профилактика*. - М., 2013 - №3. - С. 38-42
32. Пономарева М.Л. Анализ вертикальных компенсаторных возможностей челюстных костей в патогенетической структуре сочетанных аномалий окклюзии / МЛ. Пономарева, Ю.С. Хшюва // *Dental Fonim*. - М., 2012. - №5. - С. 127-128
33. Проффит У.Р. Современная ортодонтия. Перевод с англ.; под ред. чл.-корр. РАМН, проф. Л.С. Персина. 2-е изд. М: МЕДпресс-информ; 2008.
34. Сенюк А.Н., Грибаускас С. Ортодонтическая подготовка перед проведением ортогнатических операций. *Dental Market*. 2008; 6: 51-6.
35. Тугарин В.А., Персин Л.С., Дорохин А.Ю. Современная несъемная ортодонтическая техника эджуайз. - М.: Медицина, 1996. - 220 с.

36. Фадеев Р.А., Тимченко В.В. Особенности строения лица у пациентов с разобщением зубных рядов в переднем отделе. Институт стоматологии. 2013; I: 34-5.
37. Фадеев Р.А., Тимченко В.В. Особенности строения лица у пациентов с глубоким прикусом. Вестник Новгородского государственного университета им. Ярослава Мудрого. 2020; 78: 96-101
38. Чантырь И.В., Дробышев А.Ю., Дробышева Н.С. Вертикальная резцовая дизокклюзия: этиопатогенез, классификация, клиничко-морфологические формы, принципы лечения (обзор литературы). Стоматология. 2016; №07 (140): 44-54.
39. Хорошилкина Ф.Я. Ортодонтия. Дефекты зубов, зубных рядов, аномалии прикуса, морфофункциональные нарушения в челюстно-лицевой области и их комплексное лечение. М: Медицинское информационное агентство; 2010.
40. Хорошилкина Ф.Я., Малыгин Ю.М. и др. Диагностика и функциональное лечение зубочелюстно-лицевых аномалий. – М.: Медицина, 1987. – 304 с.
41. Abramson Z.R., Susarla S.M., Lawler M.E., Choudhri A.F., Peacock Z.S. Geometry of anterior open bite correction. J Craniofac Surg. 2015; 26 (3): 223-5
42. Alsafadi A.S., Alabdullah M.M., Saltaji H., Abdo A., Youssef M. Effect of molar intrusion with temporary anchorage devices in patients with anterior open bite: a systematic review. Prog Orthod 2016; 17 (I): 9.e1-13.
43. Arat Z.M., Akcam M.O., Esenlik E., Arat F.E. Inconsistencies in the differential diagnosis of open bite. Angle Orthod. 2008; 78 (3): 415-20.
44. Arnett G.W., Gunson M.J. Risk factors in the initiation of condylar resorption. Semin Orthod 2013; 19 (2): 81- 88.
45. Arnett G.W., Gunson M.J. Drs. G. William Arnett and Michael J. Gunson on esthetic treatment planning for orthognathic surgery. Interviewed by Dipak Chudasama, J Clin Orthod 2010; 44 (4): 227-35.
46. Artese A., Drummond S., Nascimento J.M., Artese F. Criteria for diagnosing and treating anterior open bite with stability. Dental Press J Orthod 2011; 16 (3): 136-61.
47. Becking A.G., Zijderveld S.A., Tuinzing D.B. The surgical management of post-traumatic malocclusion. Clin Plast Surg 2007; 34 (3): e37-43.
48. Cabrera M.C., Cabrera C.A., de Freitas K.M., Janson G., de Freitas MR. Lateral open bite: treatment and stability. Am J Orthod Dentofacial Orthop 2010; 137 (5): 701-11.

49. Chui Shan Teresa Ng, Wing Kit Ricky Wong, Urban Hagg. Orthodontic treatment of anterior open bite. *International Journal of Paediatric Dentistry*. 2008, no.2(18): 78-83. doi: 10.1111/j.1365-263X.2007.00877.x.
50. Chiqueto K., Martins D.R., Janson G. Effects of accentuated and reversed curve of Spee on apical root resorption. *Am J Orthod Dentofacial Orthop* 2008; 1 73 (2): 261-8.
51. Clark W. Design and management of Twin Blocks: reflections after 30 years of clinical use. *J Orthod* 2010; 37 (3): 209-16.
52. Cousley R.R.J. *The orthodontic mini-implant clinical handbook*. John Wiley & Sons. Ltd. ; 2013.
53. De Clerck H.J., Proffit W.R. Growth modification of the face: a current perspective with emphasis on class III treatment. *Am J Orthod Dentofacial Orthop* 2015; 148 (1): 37-46.
54. de Freitas M.R., Beltrao R.T., Janson G., Henriques J.F., Chiqueto K. Evaluation of root resorption after open bite treatment with and without extraction. *Am J Orthod Dentofacial Orthop* 2007; 132 (2): 143e 15-22.
55. Farronato G., Salvadori S., Giannini L., Maspero C. Congenital macroglossia: surgical and orthodontic management. *Prog Orthod* 2012; 13 (1): 92-8.
56. Feres M.F., Abreu L.G., Insabralde N.M., Almeida M.R., Flores-Mir C. Effectiveness of the open bite treatment in growing children and adolescents. A systematic review. *Eur J Orthod* 2016; 38 (3): 237-50.
57. Fonseca R.J., Marciani R.D., Turvey T.A. *Oral and maxillofacial surgery, volume III*. 2nd ed. St. Louis (MO): Saunders/Elsevier; 2009.
58. Frazier-Bowers S.A., Puranik C.P., Mahaney M.C. The etiology of eruption disorders – further evidence of a 'genetic paradigm'. *Semin Orthod* 2010; 16 (3): 180-5;
59. Fontes A. M., Joondeph D.R., Bloomquist D.S., Greenlee G.M., Wallen T.R., Huang G.J. Long-term stability of anterior open-bite closure with bilateral sagittal split osteotomy *Am J Orthod Dentofacial Orthop* 2012; 142 (6): 792-800.
60. Ghafari J.G., Haddad R.V. Open bite: spectrum of treatment potentials and limitations. *Semin Orthod* 2013; 19 (4): 239-52.
61. Ghafari J.G., Macari A.T. Component analysis of predominantly vertical occlusal problems. *Semin Orthod* 2013; 19 (4): 227-38.

62. Huang G.J., Greenlee G.M. Stability of anterior open bite correction. In: Huang G.J., Richmond S., Vig K. W.L. Evidence-based orthodontics. Wiley-Blackwell; 2011. p. 97-117.
63. Janson G., Valarelli F. Open-bite malocclusion: treatment and stability. John Wiley & Sons, Inc. 2014.
64. Janson G., Crepaldi M. V. Freitas K. M., de Freitas M. R., Janson W. Stability of anterior open-bite treatment with occlusal adjustment. *Am J Orthod Dentofacial Orthop* 2010; 138 (1): 14.e1-7.
65. Jay P. Zuroff, Shih-Hsuan Chen, Peter A. Shapiro, Robert M. Little, Donald R. Joondeph, Greg J. Huang. Orthodontic treatment of anterior open-bite malocclusion: Stability 10 years postretention. *Am. J. Orthod. Dentofacial Orthop.* 2010, no.3(137): 302.e1-302.e8
66. Jefferson Y. Mouth breathing: adverse effects on facial growth, health, academics, and behavior. *Gen Dent* 2010; 58 (1): 18-25.
67. Jefferson Y. Anterior open bite – simplified non surgical technique to correct in adults. *Int J Orthod Milwaukee* 2015; 26 (1): 19-24.
68. Jung S.K., Kim T.W. The relevance analysis of hyoid bone position to skeletal or dental openbite and dentofacial characteristics. *Oral Surg Oral Med Oral Pathol Oral Radiol* 2015; 120 (4): 528-33.
69. Kommers S.C., van den Bergh B., Boffano P., Verweij K.P., Forouzanfar T. Dysocclusion after maxillofacial trauma: a 42 year analysis. *J Craniomaxillofac Surg* 2014; 42 (7): 1083-6.
70. Kuroda S., Sakai Y., Tamamura N., Deguchi T., Takano- Yamamoto T. Treatment of severe anterior open bite with skeletal anchorage in adults: comparison with orthognathic surgery outcomes. *Am J Orthod Dentofacial Orthop* 2007; 132 (5): 599-605.
71. Laranjo F., Pinho T. Cephalometric study» of the upper airways and dentoalveolar height in open bite patients. *Int Orthod* 2014; 12 (4) 467-82.,
72. Lin L., Huang G., Chen C. Etiology and treatment modalities of anterior open bite malocclusion. *J Exp Clin Med* 2013; 5(1): 1-4.
73. Liselotte Sonnesen, Peter Svensson, Temporomandibular disorders and psychological status in adult patients with a deep bite, *European Journal of Orthodontics*, Volume 30, Issue 6, December 2008, Pages 621–629
74. Maspero C., Prevedello C., Giannini L., Galbiati G., Farronato G. Atypical swallowing: a review. *Minerva Stomatol* 2014; 63 (6): 217-27.

75. Mattar S.E., Valera F.C., Faria G., Matsumoto M.A., Anselmo-Lima W.T. Changes infacial morphology after adenotonsillectomy in mouth-breathing children. *Int J Paediatr Dent* 2011; 21 (5): 389-96.
76. Me Cafferty J., Al Awadi E., O'Connell A.C. Case report: management of severe posterior open bite due to primary failure of eruption. *Eur Arch Paediatr Dent* 2010; 11 (3): 155-8.
77. Meeran N.A. Iatrogenic possibilities of orthodontic treatment and modalities of prevention. *J Orthod Sci* 2013; 2 (3): 73-86.
78. Motokawa M., Terao A., Kaku M., et al. Open bite as a riskfactorfor orthodontic root resorption. *EurJ Orthod* 2013; 35 (6): 790-5.
79. Ng C.S., Wong W.K., Hagg U. Orthodontic treatment of anterior open bite. *Int J Paediatr Dent* 2008; 18 (2): 78-83.
80. Nita Kumari Bhateja, Mubassar Fida, Attiya Shaikh. Deep bite malocclusion: exploration of the skeletal and dental factors. *J Ayub Med Coll Abbottabad* 2016;28(3):449-454
81. Nocini P.F., Chiarini L., Bertossi D. Cosmetic procedures in orthognathic surgery. *J Oral Maxillofac Surgery* 2011; 69 (3): 716-23.
82. Palomares N.B., Celeste R.K., Miguel J.A. Impact of 32. orthosurgical treatment phases on oral health-related quality of life. *Am J Orthod Dentofacial Orthop* 2016; 149 (2): 171-81.
83. Park J.H., Kim T.W. Open-bite treatment utilizing clear removable appliances with intermaxillary and intramaxillary elastics. *World J Orthod* 2009; 10 (2): 130-4.
84. Patel P.K., Morris D.E., Gassman A. Complications of orthognathic surgery. *J Craniofac Surg* 2007; 18 (4): 975-85.;
85. Ponomareva M.L. Morphological and Functional Changes Dynamics in the Treatment of Combined Forms of Distal Occlusion and Deep Bite / M.L. Ponomareva, M.A. Danilova, P.V. Ishmurzin, O.B. Goreva, A.V. Agaki // *World Journal of Medical Sciences*. - 2013. - №8 (4). - P. 368-372
86. Ponsford M. W, Stella J.P. Algorithm for the differential diagnosis of posterior open bites: two illustrative cases. *J Oral Maxillofac Surg* 2013; 71 (1): 110-27.
87. Portelli M., Matarese G., Militi A., Nucera R., Triolo G., Cordasco G. Myotonic dystrophy and craniofacial morphology: clinical and instrumental study. *Eur J Paediatr Dent* 2009; 10 (1): 19-22.
88. Posnick J.C., Fantuzzo J.J. Idiopathic condylar resorption: current clinical perspectives. *J Oral Maxillofac Surg* 2007; 65 (8): 1617-23.

89. Premkumar S. Textbook of orthodontics. Reed Elsevier India Pvt. Ltd; 2015.
90. Proffit W.R., White R.P. Jr. Combined surgical-orthodontic treatment: how did it evolve and what are the best practices now? *Am J Orthod Dentofacial Orthop* 2015; 147 (5): 205-15.
91. Reichert I., Figel P., Winchester L. Orthodontic treatment of anterior open bite: a review article – is surgery always necessary? *Oral Maxillofac Surg* 2014;
92. Reyneke J.P., Ferretti C. Anterior open bite correction by Le Fort I or bilateral sagittal split osteotomy. *Oral Maxillofac Surg Clin North Am* 2007; 19 (3): 321-38.
93. Reyneke J.P. Essentials of orthognathic surgery. 2nd ed. Hanover Park: Quintessence Publishing Co; 2010.
94. Reyneke J.P. Reoperative orthognathic surgery. *Oral Maxillofac Surg Clin North Am* 2011; 23 (1): 73-92.
95. Sandler P.J., Madahar A.K., Murray A. Anterior open bite: aetiology and management. *Dent Update* 2011; 38 (8): 522-4, 527-8. 531-2.
96. Shetty K.D., Soni VP Skeletal open bite: a non surgical approach a review of different techniques. *Sci J* 2007; 1; 14-25.
97. Shrestha A, Du Xi. Anterior open bite: brief introduction and management. *JNDA*. 2013; 13 (1): 57-62.].
98. Scheffler N.R., Proffit W.R., Phillips C. Outcomes and stability' in patients with anterior open bite and long anterior face height treated with temporary anchorage devices and a maxillary intrusion splint. *Am J Orthod Dentofacial Orthop* 2014; 146 (5): 594-602.
99. Silva M., Manton D. Oral habits – part 1: the dental effects and management of nutritive and non-nutritive sucking. *J Dent Child (Chic)* 2014; 81 (3): 133-9.
100. Silva M., Manton D. Oral habits – part 2: beyond nutritive and non-nutritive sucking. *J Dent Child (Chic)* 2014; 81 (3): 140-6.
101. Silva I., Suska F, Cardemil C., Rasmusson L. Stability after maxillary segmentation for correction of anterior open bite: a cohort study of 33 cases. *J Craniomaxillofac Surg* 2013; 41 (7): 154-8.
102. Slavicek RJ. JCO Interviews — on clinical and instrumental functional analysis for diagnosis and treatment planning. Part IV. *J Clin Orthod*. 1988;22:566-575
103. Smithpeter J., Covell D. Relapse of anterior open bites treated with orthodontic appliances with and without orofacial myofunctional therapy *Am J Orthod Dentofacial Orthop* 2010; 137 (5): 605-14.

104. Solano-Hernandez B., Antonarakis G.S., Scolozzi P., Kiliaridis S. Combined orthodontic and surgical treatment for the correction of skeletal anterior open-bite malocclusion: a systematic review on vertical stability. *J Oral Maxillofac Surg* 2013; 71 (1): 98-109.
105. Swennen G.R.J. Timing of three-dimensional virtual treatment planning of orthognathic surgery. *Oral Maxillofac Surg Clin North Am* 2014; 26 (4): 475-85.
106. Van Dyck C., Dekeyser A., Vantricht E. et al. The effect of orofacial myofunctional treatment in children with anterior open bite and tongue dysfunction: a pilot study. *EurJ Orthod* 2016; 38 (3): 227-34.
107. Wanjau J., Sethusa M.P.S. Etiology and pathogenesis of anterior open bite: a review. *East Afr Med J* 2010; 87 (11): 452-5.
108. Wong L., Currie A., Abu-Serriah M. Unusual cause of iatrogenic anterior open bite after bilateral sagittal split mandibular advancement osteotomy. *Br J Oral Maxillofac Surg* 2014; 52 (8): 767-8.
109. Uribe F.A., Janakiraman N., Nanda R. Management of open-bite malocclusion. In: Nanda R. *Esthetics and biomechanics in orthodontics*. 2nd ed. St. Louise (MO): Saunders. Elsevier Inc.; 2015. p. 147-79
110. Uribe F.A., Janakiraman N., Nanda R. Management of open-bite malocclusion. In: Nanda R. *Esthetics and biomechanics in orthodontics*. 2nd ed. St. Louise (MO): Saunders. Elsevier Inc.; 2015. p. 147-79.
111. Yura S., Ooi K., Kadowaki S., Totsuka Y., Inoue N. Magnetic resonance imaging of the temporomandibular joint in patients with skeletal open bite and subjects with no dentofacial abnormalities. *Br J Oral Maxillofac Surg* 2010; 48 (6): 459-61.;
112. Zuroff J.P., Chen S.H., Shapiro P.A. et al. Orthodontic treatment of anterior open-bite malocclusion: stability 10 years postretention. *Am J Orthod Dentofacial Orthop* 2010; 137 (3): 302e1-8.

Приложение А1. Состав рабочей группы по разработке и пересмотру клинических рекомендаций

Персин Леонид Семенович – доктор медицинских наук, член-корр. РАН, профессор кафедры ортодонтии ФГБОУ ВО «Российский университет медицины» Минздрава России, член Профессионального Общества Ортодонтов

Польма Людмила Владимировна – доктор медицинских наук, профессор кафедры ортодонтии ФГБОУ ВО «Российский университет медицины» Минздрава России, член Профессионального Общества Ортодонтотв

Дробышева Наиля Сабитовна, кандидат медицинских наук, доцент кафедры ортодонтии ФГБОУ ВО «Российский университет медицины» Минздрава России, член Профессионального Общества Ортодонтотв

Оборотистов Николай Юрьевич – кандидат медицинских наук, доцент кафедры ортодонтии ФГБОУ ВО «Российский университет медицины» Минздрава России, член Профессионального Общества Ортодонтотв

Фокина Александра Алексеевна – ассистент кафедры ортодонтии ФГБОУ ВО «Российский университет медицины» Минздрава России, член Профессионального Общества Ортодонтотв

Афанасьева Яна Игоревна – ассистент кафедры ортодонтии ФГБОУ ВО «Российский университет медицины» Минздрава России, член Профессионального Общества Ортодонтотв

Приложение А2. Методология разработки клинических рекомендаций

Целевая аудитория данных клинических рекомендаций: Врачи-ортодонты

Таблица П1 – Уровни достоверности доказательств

Уровень достоверности	Источник доказательств
I (1)	Проспективные рандомизированные контролируемые исследования Достаточное количество исследований с достаточной мощностью, с участием большого количества пациентов и получением большого количества данных Крупные мета-анализы Как минимум одно хорошо организованное рандомизированное контролируемое исследование Репрезентативная выборка пациентов
II (2)	Проспективные с рандомизацией или без исследования с ограниченным количеством данных Несколько исследований с небольшим количеством пациентов Хорошо организованное проспективное исследование когорты Мета-анализы ограничены, но проведены на хорошем уровне

	Результаты не презентативны в отношении целевой популяции Хорошо организованные исследования «случай-контроль»
III (3)	Нерандомизированные контролируемые исследования Исследования с недостаточным контролем Рандомизированные клинические исследования с как минимум 1 значительной или как минимум 3 незначительными методологическими ошибками Ретроспективные или наблюдательные исследования Серия клинических наблюдений Противоречивые данные, не позволяющие сформировать окончательную рекомендацию
IV (4)	Мнение эксперта/данные из отчета экспертной комиссии, экспериментально подтвержденные и теоретически обоснованные

Таблица П2 – Уровни убедительности рекомендаций

Уровень убедительности и	Описание	Расшифровка
A	Рекомендация основана на высоком уровне доказательности (как минимум 1 убедительная публикация I уровня доказательности, показывающая значительное превосходство пользы над риском)	Метод/терапия первой линии; либо в сочетании со стандартной методикой/терапией
B	Рекомендация основана на среднем уровне доказательности (как минимум 1 убедительная публикация II уровня доказательности, показывающая значительное превосходство пользы над риском)	Метод/терапия второй линии; либо при отказе, противопоказании, или неэффективности стандартной методики/терапии. Рекомендуется мониторинг побочных явлений
C	Рекомендация основана на слабом уровне доказательности (но как минимум 1 убедительная публикация	Нет возражений против данного метода/терапии или нет возражений против

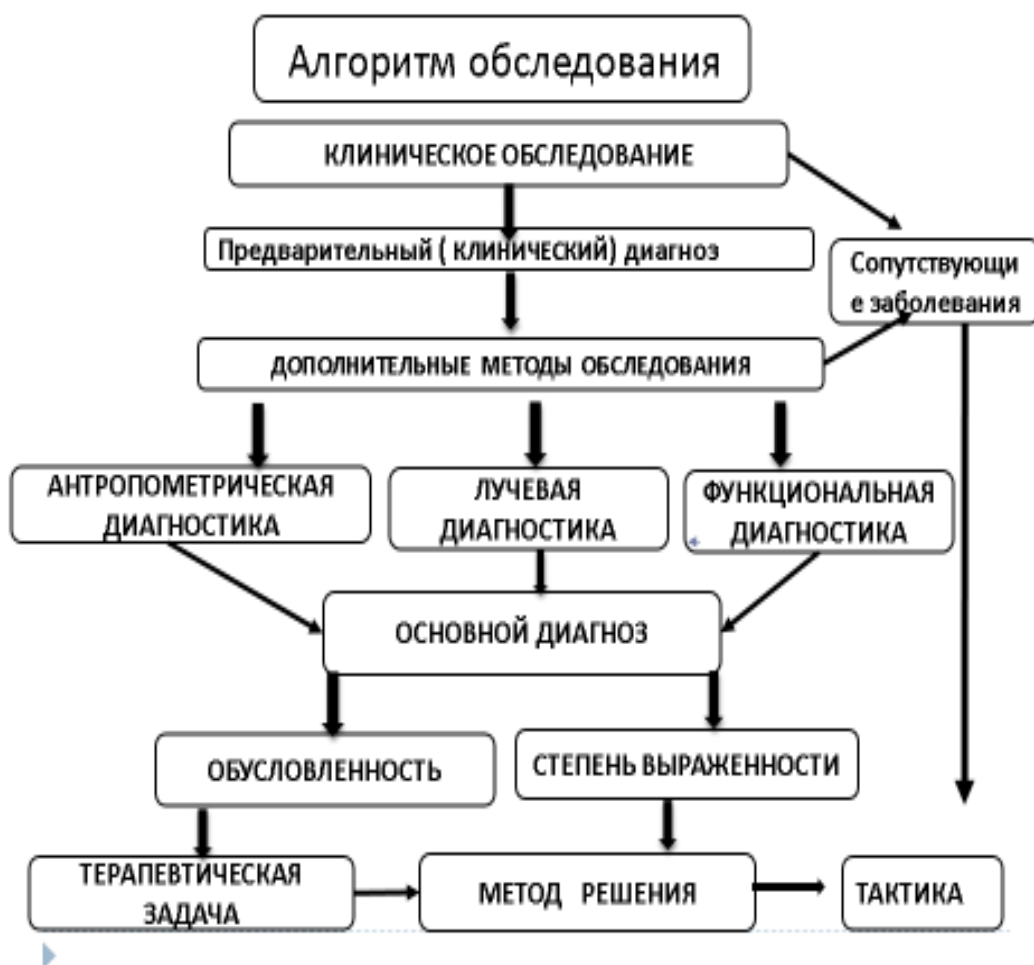
	<p>III уровня доказательности, показывающая значительное превосходство пользы над риском) <i>или</i> нет убедительных данных ни о пользе, ни о риске)</p>	<p>продолжения данного метода/терапии Рекомендовано при отказе, противопоказании, или неэффективности стандартной методики/терапии, при условии отсутствия побочных эффектов</p>
D	<p>Отсутствие убедительных публикаций I, II или III уровня доказательности, показывающих значительное превосходство пользы над риском, либо убедительные публикации I, II или III уровня доказательности, показывающие значительное превосходство риска над пользой</p>	<p>Не рекомендовано</p>

Порядок обновления клинических рекомендаций – пересмотр 1 раз в 3 года.

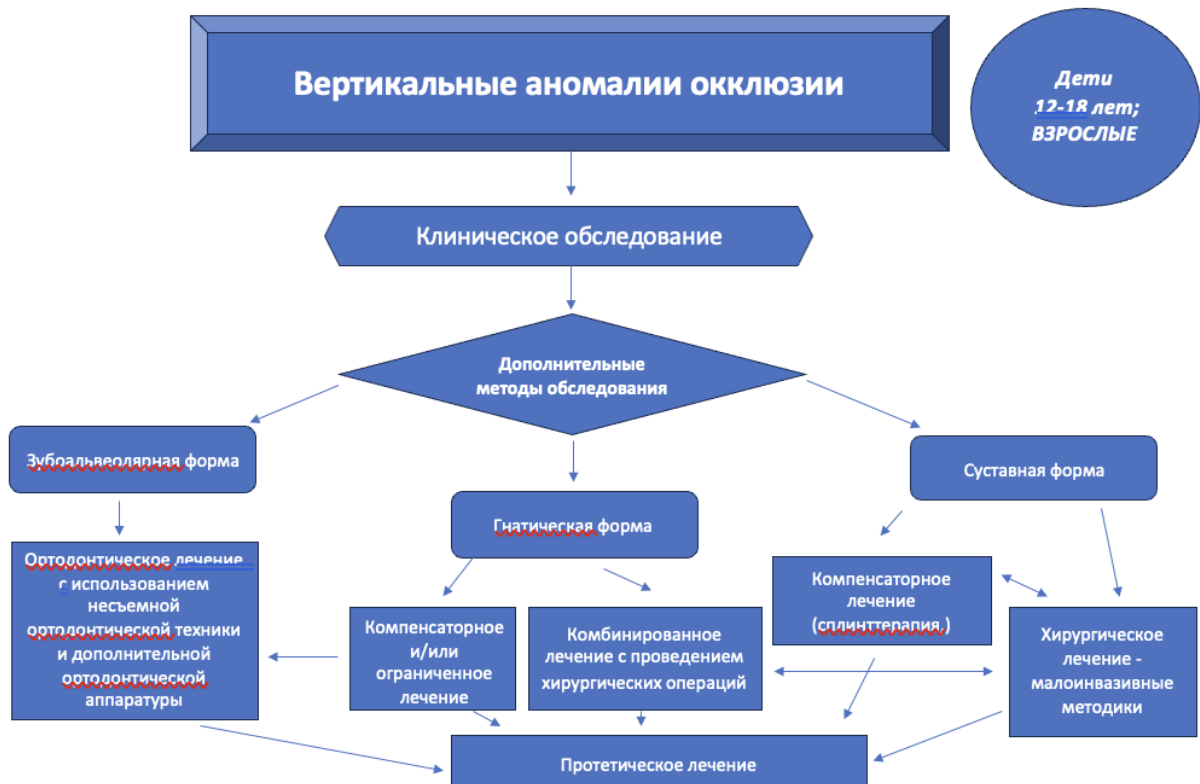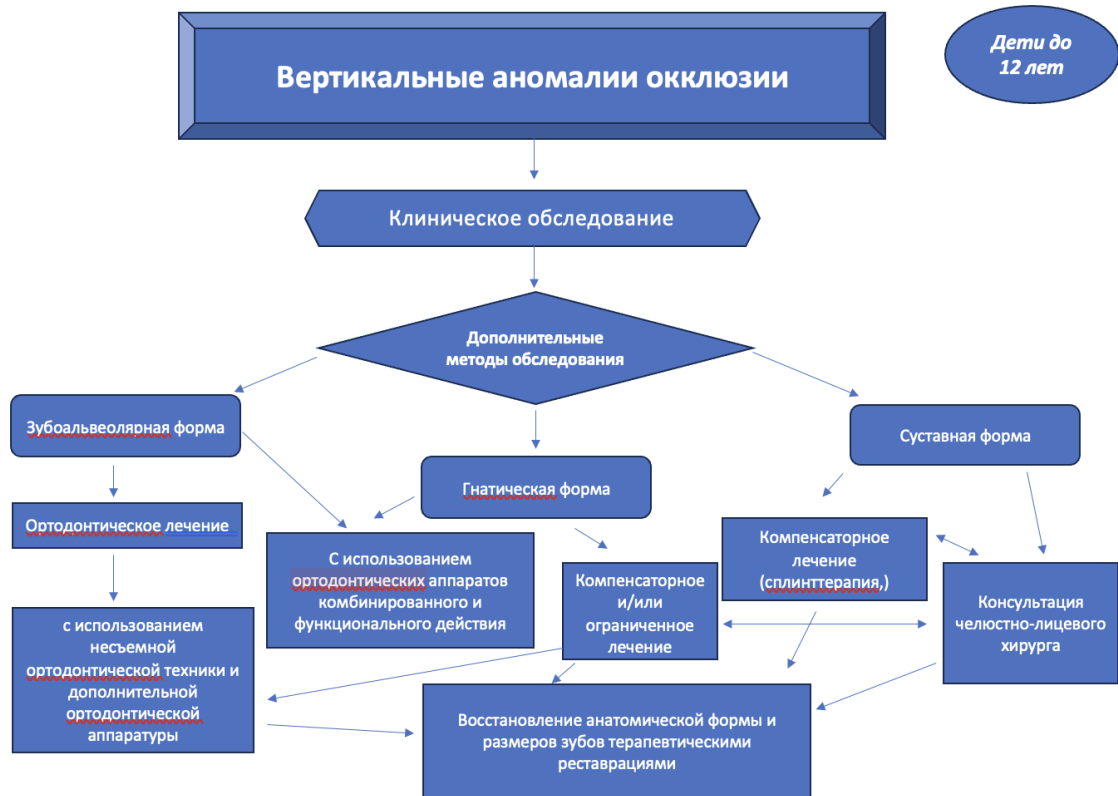Приложение А3. Связанные документы

1. Приказ Министерства здравоохранения Российской Федерации от 30 декабря 2003 г. N620 «Об утверждении протоколов «Ведения детей, страдающих стоматологическими заболеваниями».
2. Приказ Министерства здравоохранения РФ от 13 ноября 2012 г. N 910н «Об утверждении Порядка оказания медицинской помощи детям со стоматологическими заболеваниями».

Приложения Б.
Приложение Б1. Диагностический алгоритм действий врача



Приложение Б2. Алгоритм действий врача



Приложения В.

В1. Информация для пациента

Памятка по пользованию съёмными ортодонтическими аппаратами.

1. Съёмные ортодонтические аппараты необходимо чистить зубной щеткой с пастой или с туалетным мылом два раза в день (утром и вечером), а также промывать после еды по мере возможности.
2. Во избежание поломки, а также повреждения слизистой оболочки полости рта не рекомендуется принимать и пережевывать очень жесткую пищу (например, сухари).
3. Если появляется болезненность или какая-нибудь неловкость, нужно прийти к врачу для исправления.
4. Перед приходом надо носить ортодонтические аппараты несколько часов, чтобы врач мог видеть то место, где протез причиняет боль.
5. С ортодонтическими аппаратами нужно спать.
6. Съёмные ортодонтические аппараты выполнены из разнообразных пластмасс, поэтому во избежание их поломки, не допускайте их падения на твердые поверхности.
7. По мере образования жесткого зубного налета на ортодонтических аппаратах их необходимо очищать специальными средствами, которые продаются в аптеках.
8. При ухудшении фиксации ортодонтических аппаратов необходимо обратиться к врачу-ортодонту,.
9. В случае поломки или возникновения трещины в базисе съёмного ортодонтические аппараты пациенту срочно обратиться в клинику ортодонтии для починки.
10. Ни в коем случае, ни при каких обстоятельствах не пытаться самому провести исправления, починку или другие воздействия на ортодонтические аппараты

Памятка по пользованию несъёмными ортодонтическими аппаратами.

1. Несъёмные ортодонтические аппараты – брекететы - необходимо чистить зубной щеткой с пастой также как зубы три раза в день, особое внимание уделять межзубным промежуткам, пришеечной части зубов, поверхности вокруг брекета, используя ортодонтические щетки, ёршики и зубные нити. После еды полость рта следует полоскать для удаления остатков пищи. Чистку зубов следует проводить после завтрака, после обеда и перед сном после последнего приема пищи.
2. Не рекомендуется жевать жевательную резинку, вязкие пищевые продукты.

3. Во избежание поломки или расфиксирования брекетов не рекомендуется принимать и пережевывать очень жесткую пищу (например, сухари), откусывать от больших кусков (например, от целого яблока).
4. При расфиксации брекета, ортодонтического кольца необходимо немедленно обратиться к врачу-ортодонт, Признаками нарушения фиксации могут быть подвижность кольца или брекета, неприятный запах изо рта.
5. При появлении болезненных ощущений в области зубов, воспаления и травмы десны следует срочно обратиться в клинику к врачу ортодонт.

V2. Информированное согласие

ФГБОУ ВО МГМСУ им А. И. Евдокимова Министерства здравоохранения РФ

Клинический центр челюстно-лицевой, пластической хирургии и стоматологии

(полное название лечебно-профилактического учреждения)

Информированное согласие пациента на лечебную (диагностическую) манипуляцию (процедуру)

Я, **ФИО родителя пациента, мама/папа дочери/сына ФИО пациента**

(фамилия, имя, отчество)

Находясь на лечении в **в ортодонтическом отделении** _____ отделении, уполномочиваю врачей:

ФИО врача ортодонта

(фамилия, имя, отчество)

Выполнить мне манипуляцию, процедуру (нужное подчеркнуть) **осмотр, диагностику, ортодонтическое лечение**

Мне разъяснены и понятны суть моего заболевания и опасности, связанные с дальнейшим течением этого заболевания. Я понимаю необходимость проведения указанной манипуляции (процедуры). Мне полностью ясно, что во время указанной манипуляции (процедуры) или после неё могут возникнуть, появиться осложнения, что может потребовать дополнительных вмешательств (лечения). Я уполномочиваю врачей выполнить любую процедуру или дополнительное вмешательство, которое может потребоваться в целях лечения, а также в связи с возникновением непредвиденных обстоятельств. Я предупрежден (а) и осознаю, что отказ от лечения, несоблюдения лечебно-охранительного режима, рекомендаций медицинских работников, режима приёма препаратов, самовольное использование медицинского инструментария и оборудования, бесконтрольное самолечение могут осложнить процесс лечения и отрицательно сказаться на состоянии здоровья. Я удостоверяю, что текст моего информированного согласия мною прочитан, понятно назначение данного документа, полученные разъяснения понятны и меня удовлетворяют.

Пациент **подпись и расшифровка подписи родителя пациента, число**

(подпись пациента либо его доверенного лица, фамилия, имя, отчество, реквизиты документа, подтверждающего право представлять пациента, дата)

Врач **подпись и расшифровка подписи врача, число**

(подписи лечащего врача, оперирующего врача, анестезиолога, фамилии, имени, отчества, дата)

Приложение Г.

1.