

Клинические рекомендации  
**Челюстно-лицевые аномалии [включая аномалии  
прикуса]**

Кодирование по К 07.3 (К 07.30; К 07.31; К 07.32; К 07.34)  
Международной  
статистической  
классификации болезней и  
проблем, связанных со  
здоровьем:

Возрастная группа: Взрослые

Год утверждения:

Разработчик клинической рекомендации:

- Стоматологическая Ассоциация России
- Профессиональное общество ортодонт.

## **Оглавление**

Оглавление.....	2
Список сокращений.....	4
Термины определения.....	5
1. Краткая информация по заболеванию или состоянию (группе заболеваний или состояний).....	6
1.1 Определение заболевания или состояния (группы заболеваний или состояний).....	6
1.2 Этиология и патогенез заболевания или состояния (группы заболеваний или состояний).....	8
1.3 Эпидемиология заболевания или состояния (группы заболеваний или состояний).....	10
1.4 Особенности кодирования заболевания или состояния (группы заболеваний или состояний) по Международной статистической классификации болезней и проблем, связанных со здоровьем.....	11
1.5 Классификация заболевания или состояния (группы заболеваний или состояний).....	11
1.6 Клиническая картина заболевания или состояния (группы заболеваний или состояний).....	14
2. Диагностика заболевания или состояния (группы заболеваний или состояний), медицинские показания и противопоказания к применению методов диагностики.....	16
2.1 Жалобы и анамнез.....	16
2.2 Физикальное обследование.....	17
2.3 Лабораторные диагностические исследования.....	18
2.3.1. Антропометрическое измерение диагностических моделей челюстей.....	18
2.4 Лучевая диагностика.....	18
2.4.1. Анализ ортопантомограмм челюстей.....	19
2.5 Иные диагностические исследования.....	19
2.5.1. Конусно-лучевая компьютерная томография (МСКТ).....	19
2.5.2. Медицинское фотографирование.....	19
2.5.3. Консультация специалистов смежных профилей.....	20
2.5.4. Функциональные исследования.....	20
3. Лечение, включая медикаментозную и немедикаментозную терапии, диетотерапию, обезболивание, медицинские показания и противопоказания к применению методов лечения.....	22
3.1 Консервативное лечение.....	23

3.2 Хирургическое лечение.....	24
4. Медицинская реабилитация, медицинские показания и противопоказания к применению методов реабилитации.....	24
5. Профилактика и диспансерное наблюдение, медицинские показания и противопоказания к применению методов профилактики.....	25
6. Организация оказания медицинской помощи.....	26
7. Дополнительная информация (в том числе факторы, влияющие на исход заболевания или состояния).....	27
Критерии оценки качества медицинской помощи.....	27
Список литературы.....	29
Приложение А1. Состав рабочей группы по разработке и пересмотру клинических рекомендаций.....	39
Приложение А2. Методология разработки клинических рекомендаций.....	39
Приложение А3. Справочные материалы, включая соответствие показаний к применению и противопоказаний, способов применения и доз лекарственных препаратов, инструкции по применению лекарственного препарата.....	41
Приложение Б. Алгоритмы действий врача.....	42
Приложение В. Информация для пациента.....	42
Приложение Г1-ГН. Шкалы оценки, вопросники и другие оценочные инструменты состояния пациента, приведенные в клинических рекомендациях.....	49

## **Список сокращений**

МНО - международное нормализованное отношение

ПО – перекрестная окклюзия

СПЗ – скученное положение зубов

ТПР – тесное положение резцов

ОК – окклюзионная плоскость

ЗЧА – зубочелюстная аномалия

ЗЧС – зубочелюстная система

ВНЧС – височно-нижнечелюстной сустав

СТПЗ - синдром тесного положения зубов;

КДМ – контрольные диагностические модели;

ТРГ – телерентгенограмма;

ОПТГ – ортопантограмма

КЛКТ – конусно-лучевая компьютерная томограмма.

## Термины и определения

- **Прикус** – вид смыкания зубных рядов в положении центральной окклюзии
- **Окклюзия** – смыкание зубных рядов при привычном статическом положении нижней челюсти
- **Физиологическая окклюзия** – привычное положение нижней челюсти, совпадающее с её центральным положением
- **Аномальная окклюзия** – положение нижней челюсти, не совпадающее с её центральным положением
- **Дизокклюзия** – отсутствие смыкания зубов
- **Мезиально** – ближе к срединной плоскости  
В ортодонтии: смещение зубов по направлению к средней линии зубного ряда
- **Дистально** – дальше от средней линии зубного ряда  
В ортодонтии: смещение зубов по направлению от средней линии зубного ряда
- **Зубоальвеолярные формы аномалий** – аномалии, патогенетически сопровождающиеся нарушением роста и развития альвеолярных отростков и зубов
- **Интрузия** – частичное или полное погружение коронки зуба в альвеолярный отросток, а корня – в кость челюсти
- **Экструзия** – вытяжение коронки или корня зуба из альвеолярного отростка
- **Торк** – угол наклона касательной, проведенной к вестибулярной поверхности зуба, к перпендикуляру к окклюзионной плоскости
- **Механически действующие ортодонтические аппараты** – это ортодонтические аппараты, содержащие в своей конструкции источники механической силы
- **Функционально действующие ортодонтические аппараты** – это ортодонтические аппараты, использующие силу мышц.

# 1. Краткая информация по заболеванию или состоянию (группе заболеваний или состояний)

## 1.1 Определение заболевания или состояния (группы заболеваний или состояний)

В клинических рекомендациях рассматриваются нарушения положения зубов и зубных рядов:

В рекомендациях учитывались клинические проявления, использовались дополнительные методы исследования. Диагностика нарушения положения зубов заключается в выявлении и описании отклонений от морфологической нормы, а также определения активнордействующих причин нарушения положения зубов, что является необходимым условием для правильного выбора и своевременного применения методов ортодонтического лечения.

Аномалии положения зубов – это изменение правильной позиции в зубном ряду, вызванное различными причинами, в особенности генетическими факторами, травмами, ранним удалением зубов, несоответствием размеров челюстей [1, 3, 54]

Среди аномалий положения зубов выделяют:

- 1) Скученность – это патология зубных рядов, характеризующаяся тесным расположением зубов.

Скученное положение зубов считается одним из наиболее распространенных видов аномалий формирования зубных рядов, и нередко является самостоятельной патологией [85, 119]

- 2) Смещение зуба – смещение зуба в зубном ряду.

Смещение зуба – аномалия, характеризующаяся изменением положения зуба, которая может наблюдаться в трех плоскостях:

- Сагиттальная:

Дистальное смещение зуба — смещение зуба от оптимального назад по зубному ряду. В переднем участке зубного ряда его называют латеральным: зуб находится дальше от сагиттальной плоскости и относительно своего оптимального местоположения.

Мезиальное смещение зуба — это смещение его вперед по зубному ряду. Диагностируется при осмотре полости рта. Степень смещения устанавливают по смыканию с зубами-антагонистами.

- Трансверсальная:

Вестибулярное положение зуба – смещение зубов в сторону преддверия полости рта. Диагностируется при осмотре полости рта и моделей челюстей. Степень вестибулярного смещения определяется по альвеолярному отростку методами симметрометрии, симметрографии и др [3]

Оральное положение зубов. Различают лингвальное положение зубов на нижней челюсти и небное — на верхней челюсти. При лингвальном (язычном) положении зуб на нижней челюсти смещается в сторону языка. Это наиболее часто встречается в период смены зубов. Чаще в таком положении оказываются резцы и премоляры при недостаточности места в зубном ряду и неправильном направлении прорезывания зуба. Методы диагностики такие же, как и при вестибулярном положении зубов. Небное (палатинальное) положение зуба характеризуется его смещением на верхней челюсти в небном направлении [1, 59, 72]

- Вертикальная:

Супраположение — это смещение зуба в вертикальном направлении, когда зуб находится выше окклюзионной кривой. Диагностируется при осмотре рта. Степень смещения устанавливают относительно окклюзионной плоскости. Наиболее информативен метод телерентгенографии.

Инфраположение — смещение зуба в вертикальном направлении, когда зуб находится ниже окклюзионной кривой.

3) Поворот (тортоаномалия) – ротация зуба вокруг своей оси.

При тортоаномалии (повороте по оси) резцов их коронки занимают в зубной дуге меньше места, что можно часто наблюдать при дефиците места в зубной дуге. При повороте по оси боковых зубов их коронки занимают в зубной дуге больше 4 места. В связи с этим часто наблюдают неправильное расположение отдельных зубов в зубных рядах, чаще клыков, тесное положение передних зубов, углубление резцового перекрытия.

4) Нарушение межзубных промежутков (диастема) – латеральное смещение центральных резцов с образованием промежутка между ними, величина которого колеблется в пределах от 1 до 8 мм.

5) Транспозиция – неправильное положение зубов, при котором зубы меняются местами. В большинстве случаев встречается перестановка таких пар зубов: клык и премоляр, клык и боковой резец, моляр и премоляр [16-17].

## 1.2 Этиология и патогенез заболевания или состояния (группы заболеваний или состояний)

Этиология аномалий расположения зубов в зубном ряду разнообразна, и исследователи издавна посвящали этому вопросу много работ.

Между аномалиями отдельных зубов существует взаимосвязь, так, например, аномалии величины и нарушения сроков прорезывания могут приводить к аномалиям положения, а некоторые аномалии являются клиническим проявлением общих синдромов [18-25].

Интересные данные получены при анализе активно действующей причины формирующейся зубочелюстной системы у детей 5,5-6 лет. Если 20 лет назад первостепенное место в развитии аномалий зубов отводилось вредным привычкам, то в настоящее время все большее значение приобретают генетические факторы [26].

Скученность зубов – наиболее распространенный вид ортодонтических аномалий. Возникновение скученности частично зависит от продолжающегося сокращения размеров челюстей и зубов в ходе эволюции, а также объясняется увеличением внешнего скрещивания за последние столетия. Размеры челюсти действительно подвержены сильному генетическому контролю, а поперечные размеры непосредственно влияют на количество места для зубов.

До конца не выяснено влияние факторов окружающей среды на увеличение скученности зубных дуг в последнее время.

Отмечена тесная связь этиологии ЗЧА с развитием и функционированием мышечного аппарата ЧЛЮ. Так при СПЗ выявляется нарушение миодинамического равновесия между щечной, жевательной, височной мускулатурой и надподъязычными мышцами, круговой мышцей рта, подбородка, что и ведет к началу образования скученности зубов [43].

В свою очередь причиной мышечного дисбаланса может явиться снижение жевательной деятельности современного общества, отсутствие перетирания пищи. Отсутствие интенсивной мышечной деятельности ведет к эволюционному уменьшению размеров челюстей. Эволюция избавляется от тех признаков, которые больше не нужны. Однако, на этом фоне по мнению ряда авторов не происходит соответствующего уменьшения мезиодистальных размеров зубов [44-46].

Между тем при СПЗ наряду с морфологическими изменениями, наблюдается изменение функций мышц ЧЛЮ, ВНЧС. Установлено, что при СПЗ изменено функциональное состояние круговой мышцы рта. Причем у пациентов со скученностью

зубов на верхней челюсти выявлена большая активность мышц верхней губы, а у пациентов со СПЗ на нижней челюсти превалировала активность мышц нижней губы. Кроме того, было установлено, что биоэлектрическая активность жевательных и височных мышц у пациентов со СПЗ не зависит от вида окклюзии (дистальная, глубокая, перекрестная окклюзия, вертикальная дизокклюзия). В то же время, у взрослых со СПЗ наблюдается дисбаланс в разной степени выраженности в работе жевательных и височных мышц при разных видах окклюзии [47-51].

У пациентов со СПЗ выявлена дискоординация работы мышц в виде гипертонуса круговой мышцы рта, снижения симметричности жевания и болезни ВНЧС, установлены морфофункциональные нарушения ВНЧС, функций откусывания пищи, деятельности жевательных мышц. Ряд авторов рассматривают в качестве этиологических факторов, приводящих к СПЗ, воздействия мышц челюстно-лицевого комплекса, которые проявляются как во время жевания, глотания, дыхания и речи, так и в состоянии физиологического покоя н/ч. Однако, данные о функциональном состоянии мышц у пациентов со СПЗ единичны [52-54].

Причины, влияющие на развитие диастем различны: вредные привычки (прикусывание ручек, онихофагия, продолжительное сосание соски, манера грызть семечки), расположением языка или предметов между центральными резцам, наличие зачатка сверхкомплектного зуба между корнями центральных резцов, микроденития центральных или боковых резцов, чрезмерное развитие верхней челюсти в переднем отделе, адентия боковых резцов, низкое прикрепление уздечки верхней губы. Диастема бывает у детей с врождённой расщелиной альвеолярного отростка, твёрдого и мягкого неба. Физиологической нормой диастема является в период подготовки к смене временных зубов на постоянные, появление которой свидетельствует о несоответствии между размерами временных зубов и альвеолярных отростков.

Этиология транспозиции зубов является результатом генетических влияний в многофакторной модели, включающей в себя механическое вмешательство, травму, измененное положение зачатков зубов, раннюю потерю зубов и длительную ретенцию молочных зубов [33-38].

Транспозиция может присутствовать как на верхней, так и на нижней челюсти. Наиболее распространенной является транспозиция между клыком и первым премоляром верхней челюсти, за которой следует транспозиция бокового резца с клыком верхней челюсти. Сообщений о транспозиции в молочном прикусе нет [39].

Транспозиция зубов может быть проявлением некоторых хромосомных нарушений. Сообщалось, что у пациентов с синдромом Дауна эта частота составляет

14,29%. Также была выявлена корреляция с уменьшением общей длины линии пальцев на руке. У пациентов с заячьей губой и расщелиной неба в 4,1% случаев были обнаружены атипичные формы расположения зубов [40-42].

Наиболее частыми причинами возникновения тортоаномалии постоянных зубов являются скученность зубов вследствие дефицита места в зубном ряду, неправильное положение зачатка зуба при прорезывании, отклонения в последовательности прорезывания зубов и др. [33].

### **1.3 Эпидемиология заболевания или состояния (группы заболеваний или состояний)**

При исследовании 116 больных в возрасте старше 15 лет с различными дефектами зубочелюстной системы было выявлено у 73 человек аномалии положения отдельных зубов (чаще всего фронтальных). Примечательно, что в большинстве случаев нарушения окклюзии сочетались с аномалиями положения зубов. У взрослых пациентов встречаются такие же зубочелюстные аномалии, как и у детей, однако они часто выражены в большей степени. Данные аномалии способствуют неправильному формированию зубочелюстного скелета, нарушению функционального взаимодействия жевательных и мимических мышц, ограничению движения нижней челюсти, а также изменениям в височно-челюстных суставах, что закрепляется с возрастом и особенно ярко бывает выражено у взрослых [55-56].

По данным большинства авторов, аномальное положение отдельных зубов встречается наиболее часто по сравнению с другими аномалиями зубов и составляют до 33,7% от общего числа зубочелюстных аномалий. Скученное положение зубов встречается от 5,5 до 47,7%, которое в 17,2% случаев сочетается с патологией окклюзии, а в 72,2% - является самостоятельной патологией. В среднем частота аномалий окклюзии в сочетании с тесным положением зубов обнаруживается до 59-73%. Распространенность тортоаномалии постоянных зубов по данным разных авторов встречается от 9,3 до 19,3% случаев от всех зубочелюстных аномалий.

Сравнительное эпидемиологическое исследование в г. Москве и г. Ступино показало, что частота аномалий окклюзии и положения зубов составляет 35,0 - 41,2% от числа обследованных [57-59]. Аномалии положения боковых резцов верхней челюсти отмечались в 38%, клыков - 25,1%. У резцов наиболее часто встречается небное положение (47,6%), а у клыков - вестибулярное (62,9%). При обследовании 1380 школьников обнаружено у 509 из них аномальное положение отдельных зубов, что составляет 36,9%, наиболее часто встречалось щечно-губное положение (12,9%). Небное положение клыков верхней челюсти и их задержавшееся прорезывание

составляют 19,3% аномалий положения клыков и эта патология встречается в 30,5% случаев от всех видов аномалий, и была выделена автором в его классификации в отдельную группу [4-9].

К одной из редких аномалий положения относится транспозиция. Транспозиция может в равной степени затрагивать представителей обоих полов, и, хотя она может произойти как на верхней, так и на нижней челюсти, частота поражения постоянных клыков верхней челюсти и премоляров является наиболее частой. На верхней челюсти клык чаще всего транспозируется первым премоляром, реже - боковым резцом, за которым редко следует центральный резец или второй премоляр. Транспозиция на нижней челюсти включает в себя транспозицию только клыка и бокового резца.

Транспозиция зубов на верхней челюсти встречается примерно у одного из 300 сотен ортодонтических пациентов, а транспозиция между клыком и первым премоляром встречается чаще всего (70%) в зубном ряду верхней челюсти, за которой следует транспозиция между клыком и боковым резцом (20%). Никогда не сообщалось о транспозиции на обоих зубных рядах одновременно, и никогда не сообщалось о ее возникновении в молочном прикусе. Односторонние транспозиции встречаются чаще, чем двусторонние, и демонстрируют доминирование левой стороны.

Частота транспозиции среди населения в целом низкая (от 0,2% до 0,38%). Чаще всего встречается у женщин, при этом большинство случаев приходится на верхнюю челюсть (76%), из которых 88% являются односторонними. Клыки поражаются в 90% случаев транспозиции, чаще всего относительно первый премоляр (71%) или боковой резец верхней челюсти (20%) [37-39, 61].

Довольно часто встречается тортоаномалийное положение зубов с углом поворота от 45° до 90°. Однако ротация вокруг продольной оси зуба на 180° встречается редко. Описан клинический случай ротации нижнего правого резца на 180°, которая была выявлена на осмотре у стоматолога. В литературе описано несколько причин возникновения тортоаномалии такие как разделение нормального зачатка зуба, гиперактивность зубной пластинки, отсутствие места для нормального прорезывания, генетические мутации, вызванные травмой, инфекцией или радиацией и др [62].

Существует существенный разброс данных относительно распространенности СПЗ, который обусловлен ее зависимостью от возраста и пола обследуемых, этнических, социальных и экологических условий региона проживания, групповых особенностей, а также зависимостью от методического уровня исследований, профессиональной подготовки врачей, ошибок репрезентативности. Также необходимо учитывать какой контингент был подвергнут обследованию на предмет частоты встречаемости СПЗ, так в

ряде работ приводится процент встречаемости этой патологии среди всех зубочелюстных аномалий, в других случаях среди обратившихся за ортодонтической помощью в клиники, а в ряде случаев речь идет о фронтальном эпидемиологическом обследовании населения. Так частота встречаемости составляет в среднем около 30% от общего числа нуждающихся в ортодонтическом лечении [63-64].

Между тем у детей, проживающих в условиях крупного города, достоверно доказана большая встречаемость зубочелюстных аномалий по сравнению с детьми, которые проживают в сельской местности. Различается также частота встречаемости СПЗ на верхней и на нижней челюстях. Причем, в разные возрастные периоды частота встречаемости на верхней и нижней челюстях изменяется. СПЗ на н/ч у детей в период смены зубов встречается более чем в 2 раза чаще, чем на верхней челюсти и составляет 50,7% и 22,5% соответственно, а в возрасте от 18 до 25 лет ситуация противоположна – СПЗ встречается чаще на верхней челюсти, что объясняется сроками и последовательностью прорезывания зубов. [65-66].

В 17,2% случаев СПЗ сочетается с аномалиями окклюзии, но в большинстве случаев (72,2%) - является самостоятельной патологией. В структуре скученности зубов наиболее часто встречается вестибулярное положение клыков - 49% [2, 67-68]

Периодически проводимые исследования показывают отсутствие тенденции к снижению частоты зубочелюстных аномалий, что свидетельствует о существовании устойчивых патогенетических механизмов формирования данной патологии, которые удерживают ее распространенность на стабильном уровне.

**1.4 Особенности кодирования заболевания или состояния (группы заболеваний или состояний) по Международной статистической классификации болезней и проблем, связанных со здоровьем**

К07 Челюстно-лицевые аномалии [включая аномалии прикуса]

К07.3 Аномалии положения зубов

**1.5 Классификация заболевания или состояния (группы заболеваний или состояний)**

Код	Определение	Классификация МГМСУ	Определение
К07.30	скупенность	Аномалии контактных пунктов между зубами	патология зубных рядов, характеризующаяся тесным расположением зубов
К07.31	смещение	Аномалии положения зубов	аномалия, характеризующаяся изменением положения зуба в зубном ряду
К07.32	поворот	Аномалии положения зубов	ротация (поворот) зуба вокруг своей оси

К07.33	нарушение межзубных промежутков (диастема)	Аномалия положения зубов	латеральное смещение центральных резцов с образованием промежутка между ними
К07.34	транспозиция	Аномалия положения зубов	неправильное положение зубов, при котором зубы меняются местами

Наиболее полной и четкой классификацией аномалий отдельных зубов, является классификация кафедры ортодонтии и детского протезирования МГМСУ (1990 год). Она включает следующие группы аномалий зубов:

1. Формы.
2. Структуры твердых тканей.
3. Цвета.
4. Размера.
5. Количества.
6. Прорезывания.
7. Положения.

При аномалиях положения зубов различают: вестибулярное, оральное, дистальное, мезиальное, супра- и инфраположение, тортоаномалию и транспозицию.

По международной классификации стоматологических болезней на основе МКБ-10 ВОЗ (1997) выделяются следующие группы нарушений развития и прорезывания зубов:

1. Адентия и сверхкомплектные зубы
2. Аномалии размеров и формы зубов (исключена бугорковая аномалия Карабелли)
3. Крапчатые зубы (флюорозные и нефлюорозные помутнения эмали)
4. Нарушения формирования зубов (гипоплазия)
5. Наследственные нарушения структуры зуба, не классифицированные в других рубриках (незавершенный амело- и дентиногенез)
6. Нарушения прорезывания зубов (раннее и позднее прорезывание)
7. Синдром прорезывания зубов
8. Другие нарушения развития зубов (изменение цвета вследствие несовместимости групп крови, врожденного порока билиарной системы, порфирии, применения тетрациклина)
9. Нарушения развития зубов неутонченное
10. Ретенированные и импактные зубы

Аномалии положения зубов по данной классификации входят в раздел челюстно-лицевых аномалий и включают: скученность, смещение, поворот, нарушения межзубных промежутков, транспозицию и ретенированные или импактные зубы с нормальным положением их или соседних зубов.

Ретенированный зуб – это зуб, изменивший свое положение при прорезывании без препятствия со стороны соседнего зуба, а импактный - в связи с наличием такого препятствия.

В настоящее время существует и ряд других классификаций аномалий зубов, которые, как правило, повторяют вышеперечисленные, либо включают в себя их совокупность.

**Также существует классификация транспозиции зубов. Классификация приведена ниже в зависимости от задействованных зубов.**

1. Клык - первый премоляр
2. Клык - латеральный резец
3. От клыка до места первого моляра
4. Боковой резец - центральный резец

5. От клыка до центрального резца.

Также, транспозиция зубов классифицирована как полная или неполная, при полной транспозиции коронка и весь корень перемещаемых зубов находятся в состоянии взаимного расположения, в то время как при неполной транспозиции коронки перемещаются, а корни находятся в своем физиологическом положении [12, 114].

### **1.6 Клиническая картина заболевания или состояния (группы заболеваний или состояний)**

Аномалии положения зубов могут сопровождаться выраженными функциональными и эстетическими нарушениями челюстно-лицевой области, а также оказывать воздействие на другие системы организма [1]

При вестибулярном положении и выраженном отклонении зубов (резцов) лицевые признаки характеризуются нарушением смыкания губ в покое. При разговоре отмечается нарушение функции речи. Вестибулярный наклон передних зубов способствует, как правило, появлению трем между зубами и удлинению переднего отдела зубного ряда. Лицевые признаки при значительном вестибулярном положении клыков верхней челюсти могут проявляться как нарушение эстетики лица при улыбке [70, 73]

При оральном положении и наклоне резцов лицевые признаки при выражаются в западении верхней губы, изменении правильного строения мягких тканей лица в профиль. Может быть нарушено произношение отдельных звуков. При осмотре полости рта может отмечаться укорочение переднего отдела зубного ряда, как следствие возникают тесное положение резцов и явления гингивита [85]

При мезиальном смещении боковых зубов лицевые признаки аномалии зачастую отсутствуют, однако может наблюдаться нарушение смыкания губ, неправильное произношение отдельных звуков. При осмотре полости рта отмечается укорочение зубного ряда в результате мезиального смещения боковых зубов. При дистальном смещении боковых зубов лицевые признаки, как правило, отсутствуют. При осмотре полости рта может отмечаться дистальная окклюзия [3, 113]

При супраположении зубов на верхней челюсти и инфраположении зубов на нижней челюсти лицевые признаки аномалии, как правило, отсутствуют. Отмечается нарушение произношения отдельных звуков. При разговоре и улыбке возможно

выявление нарушения строения зубных рядов. Функции жевания и откусывания пищи могут быть нарушены в результате отсутствия плотных контактов между аномалийно расположенными зубами. При супраположении зубов на нижней челюсти и инфраположении зубов на верхней челюсти наличие лицевых признаков зависит от степени выраженности аномалии. При осмотре полости рта и зубных рядов выявляется зубоальвеолярное удлинение в области отдельных зубов или их групп, что приводит к нарушению их смыкания, вызывает функциональную перегрузку и заболевания пародонта [3, 85]

При оральном и/ или вестибулярном положении зубов лицевые признаки, как правило, отсутствуют, либо наблюдается нарушение симметрии лица. При осмотре полости рта и зубных рядов выявляется перекрестная окклюзия, нарушение формы зубных рядов. Иногда перечисленные симптомы могут сопровождаться смещением нижней челюсти в сторону [53, 56]

При тортоаномалии зубов лицевые признаки могут отсутствовать. При осмотре полости рта и зубных рядов выявляется поворот зубов по оси, чаще на 45°, однако бывает и более значительный поворот зубов. Как правило, указанная аномалия сочетается с явлениями гингивита, травмой слизистой оболочки губ, щек [83, 85]

Эстетические и функциональные нарушения при транспозиции зубов вызваны расположением зубов вне зубного ряда, иногда в сочетании с поворотом по оси.

Диастемы нередко приводят к нарушению речи (речь у пациента имеет шепелявый оттенок), при громкой речи и произношении согласных звуков появляется свист (стриденс). При внешнем осмотре полости рта наблюдается промежуток между центральными резцами [6, 54, 59]

Различают следующие виды диастемы:

- 1) симметричную диастему, при которой наблюдается латеральное смещение центральных резцов;
- 2) диастему с преимущественным перемещением коронок центральных зубов в латеральном направлении от средней линии. Корни центральных резцов при этом сохраняют свое положение или смещаются в латеральном направлении незначительно;
- 3) диастему, при которой коронки центральных зубов сместились в латеральном направлении от средней линии незначительно, а корни центральных резцов —

сместились значительно;  
4) асимметричную диастему, возникающую в том случае, когда один центральный резец сместился значительно в латеральном направлении, а другой центральный резец сохранил свое нормальное положение.

Необходимо отметить, что латеральное смещение центральных резцов может сочетаться с их поворотом по оси зуба (тортоаномалия) и смещением зубов по вертикали (зубоальвеолярное удлинение или укорочение).

## **2. Диагностика заболевания или состояния (группы заболеваний или состояний), медицинские показания и противопоказания к применению методов диагностики**

### **2.1 Жалобы и анамнез**

Взрослые пациенты могут предъявлять жалобы на нарушение эстетики, на повышенную стираемость твердых тканей неправильно-расположенных зубов, эстетику, затруднение при откусывании и жевании (суперконтакт), нарушении дикции.

**Уровень убедительности В** (уровень достоверности доказательств – 2).

#### **2.1.2. Данные анамнеза:**

- наличие соматических заболеваний и аллергических реакций (обязательно должна быть заполнена анкета здоровья пациента);
- наличие непереносимости лекарственных препаратов и материалов, используемых на данном этапе лечения;
- своевременность прорезывания временных и постоянных зубов;
- наличие подобной аномалии окклюзии у родственников;
- перенесенные травмы;
- предыдущие обращения к ортодонту (проводилось ли ранее ортодонтическое лечение).

**Уровень убедительности В** (уровень достоверности доказательств – 2)

### **2.2 Физикальное обследование**

При физикальном обследовании устанавливается предварительный клинический диагноз. В зависимости от поставленного диагноза определяются дополнительные методы обследования лечения.

Внешний осмотр включает осмотр лица.

- При осмотре лица определяется симметричность лица в фас, вид профиля: прямой, выпуклый, вогнутый.

При осмотре полости рта определяют и оценивают:

- наличие или отсутствие комплектных зубов.
- состояние зубных рядов, их форма, последовательность и симметричность расположения зубов в зубном ряду, наличие контактов между смежными зубами;
- окклюзию зубных рядов в привычном положении нижней челюсти.

Целенаправленно выявляют:

- неадекватное психоэмоциональное состояние пациента перед лечением;
- острые поражения слизистой оболочки рта и красной каймы губ;
- острые воспалительные заболевания органов и тканей рта;
- заболевания тканей пародонта в стадии обострения;
- неудовлетворительное гигиеническое состояние рта;
- желание лечиться или отказ от лечения.
- определение общесоматического состояния пациентов, в первую очередь с выявлением патологии, которая может повлиять на выбор метода лечения (бронхиальная астма, эпилепсия, состояние эндокринной системы, аллергические реакции и др.);
- выявление состояний, при котором противопоказано ортодонтическое лечение (состоит ли данный пациент на учете у психиатра) [[112-113](#)].

**Уровень убедительности В** (уровень достоверности доказательств – 2).

### **2.3 Лабораторные диагностические исследования**

#### **2.3.1. Анализ диагностических моделей челюстей**

Для анализа количества места в зубном ряду по необходимости применяются антропометрические методы диагностики, позволяющие определить размеры зубов, зубных рядов, апикальных базисов челюстей. Анализ может производиться

непосредственно на гипсовых моделях челюстей или с помощью компьютера после ввода соответствующих данных и размеров.

В ходе антрометрических исследований возможно определить:

- мезиодистальные размеры коронок резцов верхней и нижней челюсти, их пропорциональность;
- оценку симметрии зубных рядов;
- ширину зубных рядов;
- длину переднего отрезка верхнего и нижнего зубных рядов;
- ширину апикального базиса верхней и нижней челюстей;
- и другие необходимые методы для уточнения диагноза [[113](#), [115-117](#)].

**Уровень убедительности В** (уровень достоверности доказательств – 2)

*Комментарии:* Антропометрическое измерение диагностических моделей челюстей проводят для определения степени выраженности нарушенного расположения зубов, а также определении показаний к лечению, выбор метода лечения и тактики врача.

## **2.4 Лучевая диагностика**

**Рентгенологическое исследование** необходимо для дифференциальной диагностики обусловленности возникновения и развития аномалии расположения зубов, определении степени выраженности, а также определении показаний к лечению, выбор метода лечения и тактики врача. Возможно проведение конусно-лучевой компьютерной томографии лицевого черепа и использование данных для получения панорамной рентгенограммы и ТРГ-реформатов или проведение отдельно ортопантомографии и телерентгенографии головы в прямой и боковой проекциях по необходимости [[110-111](#)].

**Уровень убедительности В** (уровень достоверности доказательств – 2)

*Комментарии:* Рентгенологические методы исследования являются одними из объективных методов обследования для определения аномалий положения зубов и их необходимо обязательно проводить для уточнения диагноза и составления плана лечения.

### **2.4.1. Анализ ортопантомограмм челюстей.**

Определяют аномалии количества зубов, аномалии положения зубов, наличие зачатков зубов, положение зачатков зубов, наличие/отсутствие кариеса и его осложнений,

**Уровень убедительности В** (уровень достоверности доказательств – 2)

**Комментарии:** Ортопантомограмма является субъективным методом обследования, но при первичном исследовании возможно определение нарушений, которые требуют дальнейшего уточнения для составления плана лечения.

## **2.5 Иные диагностические исследования**

### **2.5.1 Компьютерная томография (КЛКТ)**

Проведение данного метода необходимо для более детального изучения структур лицевого черепа для уточнения диагноза и составления плана лечения.

**Уровень убедительности рекомендаций А** (уровень достоверности доказательств - 1)

**Комментарии:** диагностика нарушенного положения зубов невозможна без КТ, которая являются основополагающим для данной категории пациентов. Этот метод обследования позволяет провести детальное изучение нарушения положения зубов, анатомии костей лицевого скелета, характер и особенности развития аномалии или механизма деформации.

### **2.5.2. Медицинское фотографирование**

Медицинское фотографирование необходимо для оценки эстетики лица, симметрии лица, вид профиля, положения и окклюзии зубов

Медицинское фотографирование включает:

- фотографии лица в привычном положении НЧ: анфас, профиль, полупрофиль;
- фотографии лица с улыбкой в привычном положении НЧ: анфас, профиль, профиль под 45 град;

Фотопротокол зубов верхней и нижней челюсти в состоянии максимального фиссурно-бугоркового привычного контакта (снимок с ретрактором): спереди, справа, слева. Зубная дуга верхней челюсти, зубная дуга нижней челюсти (снимок с ретрактором и окклюзионным зеркалом).

**Уровень убедительности В** (уровень достоверности доказательств – 2).

**2.5.3. Консультация специалистов смежных профилей:** постуролог, ЛОР, невролог, логопед, дефектолог, физиотерапевта.

## **Уровень убедительности рекомендаций В (уровень достоверности доказательств 2)**

**Комментарии:** нарушение функции дыхания, глотания, смыкания губ, речи, жевания, а также нарушения осанки и деформации позвоночника значительно усложняет лечение, приводят к рецидивам аномалии окклюзии в вертикальной плоскости.

### **2.5.4. Функциональные исследования**

Возможно проведение функциональных исследований для уточнения диагноза (по необходимости)

Возможно использовать один или несколько методов, в зависимости от жалоб и степени выраженности аномалии [[106-109](#)].

- 1) Электромиография
- 2) Миотонометрия
- 3) Денситометрия
- 4) Кинезиография
- 5) Аксиография
- 6) Кондилография
- 7) Репародонтография
- 8) Вибрография
- 9) УЗИ ВНЧС и жевательных мышц
- 10) Стабилометрия и другие

### **Алгоритмы диагностики аномалий положения зубов**

Анализ диагностических данных позволяет систематизировать развитие различных форм аномально-расположенных зубов.

Наличие неправильного расположения зубов или их частичного отсутствия может привести к неправильному формированию и развитию формы зубных рядов и окклюзии, к изменению работы мышц челюстно-лицевой области, а также формированию вторичных деформаций, что в свою очередь может привести к развитию мышечно-суставной дисфункции

Для диагностики аномального положения зубов рекомендуется проведение клинического обследования; при осмотре полости рта в переднем отделе смотрят на наличие нарушения ангуляции резцов, наличие адентий, микро или макродентий, симметричность скученного положения зубов, наличие и выраженность вестибуло- и супроположений зубов.

Клиническая картина аномалий положения зубов и групп зубов может подтверждаться при антропометрическом исследовании моделей челюстей. Рекомендовано проводить измерения, направленные на определение размеров зубов, зубных рядов и оценку их симметричности [118]. Для построения плана лечения пациентов со скученностью зубов, помимо традиционных методов определения степени скученности зубов и взаимосвязи размеров зубов и величин линейных параметров апикального базиса и зубной дуги, предложен целый ряд уточняющих способов и формул расчетов, учитывающих разнообразие форм зубных дуг, взаимосвязи линейных параметров зубоальвеолярных дуг с размерами коронок зубов.

Из лучевых методов диагностики рекомендовано проведение конусно-лучевой компьютерной томографии с проведением полного анализа, особое внимание обращают на расположение зубов, форму и размер зубных рядов, измерений наклонов зубов и другое. Также возможно проведение расчетов на ортопантограмме или панорамную рентгенограмму челюсти при отсутствии КЛКТ.

Также, по необходимости можно рекомендовать использовать функциональные методы исследования (электромиография, электромиотонометрия) [70-74].

### **3. Лечение, включая медикаментозную и немедикаментозную терапии, диетотерапию, обезболивание, медицинские показания и противопоказания к применению методов лечения**

При выборе метода лечения аномального расположения зубов и СПЗ рекомендуется обратить внимание на:

- характер аномалии и степень выраженности дефицита места в зубном ряду - степень сужения и укорочения всего зубного ряда и его переднего участка, степень мезиального смещения боковых зубов, степень уменьшения апикального базиса, сужение зубной, альвеолярной, базальной дуг, несоответствие размеров постоянных зубов параметрам зубочелюстных дуг (мезогнатические, долихогнатические и брахигнатические формы зубочелюстных дуг) и черепно-лицевого комплекса (ширина лица в области скуловых дуг; выпуклость профиля лица; наклон спинки носа), индивидуальная макродентия и генетические особенности, положение передних зубов [70, 75-76];

- соотношение размеров зубов и челюстей с типом лица (узкое, среднее, широкое);

- соотношение величины верхней и нижней челюстей;
- вид окклюзии – соотношение боковых зубов (нейтральное, дистальное, мезиальное). Так для аномалий ЗЧС, при нормальной и дистальной окклюзии, характерны изменения прежде всего зубоальвеолярных и гнатических структур, выраженность которых при отдельных нозологических формах различна. При аномалиях положения отдельных зубов нарушения, в большей степени, затрагивают зубоальвеолярные структуры, а при дистальной окклюзии - гнатические (скелетные);
  - возможность устранения аномалии ортодонтическим методом или необходимостью использования вспомогательных методов лечения, в том числе хирургических;
  - психическое состояние пациента, приверженность лечению (комплаентность);
  - физическое развитие и функциональное состояние организма;
  - воспалительные процессы в тканях пародонта;
  - подвижность языка;
  - наличие соответствующей технической базы;
  - квалификация врача-ортодонта.

### **3.1. Консервативное лечение**

Лечение СПЗ и аномалий положения зубов в период прикуса постоянных зубов наиболее часто проводится с помощью несъемной ортодонтической техники (стандартная вестибулярная лигируемая брекет-система, система пассивного самолигирования, лингвальная брекет-система) или съемных аппаратов (элайнеров).

К методам лечения СПЗ, с незначительным уменьшением размеров зубного ряда, относятся методы сошлифовывания межаппроксимальных поверхностей зубов (редукция эмали) [[80-89](#)].

Также существует метод лечения с удалением как постоянных зубов в зависимости от величины дефицита места в зубном ряду [[99-100](#)].

Лечение диастемы рекомендовано начать в первую очередь с устранения причины, ее вызвавшей. В некоторых случаях стойкая вредная привычка может являться признаком функционального, например, компульсивного расстройства, в таком случае может потребоваться помощь психиатра, невролога, и логопеда. Ортодонтическая коррекция диастемы направлена на перемещение центральных резцов мезиально, для чего может быть использована брекет-система.

Диастема, связанная с микродентией может потребовать восстановления формы коронок зубов с помощью реставраций у врача-стоматолога-терапевта или

протезирования зубов искусственными коронками, композитными или керамическими винирами, показания к которым определяются врачом-стоматологом-ортопедом.

**Уровень убедительности рекомендации В** (уровень достоверности доказательств - 2)

**Комментарии.** Конструкцию аппарата выбирает врач-ортодонт в зависимости от обусловленности аномалии положения зубов, степени ее выраженности, особенностей клинической картины, психоэмоционального состояния пациента, способности его к сотрудничеству, степени его ответственности и мотивации.

Возможно применение как стандартных аппаратов, хорошо зарекомендовавших себя в практике, так и комбинации различных элементов механического или функционального действия. Во избежание осложнений при выборе аппарата для ортодонтического лечения следует учитывать не только показания, но и противопоказания.

**Уровень убедительности В** (уровень достоверности доказательств – 2)

### **3.2 Хирургическое лечение**

Рекомендуется удалять сверхкомплектные зубы аномальной формы, затрудняющие прорезывание комплектных зубов, либо нарушающих форму зубных рядов. Предлагают удалять зубы при относительной и абсолютной макродентии. Решение об удалении или сохранении зубов требует от ортодонта максимум ответственности и принимается решение только после детальной диагностики, так как с одной стороны, удаление зубов может привести к различным нарушениям, а с другой - ошибочно принятое решение о лечении без удаления может вызвать нежелательные для пациента последствия в виде рецидива патологии и возникновений пародонтопатий [101-102]. Если причиной диастемы является короткая уздечка верхней губы, рекомендовано произвести иссечение уздечки губы и части мягких тканей в области передней части срединного нёбного шва, что является устранением причины возникновения аномалии и одновременно профилактикой ее рецидива.

**Уровень убедительности рекомендации В** (уровень достоверности доказательств - 2)

#### **4. Медицинская реабилитация, медицинские показания и противопоказания к применению методов реабилитации**

После окончания ортодонтического лечения аномалий положения зубов необходимым этапом является **ретенция** (сохранение) результатов. Для этого могут использоваться как съемные, так и несъемные ретенционные аппараты и выбор зависит от индивидуальных особенностей.

Особое внимание обратить на информирование пациента о периоде ретенции и правилах пользования ортодонтическим ретенционным аппаратом. Сроки ретенционного периода зависят от периода формирования прикуса, возраста, метода лечения, но не менее 2-х лет.

**Уровень убедительности рекомендаций В (уровень достоверности доказательств – 2)**

#### **5. Профилактика и диспансерное наблюдение, медицинские показания и противопоказания к применению методов профилактики**

Исходя из современных представлений о возникновении транспозиции зубов профилактика должна осуществляться по трем направлениям:

1. Этиотропная профилактика.
2. Патогенетическая профилактика.
3. Общеукрепляющая профилактика.

**Уровень убедительности рекомендаций В (уровень достоверности доказательств – 2)** Рекомендуется обязательно проведение диспансерного наблюдения у всех пациентов в связи с возможностью возникновения данной аномалии в любой период развития зубочелюстной системы.

**Комментарии:** Динамическое наблюдение предотвращает возникновение вторичных деформаций, приводящие к серьезным нарушениям челюстно-лицевой области, которые могут пагубно влиять на организм в целом.

##### **5.1. Мероприятия этиотропной профилактики:**

1. Правильное искусственное вскармливание;
2. Нормализация носового дыхания;

3. Нормализация артикуляции языка;
4. Устранение вредных привычек;
5. Лечебная гимнастика для нормализации осанки;
6. Своевременная санация полости рта;
7. Коррекция гигиенических навыков.

### **5.2. Мероприятия патогенетической профилактики:**

Лечебная гимнастика, массаж, использование стандартных аппаратов.

### **5.3. Мероприятия общеукрепляющей профилактики:**

1. Здоровый образ жизни, устранение вредных привычек;
2. Закаливание организма;
3. Высокая физическая активность;
4. Санитарно-просветительная работа.

**Уровень убедительности рекомендации В** (уровень достоверности доказательств - 2)

*Комментарии.* Противопоказаниями к использованию профилактических аппаратов являются общесоматические патологии: психоневрологические заболевания (эпилепсия, психозы, шизофрения), онкологические заболевания, а также аллергические реакции на пластмассы и заболевания тканей пародонта в стадии обострения.

### **5.4. Диспансерное наблюдение**

Диспансерное наблюдение за пациентами с аномалией положения зубов необходимо даже когда ортодонтическое лечение закончено и продолжения не требуется. Наблюдение не реже 1 раза в 6 месяцев.

## **6. Организация оказания медицинской помощи**

Плановая — медицинская помощь, которая оказывается при проведении профилактических мероприятий, при заболеваниях и состояниях, не сопровождающихся угрозой жизни пациента, не требующих экстренной и неотложной медицинской помощи, и отсрочка оказания которой на определенное время не повлечет за собой ухудшение состояния пациента, угрозу его жизни и здоровью.

Ортодонтическое лечение пациентов с аномалиями положения зубов, как правило, проводится в стоматологических медицинских организациях в амбулаторно-поликлинических условиях.

Оказание помощи пациентам с аномалиями положения зубов и зубных рядов оказывается врачами-ортодонтами, врачами-стоматологами терапевтами, врачами-стоматологами-ортопедами, врачами-стоматологами хирургами. В процессе оказания помощи принимает участие средний медицинский персонал, в том числе зубные техники.

**Уровень убедительности рекомендации В (уровень достоверности доказательств 2)**

### **7. Дополнительная информация (в том числе факторы, влияющие на исход заболевания или состояния)**

Исход заболевания зависит от выраженности симптомокомплекса; психоэмоционального и общего состояния пациента, влияющего на прогрессирование заболевания; соблюдения рекомендаций лечащего врача и смежных специалистов (невролог, психотерапевт, отоларинголог, физиотерапевт и др.). Т.к. у пациентов с аномалиями положения зубов часто отмечается изменение анатомической формы и размеров зубов (например патологическая стираемость) – пациенту может потребоваться терапевтические реставрации зубов или протетическое лечение, без которой стабильность ортодонтического лечения невозможна.

### **Критерии оценки качества медицинской ортодонтической помощи пациентам с аномалиями зубов и зубного ряда**

<b>№</b>	<b>Критерии качества</b>	<b>Уровень убедительности рекомендаций</b>	<b>Уровень достоверности доказательств</b>
<b>1.</b>	Проведено клиническое обследование	5	В
<b>2.</b>	Произведен анализ моделей	5	В
<b>3.</b>	Выполнены лучевые методы диагностики	5	В
<b>4.</b>	Соответствует ли план лечения поставленному диагнозу	5	В

<b>5.</b>	Соблюдались ли последовательность всех клинических этапов при изготовлении ортодонтического аппарата	5	С
<b>6.</b>	Динамическое наблюдение не менее 1 раз в 6-8 недель	5	С
<b>7.</b>	Был ли пациент проинформирован о правилах пользования аппаратом	5	С
<b>8.</b>	Произведена консультация врача-стоматолога-терапевта	5	С
<b>9.</b>	Проведена консультация челюстно-лицевого хирурга	5	С
<b>10.</b>	Произведена консультация врача-стоматолога-ортопеда	5	С
<b>11.</b>	Проведено ортодонтическое лечение, в результате которого достигнуты условия для обеспечения нормального функционирования зубо-челюстной системы	4	С

## Список литературы

1. Хорошилкина Ф.Я. Рентгенологическое исследование в ортодонтии: дополнительные возможности, улучшение качества диагностики и лечения // Стоматология для всех. – 1999. – с.44-46.
2. Хе Мё. Этиология и патогенез скученности зубов//Актуальные проблемы транспортной медицины, 2013, №1(31), с.118-124.
3. Персин Л.С. Ортодонтия. Лечение зубочелюстных аномалий. Издание второе, переработанное. – М.: ООО «Ортодент-инфо», 1999. – с.397.
4. Эхте Л.С. Диагностика и лечение тесного положения передних зубов верхней челюсти у взрослых: Дис. ...канд. мед. наук. - Калинин, 1988. - 237 с.
5. Чикунов С.О. Применение металлокерамических коронок и мостовидных протезов при аномалиях развития и положения передних зубов у взрослых: Дис. ...канд. мед. наук. – М.,1995. - 114с.
6. Хорошилкина Ф.Я. Аномалии положения верхних боковых резцов и клыков и методы их лечения: Автореф. дис. ...канд. мед. наук. – М., 1960. - 13 с.
7. Пушкарь Э.И. Проблемы ортопедической стоматологии. // «Здоровья» Киев, 1968.-С. 120-121.
8. Зошук О.Н. Задержавшееся прорезывание и небное положение клыков верхней челюсти. Проблемы ортопедической стоматологии. // "Здоровья". - Киев, 1968.-С. 94-97.
9. Калвелис Д.А. Опыт диагностики зубочелюстных аномалий. - Рига, 1957. -75 с.
10. Кузнецова М.Ю. Диагностика зубочелюстно-лицевых аномалий при нейтральном прикусе и неправильном положении клыков и их устранение: Автореф. дис. канд. мед. наук. / А.О.. Стоматология – М., 1994. - 24с.
11. Хашем М.Д., Комплексное лечение легкой и средней степени тяжести пародонтита при аномалиях зубочелюстной системы аппаратами с дозированной силой у взрослых: Дис. ...канд. мед. наук. - Волгоград, 1994. - 126 с.
12. Peck S., Peck L. Classification of maxillary tooth transpositions. //Am. J. Orthod. Dentofacial Orthod. - 1995, May; 107 (5), P. 505-517.
13. Burnett S.E., Weets J.D. Maxillary canine - first premolar transposition in two Native American skeletal samples from New Mexico. // Am. J. Phys. Anthropol. – Sep; 116 (1), 2001, P. 45-50.
14. Шарафутдинова А.Т. Значение наследственности в генезе зубочелюстных аномалий. // Клиника и лечение зубочелюстных аномалий. Сборник научных трудов. - Казань, 1981. - Т 56. - С. 43-48.

15. Peck S., Peck L., Kataja M. The palatally displaced canine as a dental anomaly of genetic origin. // *Angle Orthod.* - 1994; 64 (4). P.249-256.
16. Ортодонтия: Учебное пособие для студентов стоматологического факультета, врачей-интернов / В. И. Куцевляк, д.мед.н., проф., А. В. Самсонов, к.мед.н., доц., С.А. Скляр, к.мед.н., доц., С.В. Алтунина, к.мед.н., доцент, Ю.В. Ткаченко, к.мед.н., С.Л. Старикова, к.мед.н. / под ред. В. И. Куцевляка.— Харьков: ХГМУ, 2005.— \_\_\_\_ с.— Рус. яз.
17. Tooth transposition: a multidisciplinary approach. *Dental Press J Orthod* . 2018 Jan-Feb;23(1):97–107. Mirian Aiko Nakane Matsumoto , Maria Bernadete Sasso Stuaní. doi: 10.1590/2177-6709.23.1.097-107.bbo
18. Sampson W.J., Richards L.C., Leighton B.C. Third molar eruption patterns and mandibular dental arch crowding. // *Aust. Orthod. J.* - 1983. - № 8. - P. 1020.
19. Radnizic D. Dental crowding and its relationship to mesiodistal crown diameters and arch dimensions. // *Amer. J. Orthod.* - 1988. - Vol. 94. - № 1. - P. 50-56.
20. Nagahara K., Yuasa S., Yamada A., Ito K., Watanade O., Lizuka T., Sakai M., Utida H. Etiological study of relationship between impacted permanent teeth and malocclusion. // *Aichi-Gakuin-Daigaku-Shigakkai-Shi.* - 1989. - Vol. 24. - № 4.-P. 913-924.
21. Baets J.D. The role of the upper first molar in lower incisor crowding. // *JCO* - 1995, Mar, P. 146-147.
22. Baccetti T. A clinical and statistical study of etiologic aspects related to associated tooth anomalies in number, size, and position. // *Minerva Stomatol.* - 1998. Dec; 47 (12). P. 655-663.
23. Baccetti T. An analysis of the prevalence of isolated dental anomalies and of those associated with hereditary syndromes: a model for evaluating the genetic control of the dentition characteristics. // *Minerva Stomatol.* - 1993. Jun; 42 (6). P. 281-294.
24. Kjaer I., Becktor K.B., Lisson J., Gormsen C., Russell B.G. Face, palate, and craniofacial morphology in patients with a solitary median maxillary central incisor. // *Eur. J. Orthod.* - 2001. Feb; 23 (1). P. 63-73.
25. Nanni L., Ming J.E., Y. Du, R.K. Hall, M. Aldred, A. Banlдер, M. Muenke. SHN mutation is associated with solitary median maxillary central incisor: a study of 13 patients and review of the literature. // *Am. J. Med. Genet.* - 2001, Jul. 22; 102(1). P. 1-10.
26. Бурда Г.К., Герасимова И.Е., Степанова С.С. Организация профилактики зубочелюстных аномалий у детей. // *Ортодонтия.* - 2001. - №3. - С. 27-29.
27. Лепорская Л.Б. Диагностика состояния челюстно-лицевой области детей на основе экспертной системы: Автореф. дис. ...д-ра. мед. наук. - Киев, 1993. -52 с.

28. Вартанян В.С. Особенности восстановительного лечения детей с дефектами зубных рядов: Автореф. дис. ...канд. мед. наук. - Краснодар, 1996.-21 с.
29. Маннанова Ф.Ф. Ранняя диагностика, профилактика и морфофункциональная коррекция зубочелюстных аномалий и деформаций у детей при недоразвитии нижней челюсти: Дис. ...д-ра. мед. наук. - Уфа, 1996.-464 с.
30. Гончаренко А.Д. Совершенствование организации стоматологической помощи сельскому населению: Дисс. ...канд. мед. наук. -М., 1999. - 144 с.
31. Степанов А.Е. Биомеханические основы ортодонтии в норме и при заболеваниях пародонта. // Стоматологический практикум. - М. «Паритет», 2000. - 328 с.
32. Crall J.J. Prevention of oral disease in children: concepts and practices. // *Pediatr. Ann.* - 1985. Feb; 14 (2). P. 144-147.
33. Проффит У.Р. Современная ортодонтия. Пер. с англ. – М.: Медпресс-информ, 2006. – с.77-78, 559.
34. Lukacs JR. Canine transposition in prehistoric Pakistan Bronze Age and Iron Age case reports. *Angle Orthod.* 1998;68(5):475–480. doi: 10.1043/0003-3219(1998)068<0475:CTIPPB>2.3.CO;2.
35. Peck L, Peck S, Attia Y. Maxillary canine-first premolar transposition, associated dental anomalies and genetic basis. *Angle Orthod.* 1993;63(2):99–109. doi: 10.1043/0003-3219(1993)063<0099:MCFPTA>2.0.CO;2.
36. Chattopadhyay A, Srinivas K. Transposition of teeth and genetic etiology. *Angle Orthod.* 1996;66(2):147–152. doi: 10.1043/0003-3219(1996)066<0147:TOTAGE>2.3.CO;2.
37. Shapira Y, Kuftinec MM. Maxillary tooth transpositions characteristic features and accompanying dental anomalies. *Am J Orthod Dentofacial Orthop.* 2001;119(2):127–134. doi: 10.1067/mod.2001.111223.
38. Thilander B, Myrberg N. The prevalence of malocclusion in Swedish schoolchildren. *Scand J Dent Res.* 1973;81(1):12–21. doi: 10.1111/j.1600-0722.1973.tb01489.x.
39. Yilmaz HH, Türkkahraman H, Sayin MO. Prevalence of tooth transpositions and associated dental anomalies in a Turkish population. *Dentomaxillofac Radiol.* 2005;34(1):32–35. doi: 10.1259/dmfr/57695636
40. Shapira J, Chaushu S, Becker A. Prevalence of tooth transposition, third molar agenesis, and maxillary canine impaction in individuals with Down syndrome. *Angle Orthod* 2000; 70:290–296.
41. Atasu M, Namdar F, Genc A. Transposition of maxillary permanent left cuspid tooth: A case report. *J Clin Pediatr Dent* 1997; 22:35–36.

42. Helióvaara A, Ranta R, Rautio J. Dental abnormalities in permanent dentition in children with submucous cleft palate. *Acta Odontol Scand* 2004;62:129–131.
43. Персин, Л. С. Значение электромиографии при комплексном обследовании ортодонтического пациента. Наука – практике : материалы науч. сессии ЦНИИС, посвящ. 35 - летию ин - та / Л. С. Персин, А. Ю. Порохин. - М., 1998. - С. 238 - 240.
44. Дистель, В. А. Взаимосвязь формы лица, челюстей, редукции зубов и поражаемости кариесом / В. А. Дистель, В. Г. Сунцов, Н. Г. Дроздовская, З. В. Еремина // *Стоматология*. - 1985. - № 2. - С. 19 - 20.
45. Миргазизов, М. З. Краниологическое исследование важный метод изучения стоматологической патологии / М. З. Миргазизов, Л. Н. Смердина, Г. А. Кошкин, Ю. Г. Смердина // *Стоматология*. - 1998. - № 5. - С. 61 - 62.
46. Эхте, Л. С. Строение лицевого отдела черепа у взрослых больных с тесным положением передних зубов верхней челюсти по данным рентгенцефалометрии. Ортодонтия: методы профилактики, диагностики и лечения: тр. ЦНИИС / Л. С. Эхте, С. Л. Павлов // - М., 1990. - С. 81 - 84.
47. Дмитренко, М. И. Анализ электромиографических индексов круговой мышцы рта у пациентов с зубочелюстными аномалиями, осложненными скученностью зубов / М. И. Дмитренко // *Ортодонтия*. - 2013. - № 2 [62]. - С. 9 - 12.
48. Дмитренко, М. И. Электромиографическая активность жевательных мышц после лечения зубочелюстных аномалий, осложненных скученностью зубов / М. И. Дмитренко // *Ортодонтия*. - 2014. - № 1 [65]. - С. 24 - 30.
49. Галиуллина, М. В. Диагностика и лечение зубочелюстных аномалий при сужении фронтального участка верхней челюсти: дисс. ... канд. мед. наук: 14.00.21 / Галиуллина Марина Владимировна. - Пермь, 2008. – 158 с.
50. *Кречина, Е. К.* Электромиографическая оценка функционального состояния височных и жевательных мышц у пациентов с тесным положением фронтальных зубов при различной окклюзии / *Е. К. Кречина, В. Т. Лисовская, И. В. Погабало* // *Стоматология*. – 2010. - № 3. - С. 69 - 71.
51. Лисовская, В. Т. Возможности использования электромиографического исследования при ортодонтическом лечении тесного положения фронтальных зубов при различной окклюзии : дисс. ... канд. мед. наук : 14.01.14 / Лисовская Валерия Талгатьевна. – М., 2011. – 130 с.
52. *Григорьева, О. Ш.* Особенности диагностики стоматологических заболеваний при нарушении межаппроксимальных зубных контактов и сагиттальных аномалиях

- окклюзии зубных рядов: автореф. дис. ... канд. мед. наук: 14.01.14 / Григорьева Ольга Шайхадиевна. - М., 2013. – 29 с.
53. Глухова, Ю. М. Особенности диагностики, планирования и прогнозирования результатов лечения подростков и взрослых с синдромом тесного положения зубов: дисс. ... д-ра мед. наук: 14.01.14 / Глухова Юлия Михайловна. - СПб, 2010. – 236 с.
54. Хорошилкина, Ф. Я. Диагностика зубочелюстно - лицевых аномалий с учетом морфологических, эстетических, этиопатогенетических и общих нарушений организма / Ф. Я. Хорошилкина // Ортодонтия. - 2005. - № 1 [29]. - С. 3 - 9.
55. Ужумецкене И.И. Ортодонтическое лечение взрослых перед протезированием. -М.: Медицина, 1965. - 138 с.
56. Курбанов А.О. Синдромы функциональной патологии как следствие аномалий зубочелюстной системы. // Сборник научных трудов к 90-летию В.Ю. Курляндского. Актуальные вопросы стоматологии. -М., 1998. - С.110-111.
57. Алимский А.В. Определение потребности населения сельской местности в стоматологической помощи на основе комплексного изучения заболеваемости. Дис... канд. мед. наук. - -М., 1975.- 204 с.
58. Киракосян В.П. Ортопедическое лечение зубочелюстных аномалий у взрослых: Дис. ...д-ра мед. наук. - Ереван, 1990. - 301 с.
59. Хорошилкина, Ф. Я. Ортодонтия. Лечение зубочелюстных аномалий современными ортодонтическими аппаратами. Клинические и технические этапы изготовления / Ф. Я. Хорошилкина, Л. С. Персин // Ортодонт - инфо. - 1999. – 270 с.
60. Сафарова, Н. М. Ортодонтическое лечение пациентов со скученным положением зубов с использованием корригирующих эластомерных капп: автореф. дис. ... канд. мед. наук : 14.00.14 / Сафарова Наталия Макаровна. – М., 2014. – 25 с.
61. Harris SA. A dictionary of dental sciences, bi-ography, bibliography and medical terminology. Philadelphia: Lindsay and Blakis- ton. 1849:725.
62. Costa G., Tavares R., Lins C. Rotation of 180 degrees of a lower incisor:case report //J Morphol Sci, 2012, Vol.29, N.2, pp. 114-116.
63. Веденева, Е. В. Роль стоматологического лечения в улучшении качества жизни пациентов: дис. ...канд. мед. наук: 14.01.14 / Веденева Елена Владимировна. – М., 2010. – 137 с.
64. Величко, Л. С. Ортопедическое лечение первичных адентий / Л. С. Величко, Л. В. Белодед // Современная стоматология. - 2008. - № 3. - С. 28 - 30.
65. Дубивко, С. А. Скученность зубов у больных, обратившихся за ортопедической помощью. Профилактика и лечение основных стоматологических заболеваний: тез.

- докл. / С. А. Дубивко, Г. Х. Ахметова, Ф. С. Аюпова, Д. Л. Демнер. - Ижевск, 1992. – С. 51.
66. Дубивко, С. А. Сравнительный анализ результатов лечения скученного положения зубов. Профилактика и лечение основных стоматологических заболеваний: тез. докл. / С. А. Дубивко, Ф. С. Аюпова, Г. А. Ахметова. - Ижевск, 1992. - С. 72 - 73.
67. Слабковская, А. Б. Морфологическое строение зубочелюстной системы и функциональное состояние пародонта у детей в возрасте 7 - 12 лет с сужением зубных рядов : автореф. дис. ... канд. мед. наук : 14.00.00 / Слабковская Анна Борисовна.- М., 1995. – 34 с.
68. Яхина, З. Х. О методах лечения аномалий положения клыка. Профилактика и лечение стоматологических заболеваний. Медицинские изделия и материалы: сборник научных статей VI - й Российской научно - практической конференции / З. Х. Яхина, Д. И. Вахитова. - Казань, 2013. - С. - 133 – 137.
69. Бимбас, Е. С. Системная реорганизация ортодонтической помощи взрослому населению крупного промышленного центра: автореф. дис. ... д-ра мед. наук: 14.00.06 / Бимбас Евгения Сергеевна. - Екатеринбург, 2005. – 46 с.
70. Дмитриенко, Д. С. Оптимизация современных методов комплексного обследования и лечения пациентов с несоответствием размеров постоянных зубов параметрам зубочелюстных дуг: автореф. дисс... д - ра мед. наук: 14. 01. 14 / Дмитриенко Дмитрий Сергеевич. – Волгоград, 2011. - 43 с.
71. Дмитриенко, С. В. Метод определения соответствия размеров зубов параметрам зубоальвеолярных дуг / С. В. Дмитриенко, Д. С. Дмитриенко, Н. Н. Климова // Ортодонтия. - 2011. - № 3 [55]. - С. 18 - 20.
72. Дмитриенко, С. В. Варианты зубочелюстных дуг и их значение в клинике ортодонтии / С. В. Дмитриенко // Ортодонтия. - 2012. - № 1 [57]. – С. 65.
73. Феделенчук, И. В. Дефицит или избыток места в зубном ряду [метод анализа общего пространства] / И. В. Феделенчук // Ортодонтия. - 2010. - № 3 [51]. - С. 77 - 78.
74. Ярадайкина, М. Н. Обоснование применения нового метода геометрически - графической репродукции зубных дуг в клинике ортодонтии: автореф. дис. ... канд. мед. наук: 14.01.14 / Ярадайкина Мария Николаевна. - Волгоград, 2014. – 21 с.
75. Глухова, Ю. М. Эффективность выбора метода ортодонтического лечения взрослых больных с синдромом тесного положения зубов / Ю. М. Глухова // Дальневосточный медицинский журнал. - 2008. - № 2. - С. 98 - 100.
76. Щербаков, А. С. Аномалии прикуса у взрослых / А. С. Щербаков // Медицина. - 1987. – С. 4 – 32, 128 – 245.

77. Ким, А. А. Результаты лечения скученности зубов в сменном прикусе аппаратами «Biobloc» собственной модификации / А. А. Ким, В. Д. Куроедова, П. Ю. Прокопьева // Украинський стоматологічний альманах. - 2011. - № 2. - С. 30 - 32.
78. Слабковская, А. Б. Оценка эффективности применения конструкции для расширения зубных рядов / А. Б. Слабковская, Д. Ш. Лугуева, Е. Б. Жигалкина // Ортодонтия. - 2016. - № 4 [76]. - С. 32 - 40.
79. Саблина, Г. И. Обоснование показаний к выбору метода устранения тесного положения фронтальных зубов нижней челюсти в период сменного прикуса / Г. И. Саблина // Стоматология. - 1986. - № 1. - С. 77 - 79.
80. Александер, В. Современная концепция и философия / В. Александер. - М.: Дентал - Комплекс, 1997. - 138 с.
81. Арсенина, О. И. Самолигирование - новый подход к лечению пациентов с зубочелюстными аномалиями / О. И. Арсенина, А. В. Попова, М. Ш. Якубова, С. Е. Иванова // Стоматология детск. возраста и профилактика. - 2002. - № 3-4. - С. 57 - 61.
82. Арсенина, О. И. Использование новейших модификаций брекетов при лечении пациентов с зубочелюстными аномалиями / О. И. Арсенина, А. В. Попова, М. Ш. Якубова // ЦНИИС - 40 лет. История развития и перспективы. - М., 2002. - С. 169 - 171.
83. Денисова, Ю. Л. Лингвальное лечение зубочелюстных аномалий // Стоматологический журнал. - 2004. - № 4. - С. 49 - 52.
84. Зарипов, А. Безлигатурные [самолигирующиеся] брекететы. Что мы о них знаем? / А. Зарипов, С. Булатова, Е. Осипова // Орто Депо. - 2005. - С. 15 - 18.
85. Персин, Л. С. Ортодонтия. Диагностика и лечение зубочелюстных аномалий : руководство для врачей / Л. С. Персин. - М.: Медицина, 2004. - 360 с.
86. Тихонов, А. В. Трансверсальные и сагиттальные изменения зубных рядов при лечении нерастающих пациентов с использованием системы пассивного самолигирования / А. В. Тихонов, С. А. Попов, О. В. Баша // Ортодонтия. - 2014. - № 3 [67]. - С. 38 - 46.
87. Булатова, С. Р. Устранение скученности при аномалии окклюзии II класса 2-го подкласса по Энгля / С. Р. Булатова, Е. С. Бимбас // Ортодент - инфо. - 1998. - № 3. - С. 2 - 5.
88. Гари Л. Вайнбергер. Использование самолигирующихся брекетов Smartclip / Гари Л. Вайнбергер // Ортодонтия. - 2005. - № 3 [31]. - С. 34 - 39.
89. Жулев, Е. Н. Оценка эффективности современных методов ортодонтического лечения пациентов с аномалиями зубочелюстной системы / Е. Н. Жулев, А. Г. Долидзе // Ортодонтия. - 2012. - № 3 [59]. - С. 32 - 35.
90. Бимбас, Е. А. Клинико - антропометрическое обоснование выбора метода

ортодонтического лечения детей с "вестибулярным" положением клыков верхней челюсти при аномалии I класса по Энглю : дисс. ... канд. мед. наук: 14.01.14 / Бимбас Евгений Александрович. - Екатеринбург, 2011. – 128 с.

91. Бимбас, Е. С. Отдаленные результаты коррекции аномалии I класса по Энглю без удаления зубов / Е. С. Бимбас, Е. А. Бимбас. // Ортодонтия. – 2012. - № 1 [57]. – С. 52.

92. Виноградова, О. Б. Изменение размеров зубных дуг и апикальных базисов челюстей у пациентов после лечения зубочелюстных аномалий с удалением и без удаления комплектных зубов / О. Б. Виноградова, А. Н. Еловикова // Ортодонтия. - 2010. - № 3 [51]. - С. 38 - 40.

93. Виноградова, О. Б. Результаты ортодонтического лечения аномалий пар зубов-антагонистов с удалением и без удаления комплектных зубов / О. Б. Виноградова, А. Н. Еловикова, К. Г. Зеленин // Ортодонтия. – 2012. - № 1. - С. 57.

94. Пантелеев, В. Д. Диагностика нарушений артикуляции нижней челюсти у пациентов после ортодонтического лечения / В. Д. Пантелеев, А. В. Рощина, Е. М. Рощин // Российский стоматологический журнал. - 2014. - № 4. - С. 39 - 41.

95. Lemakova, J. The impact of overbite on the space available for lower anterior teeth / J. Lemakova, M. Stefkova // *Ortodoncie*. - 2001. - № 10. - P. 25 – 30.

96. Basciftci, F. A. Effects of Extraction and Nonextraction Treatment on Class I and Class II Subjects / F. Basciftci, S. Usumez // *Angle Orthodontist*. – 2003. – Vol. 73, № 1. – P. 39 - 41.

97. Erdinc, A.E. Relapse of anterior crowding in patients treated with extraction and nonextraction of premolars / A.E. Erdinc, R.S. Nanda, E. Isiksal // *American Journal of Orthodontics and Dentofacial Orthopedics*. – 2006. – Vol. 129. – P. 775-784.

98. Севастьянов, А. В. Обоснование альтернативы экстракционным методом ортодонтического лечения на основе морфометрических параметров краниофациального комплекса : автореф. дисс. ... д - ра мед. наук : 14.01.14 / Севастьянов Аркадий Владимирович. - Саратов, 2015. – 43с.

99. *Chen, S. S. Systematic review of self - ligating brackets / S. S. Chen, G. M. Greenlee, J. E. Kim et al. // Am. J. Orthod. Dentofacial Orthop.* - 2010. - Vol. 137. - № 6. - P. 726. - 726.

100. Jackson, A. M. The effects of crowding on buccal tipping comparing the Damon bracket system and a straight-wire orthodontic appliance / A. M. Jackson // *An Abstract Presented to the Faculty of the Graduate School of Saint Louis University in Partial Fulfillment of the Requirements for the Degree of Master of Science Dentistry.* – 2008. -108 p.

101. Хорошилкина, Ф. Я. Ортодонтия : в 4 тт. / Ф. Я. Хорошилкина, Л. С. Персии. - М. : Ортодент - Инфо. - Т. 1, 1999. - 211 с. - Т. 2, 1999. - 270 с. - Т. 3, 2001. - 172 с. - Т. 4, 2005. - 454 с.

102. Корчемная, О. С. Способ выбора ортодонтического лечения с удалением и без удаления отдельных зубов / О. С. Корчемная, Е. С. Толкачева, С. В. Черненко // Ортодонтия. - 2017. - № 3 [79] – С. 71.
103. Климова, Т. В. Анализ эффективности нового способа ортодонтического лечения «КВАДРОтек» пациентов со скученным положением зубов / Т. В. Климова // Ортодонтия. – 2019. - №4 (88). – С. 51-61.
104. Климова, Т. В. Состояние корней зубов при лечении пациентов со скученным положением зубов способом «КВАДРОтек» / Т. В. Климова // Ортодонтия. – 2020. - №1 (89). – С. 49-58.
105. Климова Т.В. Редукция зубных рядов в ходе ортодонтического лечения и способ ее устранения: дисс. ... док. мед. наук : 3.1.7. / Климова Татьяна Витальевна. – М., 2023. – 388 с.
106. Дробышев, А.Ю. Функциональные методы оценки качества носового дыхания у пациентов с аномалиями развития зубочелюстной системы : учебно-методическое пособие / А.Ю. Дробышев, А.В. Глушко, И.А. Клипа.– Москва: Либри Плюс, 2016. – 31 с..
107. Климова, Т. В. Оценка движений нижней челюсти у лиц с физиологической и дистальной окклюзией методом кинезиографии : дисс. канд. ... мед. наук : 14.01.14 / Климова Татьяна Витальевна. – М., 2010. – 202 с.
108. Климова, Т.В. Функциональное состояние мышц челюстно-лицевой области до и после электронейростимуляции по показателям электромиографии / Т.В. Климова, Н.В. Набиев, Е.Н. Новикова // Dental Forum. - 2012. - №3. - С. 44-45.
109. Климова, Т. В. Оценка морфофункционального состояния зубочелюстной системы после ортодонтического лечения у пациентов с первичной или вторичной адентией постоянных зубов / Т. В. Климова, Н. В. Набиев, Т. А. Иваненко и соавт. // Ортодонтия. – 2016. - №2 (74). – С. 57-58.
110. Мамедов, А.А. Протокол анализа конусно-лучевой компьютерной томографии в практике врача-ортодонта / А.А. Мамедов, Е.А. Булычева, А.М. Дыбов [и др.] // Институт стоматологии. – 2020. – № 2. – С. 22–25..
111. Ленденгольц Ж.А., Картон Е.А., Сулейманова Л.М. «Современные методы диагностики в трансверсальном направлении»; Российская стоматология, 3, 2014, Стр.37-42
112. Дрогомирецка М. С., Белоус М. К. // Особенности клинических показателей пациентов с трансверсальными аномалиями окклюзии// Вестник стоматологии № 4 , 2017 .-С.43-

113. Ортодонтия : национальное руководство : в 2 т.1 Современные методы диагностики аномалий зубов, зубных рядов и окклюзии: учебное пособие /под ред. Персина Л. С. - Москва : ГЭОТАР-Медиа, 2020.
114. Shapira Y, Kuftinec MM. (1989) Tooth transpositions—a review of the literature and treatment considerations. *The Angle Orthodontist*; 59: PP 271-276.
115. Ильина-Маркосян Л.В. Методы диагностики в ортодонтии. Классификация зубочелюстных аномалий. Диагноз и план лечения: Учебное пособие.– М., 1976. – с.29.
116. Майчуб И.Ю. Диагностика и лечение дистального глубокого прикуса с протрузией резцов верхней челюсти: Автореф. дис. ... к.м.н.– М., 1994. –с.23.
117. Малыгин Ю.М., Тайбогарова С.С. Длительность ортодонтического лечения дистального прикуса несъемной ортодонтической аппаратурой// Ортодент- инфо. – 1999. - №4. – с.19-22.
118. Персин, Л.С. Цефалометрическое обоснование ортодонтического диагноза. Книга 1: Учебное пособие для ординаторов, преподавателей медицинских вузов и практикующих врачей / Л.С.Персин [и др.]. –М.: Пэкан Блокноут, 2010. – 228 с.: цв.ил.
119. Селектор О.Н., Осинцев А.В., Косырева Т.Ф. Определение перемещений зубов при тортоаномалии методом голографической интерферометрии// Российский стоматологический журнал. - 2014. - № 2. - с. 17-18.
120. Галстян С.Г. Морфометрический метод исследования пациентов со скученностью зубов / М.Г. Рожкова, С.Г Галстян, А.В. Лепилин, А.В. Севастьянов, С.Б. Фищев // Современная наука: актуальные проблемы теории и практики. Естественные науки. - 2020. - № 7. - С. 192-196.

## **Приложение А1. Состав рабочей группы по разработке и пересмотру клинических рекомендаций**

Персин Леонид Семенович – доктор медицинских наук, член-корр. РАН, профессор кафедры ортодонтии ФГБОУ ВО «Российский университет медицины» Минздрава России, член Профессионального Общества Ортодонтотв

Набиев Наби Вагубович, кандидат медицинских наук, ассистент кафедры ортодонтии ФГБОУ ВО «Российский университет медицины» Минздрава России, член Профессионального Общества Ортодонтотв

Климова Татьяна Витальевна, доктор медицинских наук, доцент кафедры ортодонтии ФГБОУ ВО «Российский университет медицины» Минздрава России, член Профессионального Общества Ортодонтотв

Дробышева Наиля Сабитовна, кандидат медицинских наук, доцент кафедры ортодонтии ФГБОУ ВО «Российский университет медицины» Минздрава России, член Профессионального Общества Ортодонтотв

Афанасьева Яна Игоревна – ассистент кафедры ортодонтии ФГБОУ ВО «Российский университет медицины» Минздрава России, член Профессионального Общества Ортодонтотв

### **Порядок обновления клинических рекомендаций.**

Механизм обновления клинических рекомендаций предусматривает их систематическую актуализацию – не реже чем один раз в три года, а также при появлении новых данных с позиции доказательной медицины по вопросам диагностики, лечения, профилактики и реабилитации конкретных заболеваний, наличии обоснованных дополнений/замечаний к ранее утверждённому КР, но не чаще 1 раза в 6 месяцев.

## **Приложение А2. Методология разработки клинических рекомендаций**

**Целевая аудитория данных клинических рекомендаций: Врачи-ортодонты**

**Таблица П1 – Уровни достоверности доказательств**

<b>Уровень достоверности</b>	<b>Источник доказательств</b>
<b>I (1)</b>	<p>Проспективные рандомизированные контролируемые исследования</p> <p>Достаточное количество исследований с достаточной мощностью, с участием большого количества пациентов и получением большого количества данных</p> <p>Крупные мета-анализы</p> <p>Как минимум одно хорошо организованное рандомизированное контролируемое исследование</p> <p>Репрезентативная выборка пациентов</p>
<b>II (2)</b>	<p>Проспективные с рандомизацией или без исследования с ограниченным количеством данных</p> <p>Несколько исследований с небольшим количеством пациентов</p> <p>Хорошо организованное проспективное исследование когорты</p> <p>Мета-анализы ограничены, но проведены на хорошем уровне</p> <p>Результаты не презентативны в отношении целевой популяции</p> <p>Хорошо организованные исследования «случай-контроль»</p>
<b>III (3)</b>	<p>Нерандомизированные контролируемые исследования</p> <p>Исследования с недостаточным контролем</p> <p>Рандомизированные клинические исследования с как минимум 1 значительной или как минимум 3 незначительными методологическими ошибками</p> <p>Ретроспективные или наблюдательные исследования</p> <p>Серия клинических наблюдений</p> <p>Противоречивые данные, не позволяющие сформировать окончательную рекомендацию</p>
<b>IV (4)</b>	<p>Мнение эксперта/данные из отчета экспертной комиссии, экспериментально подтвержденные и теоретически обоснованные</p>

**Таблица П2 – Уровни убедительности рекомендаций**

<b>Уровень убедительности</b>	<b>Описание</b>	<b>Расшифровка</b>
<b>A</b>	Рекомендация основана на высоком	Метод/терапия первой линии;

	уровне доказательности (как минимум 1 убедительная публикация I уровня доказательности, показывающая значительное превосходство пользы над риском)	либо в сочетании со стандартной методикой/терапией
<b>B</b>	Рекомендация основана на среднем уровне доказательности (как минимум 1 убедительная публикация II уровня доказательности, показывающая значительное превосходство пользы над риском)	Метод/терапия второй линии; либо при отказе, противопоказании, или неэффективности стандартной методики/терапии. Рекомендуется мониторинг побочных явлений
<b>C</b>	Рекомендация основана на слабом уровне доказательности (но как минимум 1 убедительная публикация III уровня доказательности, показывающая значительное превосходство пользы над риском) <i>или</i> нет убедительных данных ни о пользе, ни о риске)	Нет возражений против данного метода/терапии или нет возражений против продолжения данного метода/терапии Рекомендовано при отказе, противопоказании, или неэффективности стандартной методики/терапии, при условии отсутствия побочных эффектов
<b>D</b>	Отсутствие убедительных публикаций I, II или III уровня доказательности, показывающих значительное превосходство пользы над риском, либо убедительные публикации I, II или III уровня доказательности, показывающие значительное превосходство риска над пользой	Не рекомендовано

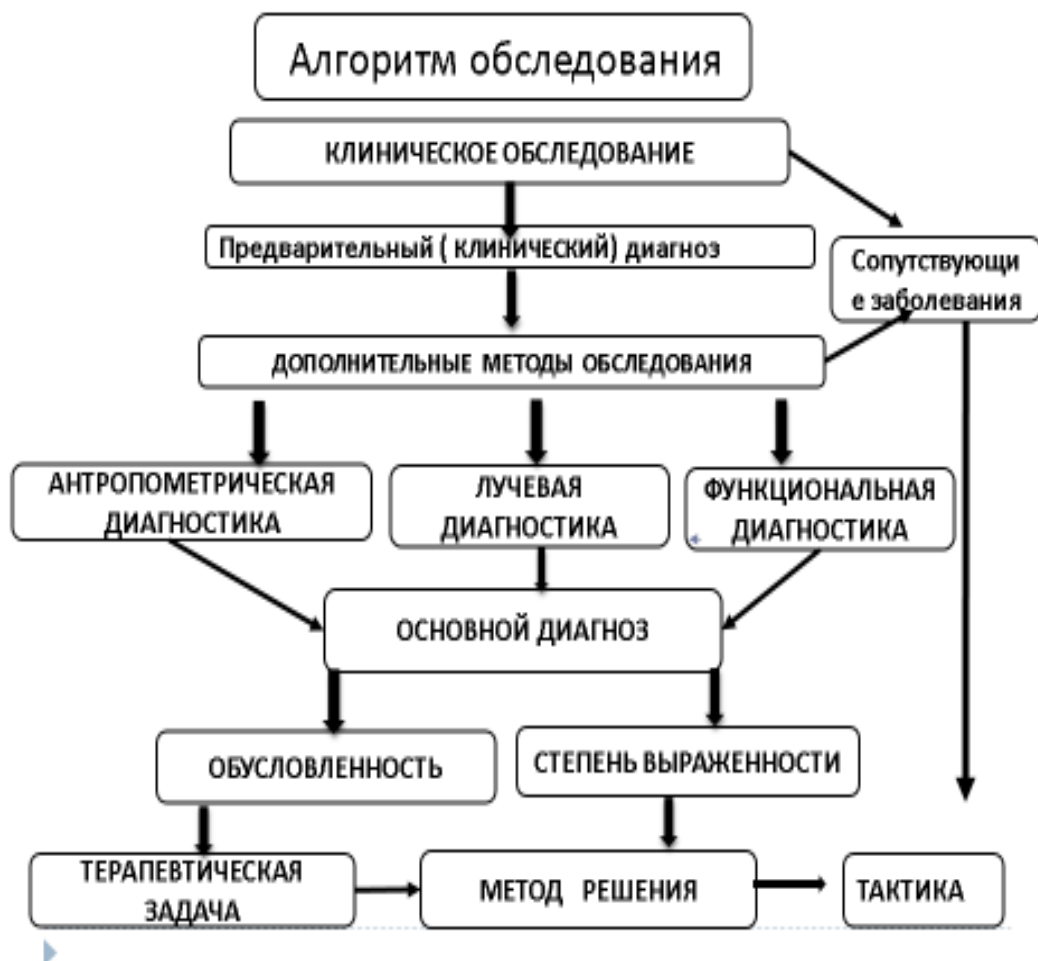
**Порядок обновления клинических рекомендаций – пересмотр 1 раз в 3 года.**

## Приложение А3. Связанные документы

1. Приказ Министерства здравоохранения Российской Федерации от 30 декабря 2003 г. №620 «Об утверждении протоколов «Ведения детей, страдающих стоматологическими заболеваниями».
2. Приказ Министерства здравоохранения РФ от 13 ноября 2012 г. № 910н «Об утверждении Порядка оказания медицинской помощи детям со стоматологическими заболеваниями».

## Приложения Б.

### Приложение Б1. Диагностический алгоритм действий врача



## Приложения В.

## **В1. Информация для пациента**

### **Памятка по пользованию съемными ортодонтическими аппаратами.**

1. Съемные ортодонтические аппараты необходимо чистить зубной щеткой с пастой или с туалетным мылом два раза в день (утром и вечером), а также промывать после еды по мере возможности.
2. Во избежание поломки, а также повреждения слизистой оболочки полости рта не рекомендуется принимать и пережевывать очень жесткую пищу (например, сухари).
3. Если появляется болезненность или какая-нибудь неловкость, нужно прийти к врачу для исправления.
4. Перед приходом надо носить ортодонтические аппараты несколько часов, чтобы врач мог видеть то место, где протез причиняет боль.
5. С ортодонтическими аппаратами нужно спать.
6. Съемные ортодонтические аппараты выполнены из разнообразных пластмасс, поэтому во избежание их поломки, не допускайте их падения на твердые поверхности.
7. По мере образования жесткого зубного налета на ортодонтических аппаратах их необходимо очищать специальными средствами, которые продаются в аптеках.
8. При ухудшении фиксации ортодонтических аппаратов необходимо обратиться к врачу-ортодонту,.
9. В случае поломки или возникновения трещины в базисе съемного ортодонтического аппарата пациенту срочно обратиться в клинику ортодонтии для починки.
10. Ни в коем случае, ни при каких обстоятельствах не пытаться самому провести исправления, починку или другие воздействия на ортодонтические аппараты

### **Памятка по пользованию несъемными ортодонтическими аппаратами.**

1. Несъемные ортодонтические аппараты – брекететы - необходимо чистить зубной щеткой с пастой также как зубы три раза в день, особое внимание уделять межзубным промежуткам, пришеечной части зубов, поверхности вокруг брекета, используя ортодонтические щетки, ёршики и зубные нити. После еды полость рта следует полоскать для удаления остатков пищи. Чистку зубов следует проводить после завтрака, после обеда и перед сном пос последнего приема пищи.
2. Не рекомендуется жевать жевательную резинку, вязкие пищевые продукты.

3. Во избежание поломки или расфиксирования брекетов не рекомендуется принимать и пережевывать очень жесткую пищу (например, сухари), откусывать от больших кусков (например, от целого яблока).
4. При расфиксации брекета, ортодонтического кольца необходимо немедленно обратиться к врачу-ортодонт, Признаками нарушения фиксации могут быть подвижность кольца или брекета, неприятный запах изо рта.
5. При появлении болезненных ощущений в области зубов, воспаления и травмы десны следует срочно обратиться в клинику к врачу ортодонт.

## **В2. Информированное согласие**



## **Приложение Г.**

**Приложение Г1-ГN. Шкалы оценки, вопросники и другие оценочные инструменты состояния пациента, приведенные в клинических рекомендациях**

*В Приложениях Г1 – Приложениях ГN указываются шкалы, опросники индексы (например ИМТ,) и другие валидизированные методы оценки состояния пациента, прогноза рисков возникновения осложнений и прогноза развития заболевания/состояния*

*При размещении шкал представляется оригинальное название и/или название на русском языке.*

*Представляется также паспорт шкалы с заполнением всех пунктов (источник: публикация с валидацией и при наличии - официальный сайт), тип, назначение, содержание (шаблон), ключ (интерпретация) – см. ниже*

**Шаблон включения клинических шкал оценки, вопросников и других оценочных инструментов состояния пациента**

Название на русском языке:

Оригинальное название (если есть):

Источник (официальный сайт разработчиков, публикация с валидацией):

Тип (подчеркнуть):

- шкала оценки
- индекс
- вопросник

- (удочковать): \_\_\_\_\_

Назначение:

Оценочный инструмент, содержание:

Ключ (интерпретация):

Пояснения (при необходимости)

