

Клинические рекомендации

Эпулис

Коды по МКБ 10:

K06.8 Другие уточненные изменения десны и беззубого альвеолярного края.

Возрастная категория: без ограничений

Год утверждения (частота пересмотра):

Профессиональные некоммерческие медицинские организации-разработчики:

ООО «Общество специалистов в области челюстно-лицевой хирургии»

Стоматологическая Ассоциация России

Оглавление

Оглавление	2
Ключевые слова	3
Список сокращений	4
1. Краткая информация	5
1.1 Определение	5
1.2 Этиология и патогенез	5
1.3 Эпидемиология	5
1.4 Кодирование по МКБ 10	6
1.5 Классификация	6
1.6 Клиническая картина	6
2. Диагностика	7
2.1 Жалобы и анамнез	7
2.2 Физикальное обследование	8
2.3 Лабораторная диагностика	9
2.4 Инструментальная диагностика	9
3. Лечение	9
3.1 Консервативное лечение	9
3.2 Хирургическое лечение	9
3.3 Иное лечение	9
4. Реабилитация	10
5. Профилактика и диспансерное наблюдение	10
6. Дополнительная информация, влияющая на течение и исход заболевания	10
7. Организация медицинской помощи	10
Критерии оценки качества медицинской помощи	10
Список литературы	11
Приложение А1. Состав рабочей группы	12
Приложение А2. Методология разработки клинических рекомендаций	13
Приложение А3. Связанные документы	15
Приложение А3.1. Перечень медицинских услуг для диагностики и лечения	16
Приложение Б. Алгоритмы ведения пациента	17
Приложение В. Информация для пациентов	18
Приложение Г	18

Ключевые слова

- Эпулис
- Фиброзный эпулис
- Ангиоматозный эпулис
- Гигантоклеточная периферическая гранулема

Список сокращений и условных обозначений

МКБ-10 – Международная статистическая классификация болезней и проблем, связанных со здоровьем Всемирной организации здравоохранения десятого пересмотра.

КТ- компьютерная томография

1. Краткая информация

1.1. Определение

Эпулис – опухолеподобное образование, которое развивается как реактивный процесс на фоне хронической травмы или воспаления и не является неоплазией [1, 2, 3].

1.2. Этиология и патогенез

Причиной возникновения эпулиса чаще всего является длительная хроническая механическая травма десны зубными отложениями, краями нависающих пломб, некачественно изготовленными ортопедическими конструкциями, кламмерами съемных протезов.

Предрасполагающими факторами являются аномалии положения зубов, аномалии развития челюстей, гормональные нарушения.

1.3 Эпидемиология

1.4 Опухоли челюстно-лицевой области составляют 13% среди других заболеваний данной локализации. Опухолевые, опухолеподобные заболевания полости рта многообразны, что связано с особенностями формирования и строения слизистой оболочки.

Данные о частоте встречаемости эпюлиса противоречивы. Однако, многие исследователи сходятся во мнении, что эпюлисы чаще встречаются у больных в возрасте от 30 до 40 лет [2, 3]. Тем не менее, эпюлисы могут встречаться у новорожденных [3, 4] и у пожилых людей [3]

э

1.4 Кодирование по МКБ-10

K06.8- Фиброзный эпюлис

K06.8- Ангиоматозный эпюлис

K06.8 — Гигантоклеточная периферическая гранулема

1.5 Классификации

Клиническая классификация:

- Фиброзный эпюлис;
- Ангиоматозный эпюлис;
- Гигантоклеточная периферическая гранулема (гигантоклеточный эпюлис).

1.6 Клиническая картина

С учетом клинико-морфологических и гистологических особенностей различают фиброзный, ангиоматозный эпюлисы и гигантоклеточная периферическая гранулема (гигантоклеточный эпюлис). Первые два являются следствием выраженной продуктивной тканевой реакции при хроническом воспалении слизистой оболочки десны. Среди гигантоклеточных эпюлисов, в свою очередь, выделяют периферическую гигантоклеточную гранулему, развивающуюся из тканей десны, и центральную, или репаративную, гигантоклеточную гранулему, возникающую из кости альвеолярного отростка

Фиброзный эпюлис имеет округлую или неправильную форму, располагается с вестибулярной стороны десны на широком, реже узком основании и прилежит к зубам;

покрыт слизистой оболочкой бледно-розового цвета, имеет гладкую или бугристую поверхность, плотноэластическую консистенцию, безболезненный, не кровоточит, характеризуется медленным ростом. При гистологическом исследовании фиброзный эпulis представляет неинкапсулированное узловое образование, состоящее из пролиферирующих фибробластов и волокон коллагена, иногда с примитивным остеогенезом. При этом могут быть выявлены признаки воспаления (клеточная инфильтрация) [5]. В эпителии, покрывающем образование, нередко встречается воспалительные разрастания, атрофия, гиперкератоз, внутриклеточный отек поверхностных слоев или травматическое изъязвление [6, 7].

Ангиоматозный эпulis или пиогенная гранулёма располагается у шейки зуба, имеет мелкобугристую, реже гладкую поверхность, ярко-красный цвет с цианотичным оттенком, сравнительно мягкую консистенцию. Кровоточит даже при легком травмировании. Патоморфологически пиогенная гранулема представлена грануляционной тканью с высокой степенью васкуляризации и воспалительной инфильтрацией, в том числе нейтрофильными гранулоцитами. При изучении препаратов нередко отмечают наличие узелков, представленных конгломератами сосудов и эндотелиальных клеток [8].

Периферическая гигантоклеточная гранулема - безболезненное образование округлой или овальной формы с бугристой поверхностью, мягкой или упруго-эластической консистенции, синюшно багрового цвета с коричневым оттенком. Развивается на альвеолярной части челюсти, кровоточит, растет медленно, может достигать значительных размеров, легко травмируется, при этом образуются эрозии и изъязвления. На поверхности обычно видны вдавления от зубов антагонистов. Патоморфологически гигантоклеточный эпulis образован относительно незрелой рыхлой волокнистой, нередко отечной, клеточной соединительной тканью, с относительно высокой митотической активностью, с многочисленными остеокластоподобными многоядерными гигантскими клетками [9]. Гигантские клетки, образующие эпulis, крайне полиморфны: на ранних этапах развития они мелкие, содержат от трех до пяти ядер. Более зрелые клетки имеют больший размер, ацидофильную цитоплазму, содержат несколько эухроматичных ядер и фагоцитированных фрагментов. Клетки, теряющие функциональную активность, подвергаются апоптозу и не содержат фагоцитированных включений [10]. При исследовании определяется большое число сосудов синусоидного строения, обнаруживаются гемосидерин, кровоизлияния, воспалительная инфильтрация и образование костной ткани [11].

Для всех эпюлисов и главным образом для гигантоклеточного характерно смещение соседних с ними зубов, которые затем становятся подвижными. Особое место среди эпюлисов занимает врожденный (эпюлис новорожденных), который выявляется на беззубых челюстях. Может достигать больших размеров. Клинически он выглядит в виде опухолевидного образования округлой формы красного цвета на ножке. При травме кровоточит. По своей сути это один из вариантов ангиоматозного эпюлиса.

2.Диагностика

2.1 Жалобы и анамнез

- установить жалобы на наличие образования в полости рта, нарушение функции приема пищи, речи (при больших размерах), кровоточивость при травмировании.
- Необходимо установить давность заболевания, факторы, ухудшающие или улучшающие состояние заболевания.

Уровень убедительности рекомендации С (уровень достоверности доказательств 2)

2.2 Физикальное обследование.

Фиброзная форма:

- образование округлой или неправильной формы, располагается с вестибулярной стороны десны на широком, реже узком основании (ножке) и прилежит к зубам, может распространяться через межзубной промежуток на оральную сторону;

- покрыто слизистой оболочкой бледно-розового цвета, имеет гладкую или бугристую поверхность, плотноэластическую консистенцию, безболезненный, не кровоточит.

Ангиоматозная форма:

- располагается у шейки зуба;
- мелкобугристая, реже гладкая поверхность, ярко-красный цвет с цианотичным оттенком, сравнительно мягкая консистенция.

- кровоточит даже при легком травмировании.

Периферическая гигантоклеточная гранулема:

- безболезненное образование округлой или овальной формы;
 - бугристая поверхность, мягкой или плотно-эластической консистенции, синюшно-багрового цвета.
 - располагается на альвеолярной части челюсти, кровоточит.
 - видны вдавления от зубов антагонистов.
 - зубы, к которым прилежит эпюлис, смещаются, и расшатываются.
- Уровень убедительности рекомендаций - В
 Уровень достоверности доказательств - 2

2.3 Лабораторная диагностика.

Верификация диагноза осуществляется с помощью общепринятых методик патоморфологического исследования.

Уровень убедительности рекомендации - А

Уровень достоверности доказательств – 2

2.4 Инструментальная диагностика

Компьютерная томография костей лицевого скелета:

- фиброзная форма: резорбция края альвеолярного отростка;
- ангиоматозная форма: изменений нет;
- периферическая гигантоклеточная гранулема: деструкция кортикальной пластинки альвеолярного отростка челюсти.

Уровень убедительности рекомендаций - С

Уровень достоверности доказательств – 2

Таблица 1 Требования к диагностике

Код	Название	Кратность выполнения
В01.068.001	Прием (осмотр, консультация) врача челюстно-лицевого хирурга	1
А01.07.002	Визуальное исследование при патологии полости рта	1
А01.07.005	Внешний осмотр челюстно-лицевой области	1
А06.03.002	Компьютерная томография лицевого отдела черепа	1

3. Лечение

Лечение периферической гигантоклеточной гранулемы – хирургическое: удаление новообразования в пределах здоровых тканей, включая необходимый объем подлежащей альвеолярной кости [4, 10], обработка костных краев после резекции с помощью лазера и/или коагулятора, ведение раны путем контролируемого вторичного заживления с использованием йодоформного тампона или пародонтальной повязки. При благоприятном исходе заживления в условиях отсутствия рецидива по показаниям проводится реконструктивное вмешательство. Важным условием благоприятного исхода является устранение травмирующих факторов [12].

Уровень убедительности рекомендации - В

Уровень достоверности доказательств - 2)

4. Реабилитация.

Реабилитационные мероприятия проводятся исходя из конкретных клинических проявлений и подлежат рассмотрению в соответствующих клинических рекомендациях.

Уровень убедительности рекомендации - С

Уровень достоверности доказательств - 3

5. Профилактика.

Профилактика заключается в своевременном и правильном лечении патологических одонтогенных очагов, гигиене полости рта и поддержании здорового образа жизни. При выявлении случаев одонтогенных заболеваний – обследование и лечение у специалиста стоматолога.

Уровень убедительности рекомендаций - В

Уровень достоверности доказательств - 2

6. Дополнительная информация, влияющая на течение и исход заболевания.

Не предусмотрено

7. Организация медицинской помощи

Показания для плановой госпитализации:

Хирургическое вмешательство, оказываемое в амбулаторных или стационарных условиях

Показания для экстренной госпитализации:

отсутствуют

Критерии оценки качества медицинской помощи

N п/ п	Критерии качества	Уровень достоверности доказательств	Уровень убедительности рекомендаций
1.	Выполнен осмотр, сбор анамнеза	1	A
2.	Выполнено удаление новообразования в плановом порядке	1	A
3.	Выполнено патогистологическое исследование операционного материала	1	A

Список литературы:

1. Атлас диагностики заболеваний челюстно-лицевой области О.О.Янушевич, А.Ю Дробышев, В.В. Шулакови др. – Москва:ГЭОТАР-Медиа, 2024. – 248с.

2. Хирургическая стоматология: Учебник /Под ред. Т.Г. Робустовой. – М.: Медицина, 2002. – 59 п.л.

3. Медведев Ю.А., Басин Е.М., Милюкова Д.Ю., Поляков К.А. Стоматология: учебник // Под ред. Медведева Ю.А. изд-во: «Медицинское информационное агентство» 2016 г.

4. Челюстно-лицевая хирургия: национальное руководство / под ред. А. А. Кулакова. - Москва: ГЭОТАР-Медиа, 2023. - 696 с.

5. H. Tajima. A histopathological and immunohistochemical study of pathological ossification in epulis osteoplastica. Oral Med Pathol. 2009;13(3):91-98. <https://doi.org/10.3353/omp.13.91>.
6. M. A. Pour, M. Rad, A. Mojtahedi. A survey of soft tissue tumor-like lesions of oral cavity: a clinicopathological study. Iran J Pathol. 2008;3(2):81-87. http://ijp.iranpath.org/article_9093.html.
7. B. Polizzi et al. Laser-assisted surgery in oral medicine: treatment of fibrous epulis with diode 915 nm. Annali di stomatologia. 2013; Oct;4;2(37):24. <https://www.ncbi.nlm.nih.gov/pmc/articles/PMC3860190/>.
8. K. A. Kamala et al. Pyogenic granuloma on the upper labial mucosa: a case report. J Clin Diagn Res. 2013; Jun;7(6):1244-1246. <https://dx.doi.org/10.7860%2FJCDR%2F2013%2F4539.3024>.
9. D. J. Brierley, H. Crane, K. D. Hunter. Lumps and Bumps of the Gingiva: A Pathological Miscellany. Head Neck Pathol. 2019;13(1):103-113. <https://doi.org/10.1007/s12105-019-01000-w>
10. A. Bianca Boşca et al. Multinucleated Giant Cells Polymorphism in Epulis. Bulletin UASVM Veterinari Medicine. 2015;72(1):47-52. <http://journals.usamvcluj.ro/index.php/veterinary/article/download/10533/9155>.
11. P. K. Ramdial, A. Madaree, R. Reddy, R. Chetty. bcl-2 protein expression in aggressive and non-aggressive basal cell carcinomas. J.Cutan Pathol. 2000; Jul;27(6):283-291. <https://doi.org/10.1034/j.1600-0560.2000.027006283.x>.
12. N. Ozalp, E. Sener, T. Songur. Peripheral giant cell granuloma and peripheral ossifying fibroma in children: Two case reports. Med Princ Pract. 2010;19:159-162. <https://doi.org/10.1159/000273079>.

Приложение А1. Состав рабочей группы

- **Медведев Юрий Алексеевич** - доктор медицинских наук, профессор кафедры челюстно-лицевой хирургии и травматологии ФГБУ ВО «Российский университет медицины»
- **Куценко Роман Валерьевич** – кандидат медицинских наук, доцент кафедры ЧЛХ и травматологии ФГБУ ВО «Российский университет медицины»

Конфликт интересов: отсутствует.

Приложение А2. Методология разработки клинических рекомендаций

Целевая аудитория данных клинических рекомендаций:

1. Врачи-стоматологи общей практики
2. Врачи-стоматологи хирурги
3. Врачи-челюстно-лицевые хирурги

Таблица 1 – Уровни достоверности доказательств

Уровень достоверности	Источник доказательств
I (1)	<p>Проспективные рандомизированные контролируемые исследования</p> <p>Достаточное количество исследований с достаточной мощностью, с участием большого количества пациентов и получением большого количества данных</p> <p>Крупные мета-анализы</p> <p>Как минимум одно хорошо организованное рандомизированное контролируемое исследование</p> <p>Репрезентативная выборка пациентов</p>
II (2)	<p>Проспективные с рандомизацией или без исследования с ограниченным количеством данных</p> <p>Несколько исследований с небольшим количеством пациентов</p> <p>Хорошо организованное проспективное исследование когорты</p> <p>Мета-анализы ограничены, но проведены на хорошем уровне</p> <p>Результаты не презентативны в отношении целевой популяции</p> <p>Хорошо организованные исследования «случай-контроль»</p>
III (3)	<p>Нерандомизированные контролируемые исследования</p> <p>Исследования с недостаточным контролем</p> <p>Рандомизированные клинические исследования с как минимум 1 значительной или как минимум 3 незначительными методологическими ошибками</p> <p>Ретроспективные или наблюдательные исследования</p> <p>Серия клинических наблюдений</p> <p>Противоречивые данные, не позволяющие сформировать окончательную рекомендацию</p>

IV (4)	Мнение эксперта/данные из отчета экспертной комиссии, экспериментально подтвержденные и теоретически обоснованные
V (5)	Имеется лишь обоснование механизма действия или мнение экспертов

Таблица 2 – Шкала оценки уровней убедительности рекомендаций (УУР) для методов профилактики, лечения и реабилитации (профилактических, лечебных, реабилитационных вмешательств)

Уровень убедительности	Описание	Расшифровка
A	Рекомендация основана на высоком уровне доказательности (как минимум 1 убедительная публикация I уровня доказательности, показывающая значительное превосходство пользы над риском)	Метод/терапия первой линии; либо в сочетании со стандартной методикой/терапией
B	Рекомендация основана на среднем уровне доказательности (как минимум 1 убедительная публикация II уровня доказательности, показывающая значительное превосходство пользы над риском)	Метод/терапия второй линии; либо при отказе, противопоказании, или неэффективности стандартной методики/терапии. Рекомендуется мониторинг побочных явлений
C	Рекомендация основана на слабом уровне доказательности (но как минимум 1 убедительная публикация III уровня доказательности, показывающая значительное превосходство пользы над риском) <i>или</i> нет убедительных данных ни о пользе, ни о риске)	Нет возражений против данного метода/терапии или нет возражений против продолжения данного метода/терапии Рекомендовано при отказе, противопоказании, или неэффективности стандартной методики/терапии, при условии отсутствия побочных эффектов
D	Отсутствие убедительных	Не рекомендовано

	публикаций I, II или III уровня доказательности, показывающих значительное превосходство пользы над риском, либо убедительные публикации I, II или III уровня доказательности, показывающие значительное превосходство риска над пользой	
--	--	--

Порядок обновления клинических рекомендаций – механизм обновления клинических рекомендаций предусматривает их систематическую актуализацию – не реже чем один раз в три года, а также при появлении новых данных с позиции доказательной медицины по вопросам диагностики, лечения, профилактики и реабилитации конкретных заболеваний, наличии обоснованных дополнений/замечаний к ранее утверждённым КР, но не чаще 1 раза в 6 месяцев.

Приложение А3. Связанные документы

1. Федеральный закон "Об основах охраны здоровья граждан в Российской Федерации" от 21.11.2011 N323-ФЗ.

Приложение А3.1. Перечень медицинских услуг для диагностики и лечения

(из Приказа Министерства здравоохранения РФ от 13 октября 2017 г. №804 н «Об утверждении номенклатуры медицинских услуг»)

Таблица 1. Сбор жалоб, анамнеза, физикальное обследование, инструментальная диагностика

Код	Название	Кратность выполнения
В01.068.001	Прием (осмотр, консультация) врача челюстно-лицевого хирурга	1
А01.07.002	Визуальное исследование при патологии полости рта	1
А01.07.005	Внешний осмотр челюстно-лицевой области	1
А06.03.002	Компьютерная томография лицевого отдела черепа	1

Таблица 2. Оперативное лечение

Код медицинской услуги	Наименование медицинской услуги
В01.003.004.005	Инфильтрационная анестезия
А16.30.072	Удаление опухоли мягких тканей головы
А15.07.002	Наложение повязки при операциях в полости рта

Таблица 3. Иная диагностика

Код медицинской услуги	Наименование медицинской услуги
А08.07.002	Патолого-анатомическое исследование биопсийного (операционного) материала тканей полости рта

Приложение Б. Алгоритмы ведения пациента

1. Эпулис

Код по МКБ-10: K06.8

1.1. **Диагностические мероприятия:**

1.1.1. Сбор жалоб и анамнеза.

1.1.2. Внешний осмотр челюстно-лицевой области

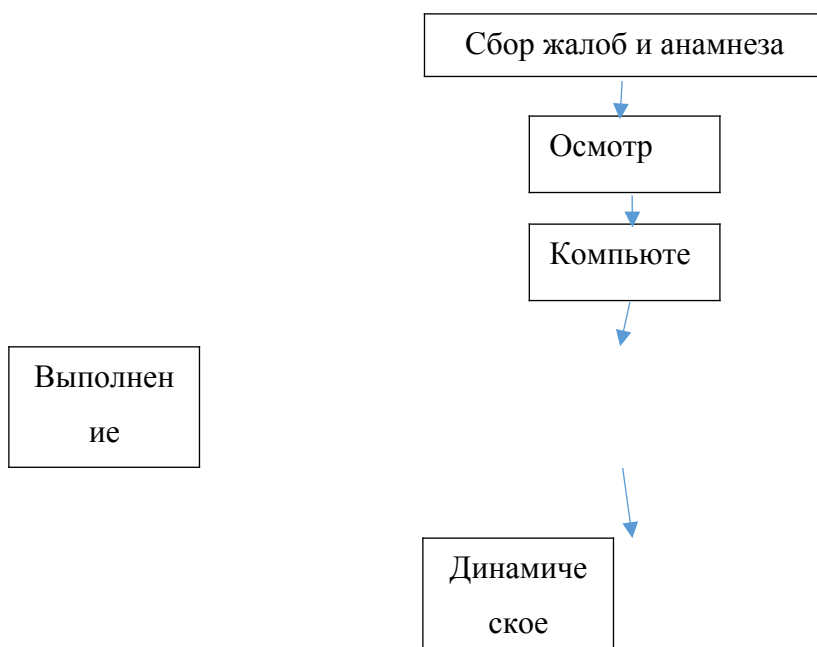
1.1.3. Осмотр полости рта с помощью инструментов

1.1.4. Компьютерная томография костей лицевого скелета

1.2. **Лечение.**

1.2.1. оперативное удаление новообразования; устранение травмирующего фактора

1.2.2. восстановление функций.



Приложение В

Информация для пациентов Профилактика заключается в своевременном и правильном лечении патологических одонтогенных очагов, гигиене полости рта и поддержании здорового образа жизни. При выявлении случаев одонтогенных заболеваний – обследование и лечение у специалиста стоматолога.

Приложение Г

Не предусмотрено