

Утверждено:

Ассоциация общественных объединений
«Стоматологическая Ассоциация России»



Клинические рекомендации

ЛЕЧЕНИЕ ОСТРОЙ ТРАВМЫ ЗУБОВ У ПАЦИЕНТОВ ДЕТСКОГО ВОЗРАСТА

Кодирование по Международной статистической классификации болезней и проблем, связанных со здоровьем: S02.5, S03.2

Возрастная категория: дети

Год утверждения (частота пересмотра): 2024

Профессиональные некоммерческие медицинские организации-разработчики:

- **Ассоциация общественных объединений «Стоматологическая Ассоциация России»**

Оглавление

Оглавление	2
Список сокращений	4
Термины и определения	5
1. Краткая информация по заболеванию или состоянию (группе заболеваний или состояний)	6
1.1 Определение заболевания или состояния (группы заболеваний или состояний)	6
1.2 Этиология и патогенез заболевания или состояния (группы заболеваний или состояний).....	6
1.3 Эпидемиология заболевания или состояния (группы заболеваний или состояний)	6
1.4 Особенности кодирования заболевания или состояния (группы заболеваний или состояний) по Международной статистической классификации болезней и проблем, связанных со здоровьем	7
1.5. Классификация заболевания или состояния (группы заболеваний или состояний)	7
1.6 Клиническая картина заболевания или состояния (группы заболеваний или состояний).....	7
2. Диагностика заболевания или состояния (группы заболеваний или состояний), медицинские показания и противопоказания к применению методов диагностики	10
2.1 Жалобы и анамнез	13
2.2 Физикальное обследование.....	17
2.3 Лабораторные диагностические исследования	19
2.4 Инструментальные диагностические исследования	19
2.5 Иные диагностические исследования.....	22
3. Лечение, включая медикаментозную и немедикаментозную терапии, диетотерапию, обезболивание, медицинские показания и противопоказания к применению методов лечения	23
3.1 Консервативное лечение.....	23
3.2 Оперативное (хирургическое) лечение	35
3.3 Иное лечение	35

4. Медицинская реабилитация и санаторно-курортное лечение, медицинские показания и противопоказания к применению методов медицинской реабилитации, в том числе основанных на использовании природных лечебных факторов.....	36
5. Профилактика и диспансерное наблюдение, медицинские показания и противопоказания к применению методов профилактики.....	37
6. Организация медицинской помощи	38
7. Дополнительная информация (в том числе факторы, влияющие на исход заболевания или состояния)	38
Критерии оценки качества медицинской помощи	39
Список литературы	41
Приложение А1. Состав рабочей группы по разработке и пересмотру клинических рекомендаций.....	46
Приложение А2. Методология разработки клинических рекомендаций	47
Приложение А3. Справочные материалы, включая соответствие показаний к применению и противопоказаний, способов и доз лекарственных препаратов, инструкции по применению лекарственного препарата:	49
Приложение Б. Алгоритмы действий врача.....	55
Приложение В. Информация для пациентов	66
Приложение Г1-ГN. Шкалы оценки, вопросники и другие оценочные инструменты состояния пациента, приведенные в клинических рекомендациях	67

Список сокращений

МКБ-10 – Международная статистическая классификация болезней и проблем, связанных со здоровьем Всемирной организации здравоохранения десятого пересмотра

ОТЗ – острая травма зубов

ЭОМ – электроодонтометрия зуба

ВОЗ – Всемирная Организация Здравоохранения

СИЦ – стеклоиономерный цемент

МТА – минеральный триоксид агрегат

Термины и определения

- **Перелом** – полное или частичное нарушение целостности твердых тканей при нагрузке, превышающей прочность травмированного участка
- **Ушиб (лат. contusio)** – закрытое повреждение тканей и органов без существенного нарушения их структуры
- **Полный вывих (авульсия)** – это полный разрыв циркулярной и периодонтальной связки и выпадение зуба из альвеолы под действием значительной силы, направленной в сторону окклюзионной плоскости
- **Неполный вывих** – травма, при которой происходит частичное повреждение периодонтальной связки, что ведет к смещению зуба, степень и направление которого зависит от характеристик действующей силы
- **Апексогенез** – продолжение формирования корня зуба при частично сохраненной жизнеспособной пульпы
- **Апексификация** – процесс окончательного формирования верхушки корня (апекса) после гибели ростковой зоны
- **Интрузия зуба** – вывих зуба, при котором происходит смещение зуба в сторону лунки, за счет внедрения корня зуба в костную ткань
- **Гипестезия** – это полная или частичная потеря чувствительности в определенной части тела
- **Облитерация** – патологический процесс, при котором происходит сужение или зарастание полости органа – полости или корневого канала зуба
- **Резорбция** – это процесс разрушения (рассасывания, деградации) костной ткани или корня зуба под действием остеокластов.

1. Краткая информация по заболеванию или состоянию (группе заболеваний или состояний)

1.1 Определение заболевания или состояния (группы заболеваний или состояний)

Острая травма зубов – результат однократного действия повреждающего фактора, приводящего к нарушению анатомической целостности и расстройству функции зуба.

1.2 Этиология и патогенез заболевания или состояния (группы заболеваний или состояний)

Острая травма зубов (ОТЗ) у детей возникает в результате кратковременного воздействия механической силы, в результате чего может нарушаться целостность отдельно коронки, корня или пародонта поврежденного зуба. Наиболее же часто зуб повреждается вместе с окружающими его тканями. У детей раннего возраста ОТЗ чаще всего совпадает с периодом начала активной подвижности в возрасте 1-3 лет, которая сочетается со снижением охранительных рефлексов, любознательностью малыша и неустойчивостью нервно-мышечных рефлексов. Следующий период повышенного травматизма приходится на возраст 7-10 лет. Связано это с подвижностью детей, с началом активных занятий физкультурой и спортом при отсутствии необходимого контроля со стороны взрослых. Высокая распространенность травматических повреждений в детском возрасте приводит к тому, что лишь 15-20% пациентов получают квалифицированную медицинскую помощь. Поэтому в настоящее время особое значение приобретает детский стоматолог знакомый с особенностями клиники, диагностики и методами реабилитации подобных детей [1, 2].

1.3 Эпидемиология заболевания или состояния (группы заболеваний или состояний)

По данным, как отечественных, так и зарубежных исследователей каждый 3-4 ребенок подвержен в той или иной степени острой травме зубов (ОТЗ). В исследовании, проведенном в 2011 году, распространенность травмы зубов составила 9,75%, что стало вторым по частоте встречаемости заболеванием после кариеса зубов и его осложнений (69,02%). Таким образом, в среднем каждый 10-й ребенок сталкивается с клинически

значимой травмой зубов. Острая травма зуба является второй, после кариеса, причиной потери зубов у детей [3, 4, 5].

У детей в возрасте от 0 до 6 лет травмы полости рта составляют 18% всех травм, а полость рта является второй по распространенности областью поражения.

Проведенный мета-анализ травматических повреждений зубов Traumatic Dental Injuries (TDIs) показал, что в мире распространенность поражения временных зубов составляет 22,7% [6, 7].

1.4 Особенности кодирования заболевания или состояния (группы заболеваний или состояний) по Международной статистической классификации болезней и проблем, связанных со здоровьем

S02.5 Перелом зуба

S03.2 Вывих зуба

1.5. Классификация заболевания или состояния (группы заболеваний или состояний)

Классификация согласно ВОЗ 1987 г.

Класс I. Ушиб зуба с незначительными структурными повреждениями (трещины эмали)

Класс II. Неосложненный перелом коронки зуба

Класс III. Осложненный перелом коронки зуба

Класс IV. Полный перелом коронки зуба

Класс V. Коронково-корневой перелом коронки зуба

Класс VI. Перелом корня зуба

Класс VII. Вывих зуба (неполный)

Класс VIII. Полный вывих зуба

1.6 Клиническая картина заболевания или состояния (группы заболеваний или состояний)

Клиническая картина острой травмы зубов у детей характеризуется многообразием и зависит от тяжести поражения, времени, прошедшего с момента травмы, а также от возраста ребенка.

Особенностями травматических повреждений у детей является сочетание повреждений твердых тканей зубов, периапикальных тканей, сосудисто-нервного пучка зуба, окружающих зуб костных структур [8]. Также наблюдается сочетание с повреждением мягких тканей лица (ссадины, ушибы, рваные раны) [9, 10, 11].

Травматические повреждения челюстно-лицевой области в ряде случаев сочетаются с сотрясением головного мозга и другими неврологическими нарушениями.

Перелом коронки в зоне эмали. Соответствуют коду по МКБ-10 S02.5. и характеризуется дефектом коронковой части зуба в пределах эмали, чаще всего в области мезиальных углов центральных резцов. Возможно наличие повреждения слизистой оболочки полости рта острыми краями дефекта.

Перелом коронки без повреждения пульпы. Соответствует коду по МКБ-10 S02.5. В зависимости от направления различают косой, поперечный, продольный перелом. При переломе коронки как временного, так и постоянного зуба в зоне эмали и дентина без обнажения пульпы дети жалуются на боли при откусывании жесткой пищи, при прикосновении к зубу. Зуб реагирует на термические и химические раздражители. Объективно отмечают дефект части коронки, при глубоких переломах может просвечивать пульпа, но полость зуба при этом не вскрыта.

Перелом коронки с повреждением пульпы. Соответствует коду по МКБ-10 S02.5. и характеризуется значительным дефектом коронки зуба, сочетающимся со вскрытием полости зуба и обнажением пульпы. Появляется боль от механических раздражителей при употреблении жесткой пищи, от температурных раздражителей в результате обнажения пульпы. Через образовавшееся сообщение происходит инфицирование пульпы.

Перелом корня. Соответствует коду по МКБ-10 S02.5 По направлению линии перелома различают косой, поперечный и продольный перелом корня, при наличии нескольких линий – оскольчатый. При травме временного или постоянного зуба основной симптом – подвижность, а также болезненность при откусывании и пережевывании пищи, при прикосновении к зубу. При расположении линии перелома в коронковой трети либо ее косом прохождении наблюдается выраженная подвижность коронки зуба, а при переломе, проходящем через верхушечную треть корня зуба, она может быть незначительной. Возможно изменение положения зуба в результате смещения коронкового фрагмента.

Перелом коронки и корня. Соответствует коду по МКБ-10 S02.5. Данный вид перелома проходит через все твердые ткани зуба – эмаль, дентин и цемент, также могут страдать ткани периодонта. Поскольку через линию перелома пульпа зуба сообщается с

полостью рта, то происходит ее инфицирование. Перелом той или иной части коронки и корня зуба зависит от направления линии перелома (фронтальное, сагиттальное, реже продольное направление вдоль корня зуба). Клиническая картина будет зависеть от множества факторов и поэтому бывает разнообразной. Возможны болевые ощущения при употреблении пищи, от термических раздражителей, подвижность зуба. Из-за наличия сообщения с полостью зуба отмечаются боли, характерные для воспалительного процесса в пульпе.

Ушиб зуба. При данном виде острой травмы происходит незначительное повреждение тканей периодонта без смещения зуба и его подвижность остается в пределах физиологической нормы. Визуально коронковая часть зуба является интактной. Также при ушибе могут наблюдаться изменения в пульпе, связанные с ее сотрясением, нарушением целостности сосудистой стенки, что приводит к кровоизлиянию, образованию гематомы, что внешне может проявляться изменением цвета коронки зуба (от розового до фиолетового цвета).

Вывих зуба. Соответствует коду по МКБ-10 S03.2. За счет значительного повреждения связочного аппарата зуб становится подвижным и смещается в том или ином направлении (вестибулярно, орально, в сторону окклюзионной поверхности, медиально, дистально). Отмечается также кровоточивость слизистой оболочки, а нередко и ее разрыв. При значительном смещении зуба в сторону окклюзионной плоскости невозможно сомкнуть зубы.

Инtruзия зуба. Соответствует коду по МКБ-10 S03.2. За счет внедрения зуба в лунку и костную ткань, коронка зуба укорочена, иногда не видна в лунке, что зависит от силы удара. При этом коронковая часть зуба неподвижна. Зачастую внедрение зуба сопровождается его смещением в вестибулярном или оральном направлениях. В некоторых случаях наблюдают поворот зуба вокруг своей оси. При глубоком внедрении зуб может находиться в теле челюсти, сместиться в сторону верхнечелюстной пазухи, полости носа.

Полный вывих (эксарткуляция, авульсия) соответствует коду по МКБ-10 S03.22. Поскольку данный вид травмы сопровождается полным разрывом связочного аппарата зуба, то происходит выпадение зуба из альвеолы. В большинстве случаев ребенок и его законные представители утраченный зуб приносят с собой. Возможна аспирация или проглатывание зуба пациентом.

2. Диагностика заболевания или состояния (группы заболеваний или состояний), медицинские показания и противопоказания к применению методов диагностики

Обследование направлено на установление диагноза, соответствующего модели пациента, исключение осложнений, определение возможности приступить к лечению без дополнительных диагностических и лечебно-профилактических мероприятий.

Главная задача при диагностике заключается в выявлении клинических и рентгенологических признаков острой травмы зубов, определении формы клинического течения патологического процесса, степени тяжести и выбора соответствующего метода лечения. Диагностика проводится для каждого зуба отдельно.

Критерии установления диагноза при острой травме зубов:

Нозологическая форма: перелом зуба в пределах эмали, перелом зуба в пределах эмали и дентина

Фаза: любая

Осложнение: без осложнений

Код по МКБ-10: S02.5

Пациенты детского возраста с временными или постоянными зубами с незаконченным или законченным процессом формирования корней

- Травматический дефект коронковой части зуба в пределах эмали без повреждения пульпы зуба
- Отсутствие патологических изменений тканей пародонта в области травмированного зуба
- Отсутствие патологических изменений в области корня зуба и тканей периодонта по данным рентгенологического исследования

Нозологическая форма: перелом коронки зуба с повреждением пульпы

Фаза: любая

Осложнение: без осложнений

Код по МКБ-10: S02.5

Пациенты детского возраста с временными или постоянными зубами с незаконченным или законченным процессом формирования корней

- Травматический дефект твердых тканей зуба в пределах эмали и дентина с повреждением пульпы

По направлению линии перелома выделяют: косой, поперечный перелом

- Отсутствие патологических изменений тканей пародонта в области травмированного зуба
- Отсутствие патологических изменений в области корня зуба и тканей периодонта по данным рентгенологического исследования

Нозологическая форма: Перелом корня зуба

Фаза: любая

Осложнение: без осложнений

Код по МКБ-10: S02.5

Пациенты детского возраста с временными или постоянными зубами с незаконченным или законченным процессом формирования корней

- Патологическая подвижность зуба
- Повреждение тканей пародонта в области травмированного зуба
- Определяется линия перелома корня по данным рентгенологического исследования.

По направлению линии перелома выделяют: косой, поперечный и продольный перелом корня;

при наличии нескольких линий – оскольчатый;

по уровню перелома: в верхушечной трети корня, средней и пришеечной частях.

Нозологическая форма: Перелом коронки и корня зуба

Фаза: любая

Осложнение: без осложнений

Код по МКБ-10: S02.5

Пациенты детского возраста с временными или постоянными зубами с незаконченным или законченным процессом формирования корней

- Патологическая подвижность зуба
- Повреждение тканей пародонта в области травмированного зуба
- Травматический дефект твердых тканей зуба в пределах эмали и дентина с повреждением пульпы
- Определяется линия перелома корня по данным рентгенологического исследования

Нозологическая форма: Вывих зуба

Фаза: неполный вывих (люксация зуба)

Осложнение: без осложнений

Код по МКБ-10: S03.2

Пациенты детского возраста с временными или постоянными зубами с незаконченным или законченным процессом формирования корней

- Изменение положения зуба в зубном ряду
- Патологическая подвижность зуба
- Повреждение тканей пародонта в области травмированного зуба
- Смещение зуба относительно лунки зуба по данным рентгенологического исследования
- Отсутствие патологических изменений тканей альвеолярного отростка челюстных костей

Нозологическая форма: Вывих зуба

Фаза: вколоченный вывих (интрузия)

Осложнение: без осложнений

Код по МКБ-10: S03.2

Пациенты детского возраста с временными или постоянными зубами с незаконченным или законченным процессом формирования корней

- Изменение положения зуба в зубном ряду
- Внедрение зуба в сторону лунки
- Повреждение тканей пародонта в области травмированного зуба
- Смещение зуба в сторону лунки, за счет внедрения зуба в костную ткань по данным рентгенологического исследования
- Отсутствие патологических изменений тканей альвеолярного отростка челюстных костей

Нозологическая форма: Вывих зуба

Фаза: полный вывих (экзартикуляция)

Осложнение: без осложнений

Код по МКБ-10: S03.2

Пациенты детского возраста с временными или постоянными зубами с незаконченным или законченным процессом формирования корней. Отсутствие зуба в зубном ряду

- Пустая лунка зуба, заполненная кровяным сгустком
- Повреждение тканей пародонта в области травмированного зуба
- Отсутствие зуба в лунке по данным рентгенологического исследования

2.1 Жалобы и анамнез

Всем пациентам детского возраста с острой травмой зубов для установки диагноза и назначения необходимого лечения рекомендуется проводить сбор анамнеза, осмотр полости рта и зубов, а также другие необходимые исследования, результаты которых заносят в медицинскую карту стоматологического больного (таблица 1) [1, 12, 13,14].

Уровень убедительности рекомендаций С (уровень достоверности доказательств - 5)

Комментарии: рациональная терапия зависит от корректного диагноза, который может быть поставлен с помощью разных методов обследования пациента. Так как травма зубов — это комплексное повреждение, то информация, полученная из разных методов исследования, поможет определить компоненты травмы и выбрать приоритеты в лечении.

Диагностика острой травмы зубов включает сбор анамнеза, клинический осмотр и дополнительные методы обследования.

Следует учитывать особенности диагностических мероприятий у детей:

- различный уровень объективности получаемой при расспросе информации от ребенка и третьих лиц (родители по-разному интерпретируют жалобы и анамнез);
- субъективность ощущений ребенка при проведении диагностических тестов;
- различный уровень взаимодействия врача, пациента и родителей;
- невозможность проведения сложных диагностических манипуляций из-за возрастных и психоэмоциональных особенностей ребенка;
- ограничения в проведении некоторых исследований (ЭОМ временных и постоянных несформированных зубов, рентгенодиагностика у маленьких детей затруднена) [1].

Таблица 1 Требования к диагностике острой травмы зубов в амбулаторно-поликлинических условиях

Код	Название	Кратность выполнения*
A01.07.001	Сбор анамнеза и жалоб при патологии полости рта	1
A01.07.002	Визуальное исследование при патологии полости рта	1
A01.07.005	Внешний осмотр челюстно-лицевой области	1
A02.07.001	Осмотр полости рта с помощью дополнительных инструментов	1
A01.07.004	Перкуссия при патологии полости рта	1
A 02.07.002	Исследование кариозных полостей с использованием стоматологического зонда	1
A02.07.006	Определение прикуса	1
A06.07.004	Ортопантомография	По потребности
A06.07.003	Прицельная внутриротовая контактная рентгенография	По потребности
A06.07.007	Внутриротовая рентгенография в прикус	По потребности
A06.07.001	Панорамная рентгенография верхней челюсти	По потребности
A06.07.002	Панорамная рентгенография нижней челюсти	По потребности
A06.07.008	Рентгенография верхней челюсти в косой проекции	По потребности
A06.07.009	Рентгенография нижней челюсти в боковой проекции	По потребности
A12.07.003	Определение индексов гигиены полости рта	По потребности
A05.07.001	Электроодонтометрия зуба	По потребности
A03.07.002	Транслюминесцентная стоматоскопия	По потребности
A06.07.013	Компьютерная томография челюстно-лицевой области	По потребности

При сборе анамнеза пациентам детского возраста с острой травмой зубов с целью диагностики заболевания, составления плана лечения и решения вопроса о необходимости направления пациента к другим специалистам рекомендуется выяснять и фиксировать в истории болезни:

- обстоятельства произошедшего (где, когда, как, обо что и в результате чего произошла травма);
- терял ли сознание или были ли другие признаки черепно-мозговой травмы (рвота, тошнота, головокружение, головная боль и др. неврологические симптомы);

- точное время травмы;
- оказывалась ли медицинская помощь пациенту на месте травмы или в другом медицинском учреждении;
- проводилась ли противостолбнячная вакцинация (в случае загрязнения раны и попадания в нее инородных тел);
- наличие сопутствующей патологии, аллергической реакции, приема лекарственных препаратов;
- была ли ранее травма челюстно-лицевой области и зубов;
- учитываются жалобы пациента или уточняются у его законных представителей (на боль и дискомфорт в области конкретного зуба, изменение внешнего вида зуба, сроки появления жалоб);
- произошло ли изменение прикуса [15,16,17].

Уровень убедительности рекомендаций С (уровень достоверности доказательств – 4)

Комментарии.

Жалобы при различных видах травматических повреждений:

При переломе коронки в области эмали:

- *косметический дефект*
- *дискомфорт из-за повреждения слизистой острыми краями дефекта*

При переломе коронки зуба без повреждения

- *косметический дефект*
- *реакция на термические и химические раздражители (болезненность более выражена, если пульпа зуба расположена ближе к линии перелома)*

При переломе коронки зуба с повреждением пульпы

- *косметический дефект*
- *дискомфорт от механических и температурных раздражителей (интенсивность болевых ощущений зависит от времени, прошедшего с момента травмы, индивидуальных особенностей нервной системы, глубины дефекта)*

В некоторых случаях болевые ощущения отсутствуют, что связано с нарушением проводимости нервного импульса при разрыве сосудисто-нервного пучка пульпы или сдавлении его в периапикальных тканях в результате отека или образования гематомы

При переломе корня

- болезненность от механических раздражителей (при откусывании, надавливании на зуб)
- подвижность зуба (может отсутствовать при переломе, проходящем через верхушечную треть)

При переломе коронки и корня зуба

- косметический дефект
- боль от механических и температурных раздражителей
- подвижность зуба

В случае наличия сообщения с полостью зуба отмечаются болевые ощущения, характерные для пульпита.

При ушибе зуба

- болезненность при откусывании пищи, надавливании на зуб
- изменение цвета зуба (при сотрясении пульпы или нарушении целостности сосудистой стенки)

Чаще коронковая часть зуба остается интактной и пациенты обращаются лишь при возникновении осложнений в результате некроза пульпы - с симптомами обострения хронического периодонтита, обнаружении на слизистой оболочке в проекции верхушки корня свищевого хода, изменении цвета зуба

При неполном вывихе (люксации) зуба

- смещение зуба
- подвижность зуба
- боль от механических раздражителей
- кровоточивость слизистой из-за повреждения тканей пародонта
- нарушение окклюзионных контактов вплоть до невозможности закрыть рот (при значительном смещении зуба)

При экзартикуляции зуба

- на укорочение коронки зуба или ее полное отсутствие
- боль
- кровоточивость десны

При полном вывихе

- отсутствие, выпадение зуба
- боль
- кровоточивость десны в области лунки
- косметический дефект

- дискомфорт при употреблении пищи
- дефект речи. [1,12,13].

2.2 Физикальное обследование

Рекомендуется проводить физикальное обследование пациентов детского возраста с острой травмой зубов для установления наличия, локализации, степени травматического повреждения мягких тканей лица, слизистой оболочки полости рта, зубов и окружающих их тканей. В зависимости от поставленного диагноза выбирают метод лечения [1,12,13].

Уровень убедительности рекомендаций С (уровень достоверности доказательств – 5)

Комментарии.

1. Внешний осмотр челюстно – лицевой области:

- возможно нарушение конфигурации лица за счет отека мягких тканей лица в области травмы или за счет перелома и смещения костей лица;
- при пальпации лимфатических узлов увеличение региональных лимфатических узлов, связанных с ОТЗ, практически не наблюдается;
- наличие травматического повреждения кожи, губ (ссадины, гематомы, раны);
- наличие признаков загрязнения раны, попадания в нее инородных тел.

2. Внутриротовое обследование:

- осмотр слизистой оболочки в области поврежденного зуба;
- выявление гиперемии, отека, гематомы в подслизистом слое, болезненность при пальпации, наличие разрывов слизистой оболочки, попадания в нее инородных тел, фрагментов зубов;
- изменение коронковой части зуба;
- изменение цвета зуба, наличие дефекта коронки, трещины в твердых тканях, изменение положение зуба в зубном ряду;
- оценка состояния пародонта;
- наличие отека, гиперемии, кровотечения из десневой борозды;
- оценка состояния всех имеющихся зубов, особенно рядом стоящих зубов
- оценка состояния периодонта и пародонта;
- проведение вертикальной и горизонтальной перкуссии;
- пальпаторно определяется наличие инфильтрата;

- *определение подвижности зуба и ее степень.*

3. Пальпация.

При проведении пальпации оценивают наличие:

- *болезненности;*
- *локальной гипертермии;*
- *инфильтрации (локализация, размеры);*
- *гематомы (плотность, консистенция, смещаемость по отношению к окружающим тканям, флюктуация и размягчение);*
- *отека.*

4. Перкуссия.

Позволяет оценить болезненность, связанную с повреждением тканей пародонта, периапикальных тканей. Наблюдается положительный результат при ушибе, вывихе, коронково-корневом переломе, переломе корня зуба. Наиболее выражена в первые дни после травматического повреждения.

При физикальном обследовании целенаправленно выявляют:

- *неадекватное психоэмоциональное состояние пациента перед лечением;*
- *острые поражения слизистой оболочки рта и красной каймы губ;*
- *острые воспалительные заболевания органов и тканей рта;*
- *заболевания тканей пародонта;*
- *неудовлетворительное гигиеническое состояние рта;*
- *отказ от лечения [1; 13].*

При осмотре ребенка с острой травмой зубов следует также обращать внимание на следующие аспекты:

- *экстраоральные травмы в области подбородка указывают на возможное не прямое повреждение в области суставов, необходимо провести исследование функций и рентгенологическое исследование (А06.07.004, А06.07.003, А06.07.007, А06.07.001, А06.07.002, А06.07.008, А06.07.009, А06.07.013);*
- *кровотечение или выделение светлой жидкости (ликвора) из носа может указывать на возможное повреждение дна полости носа, например, за счет вколоченного вывиха зубов, хотя может наблюдаться и носовое кровотечение;*
- *выделение крови или жидкости из ушей может говорить о повреждении слуховых проходов, например, суставными головками (в сомнительных случаях необходимо дополнительное обследование врача-оториноларинголога);*

- интраоральное обследование не должно ограничиваться только областью видимых повреждений, а охватывать также область зубов-антагонистов;
- пальпация (пальцевое давление) у детей дает более достоверные данные (боль при надавливании), чем перкуссия;
- обследование мягких тканей должно быть дополнено рентгенологическим обследованием (А06.07.004, А06.07.003, А06.07.007, А06.07.001, А06.07.002, А06.07.008, А06.07.009, А06.07.013) в случае подозрения на наличие в них инородных тел (отломков зубов, камешков и т.п.).

Определение степени подвижности зуба.

Степень подвижности регистрируется согласно шкале от 0 до 3 с целью выявления вида вывиха зуба:

- 0 – нет подвижности*
- 1 – есть подвижность в горизонтальном направлении до 1 мм*
- 2 – есть подвижность в горизонтальном направлении больше 1 мм*
- 3 – определяется подвижность по оси зуба [11].*

2.3 Лабораторные диагностические исследования

При острой травме зубов у детей не проводятся.

2.4 Инструментальные диагностические исследования

2.4.1 Лучевая диагностика

Рекомендуется проводить пациентам детского возраста с острой травмой зубов рентгенологический метод исследования в области травмированных зубов (А06.07.004, А06.07.003, А06.07.007, А06.07.001, А06.07.002, А06.07.008, А06.07.009, А06.07.013) для дифференциальной диагностики между различными видами травматических поражений, а также оценки целостности твердых тканей зубов и челюстей [1, 12, 13].

Уровень убедительности С (уровень достоверности доказательств – 5)

Комментарии. Рентгенологическое исследование позволяет выявить:

- стадию развития зуба, формирования корня;
- длину корней, толщину стенок, наличие раструба, ростковой зоны, размер и четкость линии компактной пластинки, окружающей ее по всему периметру;
- патологическую резорбцию корней, внутриканальную, воспалительную, заместительную резорбцию (анкилоз), степень выраженности процесса;
- состояние костной ткани;

- изменение плотности костной ткани, рисунок, наличие очагов деструкции или признаков продуктивного процесса, очаг разрежения костной ткани, его размер, четкость. контура, распространенность в сторону соседних зубов, присутствие кисты, ее размер, положение;
- состояние тканей периодонта;
- целостность компактной пластинки, окружающей ростковую зону зуба и костную стенку альвеолы;
- положение корня временного зуба относительно зачатка постоянного;
- наличие линии перелома, ее направление, локализацию, соотношение отломков;
- положение корня зуба относительно лунки, симметричных и рядом расположенных зубов, соседних анатомических областей;
- ширину периодонтальной щели на различных участках;
- соотношение линии перелома коронковой части с полостью зуба.

При переломе коронки в пределах эмали и дентина без повреждения пульпы зуба, переломах коронки зуба с повреждением пульпы патологических изменений не выявляется, определяется дефект твердых тканей и взаимное расположение линии перелома коронки и границ полости зуба. Также рентгенологическое обследование позволяет исключить перелом корня, альвеолярного отростка.

Перелом корня зуба. Рентгенологическая диагностика позволяет определить линию перелома (выглядит как темная полоса (линия просветления), пересекающая корень). При сомнительных данных рекомендуется проведение рентгенологического исследования в других проекциях. Более точную информацию можно получить при проведении компьютерной лучевой диагностики.

При ушибе зуба патологических изменений не выявляется.

Неполный вывих. На рентгенограмме при смещении коронки в сторону окклюзионной плоскости, периодонтальная щель равномерно расширена, коронка зуба расположена ниже рядом стоящих зубов. При мезиальном или дистальном смещении коронки — периодонтальная щель с одной стороны расширена, с другой сужена или вовсе не прослеживается.

Интрузия зуба. При рентгенологическом обследовании определяется смещение зуба в сторону лунки, периодонтальная щель чаще всего отсутствует. Режущий край и эмалево-дентинная граница находятся выше, чем у соседних зубов, корень зуба кажется длиннее. При глубоком внедрении на рентгенограмме зуб может находиться в теле челюсти, в области верхнечелюстной пазухи, полости носа и т.д. [10, 18,19].

Для получения более точной информации о положении вколоченного зуба, наличии перелома альвеолярного отростка, стенки верхнечелюстной пазухи, корня зуба и других патологических изменений рекомендуется использование конусно-лучевой томографии (А06.07.013) [19,20].

Полный вывих. На рентгенограмме определяется пустая лунка зуба, может отмечаться нарушение целостности и компактного, и губчатого вещества с какой-либо стороны, что свидетельствует о направлении действующей силы. [1,10,12,13]

2.4.2 Электроодонтометрия зуба (ЭОМ)

Пациентам детского возраста с острой травмой зубов рекомендуется проводить ЭОМ при травматическом повреждении постоянных зубов [1,12,13, 22,29-34].

Уровень убедительности рекомендаций В (уровень достоверности доказательств – 2)

Комментарии: во временных зубах данный метод диагностики не проводится. При исследовании электровозбудимости пульпы в зубах с несформированными корнями проводится сравнительная диагностика с показателями в зубах одного периода формирования. При проведении электроодонтометрии в первые дни после травмы отмечается снижение электровозбудимости пульпы поврежденных зубов, так как при травме зубов происходит повреждение сосудисто-нервного пучка и проводимость по нервному волокну нарушается или полностью отсутствует. Такие изменения могут быть связаны не только с разрывом сосудисто-нервного пучка, но и сдавлением тканей пульпы гематомой или экссудатом, что является в большинстве случаев явлением обратимым. В связи с этим рекомендуется динамическое наблюдение за состоянием электровозбудимости сосудисто-нервного пучка.

В норме показатели порогового возбуждения пульпы составляет 2-6 мкА. Пороговые значения силы тока при кариесе не превышают 12-15 мкА. Однако следует учитывать различную калибровку аппаратов, при диагностике необходимо проводить сравнительные измерения с соседними или симметричными интактными зубами. Интерпретация теста электроодонтометрии осложнена вследствие того факта, что чувствительность пульпы может быть временно или постоянно снижена, особенно при латеральных вывихах [13;24,25].

При таких видах травмы, как ушиб зуба, перелом коронки в пределах эмали, перелом коронки без повреждения пульпы, перелом коронки с повреждением пульпы, неполный вывих зуба наблюдается снижение электровозбудимости пульпы в первые дни после

травмы. Поэтому при данных видах острой травмы рекомендуется динамическое наблюдение за состоянием пульпы и лишь при стойком снижении электровозбудимости свыше 100мкА спустя 10-15 дней следует говорить о возможной гибели пульпы зуба [26, 27, 28].

В результате вколоченного вывиха в большинстве случаев возникает необратимое повреждение пульпы, поэтому по данным электроодонтометрии чувствительность пульпы значительно снижена и превышает 100мкА. [1,12,13, 29-34].

2.5 Иные диагностические исследования

2.5.1 Термометрия (термодиагностика зуба)

Пациентам детского возраста с острой травмой зубов рекомендуется проводить термометрию (термодиагностику зубов) для определения чувствительности сосудисто-нервного пучка постоянного зуба [1,26,27,28,29,30,31].

Уровень убедительности рекомендаций С (уровень достоверности доказательств – 5)

Комментарии: с помощью температурного воздействия (разогретая гуттаперча, сухой лед, уголекислота) определяют реакцию не только поврежденного, но и соседних зубов. Выраженная боль от раздражителя, продолжающаяся и после их устранения, указывает на наличие воспалительного процесса в пульпе. Отсутствие реакции на температурные пробы указывает на некроз сосудисто-нервного пучка зуба, однако в первые дни после травмы зуба отсутствие чувствительности может быть связано с нарушением проводимости в результате сдавления нервного волокна образовавшейся гематомой или из-за развития посттравматического отека. Поскольку это состояние обратимое, то рекомендуется изучение чувствительности к температурным раздражителям в динамике.

Однако данный метод имеет ограниченные показания к проведению в детском возрасте, так как при воздействии высокой или низкой температуры возможно возникновение резкой болевой реакции, так как травматический неврит может сопровождаться повышенной болевой чувствительностью. Если во время температурных тестов при динамическом наблюдении отсутствует реакция на изменение температуры, изменяется цвет коронковой части зуба, а также определяется деструкция костной ткани у верхушки корня на рентгенограмме можно предположить некроз пульпы, что требует соответствующего лечения [1, 29,30,31].

3. Лечение, включая медикаментозную и немедикаментозную терапии, диетотерапию, обезболивание, медицинские показания и противопоказания к применению методов лечения

3.1 Консервативное лечение

Общие принципы

Принципы лечения детей с острой травмой зубов временных и постоянных зубов предусматривают одновременное решение нескольких задач:

- сохранение зуба;
- устранение факторов, обуславливающих развитие воспалительного процесса в тканях пульпы и периодонта;
- создание условий для продолжения апексогенеза корня;
- предупреждение дальнейшего распространения процесса на окружающую костную ткань и соседние анатомические области;
- сохранение целостности и жизнеспособности формирующегося зачатка постоянного зуба при травме временных зубов;
- восстановление анатомической формы зуба, зубного ряда, морфофункциональной целостности зубо-челюстной системы;
- предупреждение развития зубочелюстных аномалий, связанных с ранней потерей зуба;
- повышение качества жизни пациентов [1, 12, 13, 35].

Лечение ОТЗ в большинстве случаев включает:

- с целью снижения окклюзионной нагрузки на травмированный зуб проводится пришлифовывание антагониста с последующей аппликацией реминерализирующих препаратов;
- рекомендации для пациента/его законных представителей (см. Приложение В);
- динамическое наблюдение за состоянием сосудисто-нервного пучка зуба, периапикальными тканями, окружающими зуб костными структурами и продолжением формирования корня при незавершенном апексогенезе [1,10,11, 12,13,23,35].

Лечение ОТЗ в некоторых случаях включает:

- направление ребенка к педиатру для противостолбнячной вакцинации с профилактической целью при наличии признаков загрязнения раны;

- детям младшего возраста манипуляции могут проводиться с применением анестезиологического пособия [37];
- направление на консультацию других специалистов: врача-невролога, врача-ортодонта, врача-педиатра, медицинского психолога и др.;
- применение современных консервативных методов эндодонтического лечения (частичная пульпотомия, пульпотомия, глубокая пульпотомия) при инфицировании пульпы зубов с несформированными корнями, что способствует продолжению апексогенеза и сохранению зуба [21,36,38,39,40];
- назначение медицинских препаратов проводится по медицинским показаниям с учётом возраста и веса ребёнка. Наиболее часто назначаются анальгетики в ближайшее время после травмы зубов. Назначение системных антибиотиков при реплантации необязательно, т.к. нет исследований, достоверно подтверждающих повышение результата лечения (в том числе) реплантации при их назначении [42,43].

3.1.1. Сглаживание острых краев зуба

Рекомендуется проводить сглаживание острых краев зуба (A16.07.025) пациентам детского возраста с острой травмой зубов для исключения травмы слизистой оболочки полости рта в следующих клинических ситуациях:

- перелом коронки в пределах эмали временного зуба
- перелом коронки в пределах поверхностных слоев эмали постоянного зуба
- перелом коронки в пределах эмали и дентина временного зуба, когда остается 1-1,5 года до смены на постоянный зуб
- в случаях, когда невозможно осуществить реставрацию коронковой части зуба [1, 12, 13].

Уровень убедительности рекомендаций C (уровень достоверности доказательств – 5)

Комментарии: проводится с помощью вращающихся инструментов с водяным охлаждением. Основная задача – профилактика или устранение травматизации слизистой оболочки губы острыми краями, образовавшегося в результате травмы дефекта твердых тканей зуба [1, 12, 13].

После пришлифовывания твердых тканей зуба осуществляется аппликация реминерализующих препаратов (код АТХ: A12AA) на обработанной поверхности [1, 12, 13].

3.1.2. Временная реставрация коронковой части зуба

Метод временной реставрации рекомендуется пациентам детского возраста с острой травмой зубов при первичном обращении пациента с переломом коронки в пределах эмали и дентина без обнажения пульпы в случаях, когда невозможно проведение постоянного восстановления дефекта твердых тканей зуба (A16.07.002.003, A16.07.002.005) [1, 12, 13].

Уровень убедительности рекомендаций С (уровень достоверности доказательств – 5)

Комментарии: методика заключается в проведении медикаментозной обработки линии перелома слабыми растворами антисептиков, наложении кальцийсодержащего препарата в проекции рога пульпы и закрытии линии перелома повязкой из стеклоиономерного цемента для предотвращения инфицирования пульпы

3.1.3. Реставрация коронковой части зуба

Рекомендуется проводить реставрацию коронковой части временных и постоянных зубов (A16.07.002.004, A16.07.002.006, A16.07.002.007, A16.07.002.008, A16.07.002.010, A16.07.002.011) пациентам детского возраста с острой травмой зубов с целью восстановления анатомической целостности зуба при переломе коронки в пределах эмали, эмали и дентина [1,10,12,13,21,43].

Уровень убедительности рекомендаций С (уровень достоверности доказательств – 5)

Комментарии: в подавляющем большинстве случаев осуществляется при первичном обращении пациента с острой травмой зуба.

В детском возрасте для проведения реставрации образовавшихся дефектов используют: стеклоиономерные цементы, компомерные и композитные пломбировочные материалы.

Выбор метода лечения зубов с несформированными корнями и используемых материалов зависит от стадии формирования корня и тяжести повреждения.

Рекомендуется пациентам детского возраста при острой травме постоянных зубов с несформированными корнями:

- независимо от стадии развития зуба, при прохождении линии перелома через глубокие слои дентина наложение в проекции пульпы лечебной прокладки на основе гидрооксида кальция;

- изготовление и фиксация коронки, если в результате перелома отсутствует значительная часть коронковой части зуба;
- использование техники изготовления винира прямым методом с помощью компомерных и композитных пломбировочных материалов;
- на стадии формирования корня, когда он уже достиг нормальной длины, но отсутствует верхушка, при проведении реставрации рекомендуется применять изолирующую прокладку из стеклоиномерного цемента, покрывающую дентин по линии перелома, и компомерный или композитный пломбировочный материал;
- на окончательных стадиях развития корня зуба для восстановления анатомической формы возможно использование прокладки из стеклоиномерного цемента и применение композитных пломбировочных материалов [1, 12, 13].

Уровень убедительности рекомендаций – С (уровень достоверности доказательств – 5)

Комментарии: метод временной реставрации рекомендован при первичном обращении пациента с переломом коронки в пределах эмали и дентина без обнажения пульпы в случаях, когда невозможно проведение постоянного восстановления дефекта твердых тканей зуба. Методика заключается в проведении медикаментозной обработки линии перелома слабыми растворами антисептиков, наложении кальцийсодержащего препарата в проекции рога пульпы и закрытии линии перелома повязкой из стеклоиномерного цемента для предотвращения инфицирования пульпы [1, 12, 13]

3.1.4. Реставрация коронковой части зуба собственным отломком

Рекомендуется реставрация коронковой части зуба собственным отломком пациентам детского возраста с острой травмой зубов с целью восстановления анатомической целостности зуба при переломе коронки в пределах эмали и дентина постоянных в том случае, если пациенту или его законным представителям удастся сохранить отделившийся фрагмент зуба (A16.07.002.012) [10,43,44].

Уровень убедительности рекомендаций – С (уровень достоверности доказательств – 5)

Комментарии: фиксация возможна с использованием современных адгезивных систем и композитных пломбировочных материалов.

Методика проведения реставрации коронковой части зуба собственным отломком:

- сопоставление фрагмента с зубом по линии перелома для оценки сохранности твердых тканей и возможности проведения данного метода

- если фрагмент зуба доставлен «сухим», то перед восстановлением рекомендуется оставить его в физиологическом растворе минимум на 20 минут
- местная анестезия
- тщательная очистка всех поверхностей зуба (возможно использование воздушно-абразивных методов)
- антисептическая обработка зуба, особенно линии перелома
- нанесение ортофосфорной кислоты на эмаль зуба и отделившийся фрагмент
- тщательное смывание водой
- нанесение адгезивной системы на твердые ткани зуба по линии перелома и близлежащие участки эмали и весь отделившийся фрагмент, тщательное высушивание, полимеризация
- нанесение небольшого количества жидкотекучего композита по линии перелома, сопоставление с отломком, удаление излишков композита, полимеризация
- перекрытие линии перелома композитным пломбировочным материалом
- шлифование, полирование
- рекомендации пациенту/родителю (см. Приложение В).

3.1.5. Биологический метод (прямое покрытие пульпы)

Рекомендуется проводить прямое покрытие пульпы (A16.07.008.003) пациентам детского возраста с острой травмой зубов с целью сохранения кровоснабжения ростковой зоны зуба и продолжения апексогенеза в постоянных зубах с несформированными корнями при прохождении линии перелома через эмаль и дентин коронки зуба с точечным обнажением пульпы зуба, когда пациент обратился за помощью в течение 24 после травмы [10,42,43,44].

Уровень убедительности рекомендаций – С (уровень достоверности доказательств – 5)

Комментарии: данный метод осуществляется путем прямого покрытия пульпы кальцийсодержащими препаратами (код АТХ: А12АА).

Методика проведения:

- местная анестезия;
- изоляция;
- очистка;

- обработка раствором антисептика (хлоргексидин**);
- покрытие пульпы лечебной прокладкой на основе кальция тонким слоем;
- изолирующая прокладка (СИЦ);
- рентгенологическое исследование (А06.07.004, А06.07.003, А06.07.007, А06.07.001, А06.07.002);
- восстановление коронковой части зуба;
- динамическое наблюдение (см. Приложение В).

3.1.6. Частичная пульпотомия

Рекомендуется проводить частичную пульпотомию (А16.07.009) пациентам детского возраста с целью сохранения кровоснабжения ростковой зоны зуба и продолжения апексогенеза в постоянных зубах с несформированными корнями при прохождении линии перелома через эмаль и дентин коронки с обнажением пульпы зуба в случаях, когда с момента травмы до обращения прошло не более 36 часов [36,37,38,39,40,42].

Уровень убедительности рекомендаций – С (уровень достоверности доказательств – 4)

Комментарии.

Методика проведения частичной пульпотомии:

- местная анестезия;
- изоляция;
- антисептическая обработка всех поверхностей зуба и линии перелома;
- с помощью стерильного алмазного бора удаляется ткани пульпы на глубину 1-2мм;
- орошение растворами антисептиков (раствор хлоргексидина 0,05% - код АТХ: D08AC02), при необходимости остановка кровотечения;
- в образовавшееся углубление на поверхность пульпы наносится лечебная прокладка (препараты кальция, МТА);
- изолирующая прокладка (чаще всего используются стеклоиономерные цементы);
- восстановление коронковой части зуба (возможно отсроченное - через 2-3 недели);
- при отсутствии признаков воспалительного процесса осуществляется реставрация;
- динамическое наблюдение

- рентгенологический контроль (A06.07.004, A06.07.003, A06.07.007, A06.07.001, A06.07.002, A06.07.008, A06.07.009, A06.07.013).

3.1.7. Пульпотомия (витальная ампутация)

Рекомендуется проводить пульпотомию (витальную ампутацию) (A16.07.009) пациентам детского возраста с острой травмой постоянных зубов с несформированными корнями при прохождении линии перелома через эмаль и дентин коронки с обнажением пульпы зуба в случаях, когда с момента травмы до обращения прошло до 48 часов [1,38,39,42, 43].

Уровень убедительности рекомендаций – С (уровень достоверности доказательств – 4)

Комментарии:

Методика проведения пульпотомии:

- местная анестезия;
- изоляция;
- антисептическая обработка всех поверхностей зуба и линии перелома;
- удаление коронковой части пульпы;
- гемостаз стерильным ватным шариком, смоченным в физиологическом растворе – 1 минута;
- орошение растворами антисептиков (раствор хлоргексидина 0,05% - код АТХ: D08AC02);
- на культю пульпы наносится лечебная прокладка (препараты кальция, МТА);
- изолирующая прокладка (чаще всего используются стеклоиономерные цементы);
- восстановление коронковой части зуба (возможно отсроченное - через 2-3 недели при отсутствии признаков воспалительного процесса осуществляется реставрация);
- динамическое наблюдение
- рентгенологический контроль (A06.07.004, A06.07.003, A06.07.007, A06.07.001, A06.07.002, A06.07.008, A06.07.009, A06.07.013).

3.1.8. Экстирпационный метод

Рекомендуется проводить экстирпационный метод (A16.07.010) лечения пациентам детского возраста с острой травмой временных и постоянных зубов с завершенным апексогенезом корней в следующих случаях:

- при прохождении линии перелома коронки через эмаль и дентин с обнажением пульпы зуба;
- при наличии признаков воспалительного процесса в пульпе зуба [1, 12,13].

Уровень убедительности рекомендаций – С (уровень достоверности доказательств – 5)

Комментарии:

Алгоритм и особенности экстирпационного метода лечения временных зубов у детей:

- *предварительное рентгенологическое исследование (A06.07.004, A06.07.003, A06.07.007, A06.07.001, A06.07.002, A06.07.008, A06.07.009, A06.07.013);*
 - *проведение местной анестезии;*
 - *изоляция операционного поля;*
 - *формирование эндодонтического доступа;*
 - *особенностью является возможность создание доступа во временных резцах с вестибулярной поверхности с расширением к режущему краю для обеспечения максимально прямолинейного доступа к корневому каналу;*
 - *тщательное удаление содержимого корневого канала;*
 - *определение рабочей длины корневого канала;*
 - *механическая обработка минимальная*
 - *медикаментозная обработка корневых каналов (механическая обработка минимальная; ирригация проводится с использованием хлоргексидина** (2%), водорода пероксид** (3%), гипохлорита натрия (разведенным дистиллированной водой до концентрации менее 1%);*
 - *высушивание осуществляется с помощью стерильных бумажных штифтов;*
 - *пломбирование корневого канала: в качестве пломбировочного материала используются рассасывающиеся пломбировочные материалы (цинк-оксид-эвгеноловая паста, паста на основе йодоформа или гидроксида кальция) [1, 12,42];*
- желательно избегать выведения пломбировочного материала за пределы апикального отверстия;*

- рентгенологический контроль (A06.07.004, A06.07.003, A06.07.007, A06.07.001, A06.07.002, A06.07.008, A06.07.009, A06.07.013): осуществляется после obtурации корневых каналов и на этапах динамического наблюдения;
- восстановление анатомической формы зуба: рекомендуется проводить в следующее посещение после пломбирования корневых каналов;
- для восстановления коронковой части зуба применяются стеклоиономерные цементы, компомерные и композитные пломбировочные материалы, а также возможно восстановление зуба с помощью стандартных защитных коронок;
- динамическое наблюдение:
- обязательный осмотр и рентгенологическое исследование (A06.07.004, A06.07.003, A06.07.007, A06.07.001, A06.07.002, A06.07.008, A06.07.009) через 3 месяца, далее 2 раза в год [1, 12, 13,43].

При временном пломбировании корневого канала производится изоляции рабочего поля (желательно использование системы коффердам), широкое раскрытие полости зуба с целью обеспечения наилучшего доступа к корневым каналам. После тщательного удаления содержимого корневого канала и определения рабочей длины, проводится многократная ирригация корневого канала растворами антисептиков. Далее производится высушивание корневого канала и введение лекарственных препаратов, содержащих гидроокись кальция на водной или масляной основе для обеспечения противовоспалительного действия на очаг в периапикальных тканях и противомикробное воздействие на систему корневого канала [42,43].

Полость зуба герметично закрывается пломбой из стеклоиономерного цемента, временной короной или проводится временная реставрация из композита. [1, 12].

3.1.9. Избирательное пришлифовывание

Рекомендуется проводить избирательное пришлифовывание твердых тканей зубов пациентам детского возраста с острой травмой зубов: при ушибе зуба, люксации, экзартикуляции, интрузии, а также при сочетанных повреждениях, затрагивающих ткани периодонта или наличии суперконтакта антагонистов с травмированным зубом для снижения окклюзионной нагрузки на ткани периодонта поврежденных зубов [1,12, 13].

Уровень убедительности рекомендаций – С (уровень достоверности доказательств – 5)

Комментарии: бором осуществляется избирательное пришлифовывание антагониста с проверкой окклюзионных контактов. Далее проводится покрытие

фторсодержащими препаратами (код АТХ: А01АА) обработанных поверхностей [1,12,13].

3.1.10. Шинирование

Рекомендуется пациентам детского возраста с острой травмой постоянных зубов проводить шинирование (А16.07.019) с целью снижения подвижности при неполном вывихе с подвижностью зуба II-III степени; при переломе корня, полном вывихе зуба после осуществления реплантации [10,13,21,43,47,48,49,50,51].

Уровень убедительности рекомендаций – В (уровень достоверности доказательств – 2)

Комментарии: при переломе корня постоянного зуба при первичном обращении рекомендована репозиция отломков зуба с точным сопоставлением коронкового и корневого фрагментов (при смещении) и иммобилизация с помощью шинирования. Рекомендуемый срок шинирования от 2 до 4 месяцев. Необходимо ограничить механическую нагрузку на зуб. С этой целью рекомендовано выведение зуба из окклюзии путем избирательного пришлифовывания и пациентам рекомендуется исключить откусывание пищи передними зубами. Так как есть возможность сохранения жизнеспособности пульпы, не рекомендуется проводить эндодонтическое лечение до того момента, когда будут выявлены признаки выраженного воспалительного процесса или некроза пульпы на основе данных ЭОМ и рентгенологических исследований.

Выделяют несколько вариантов исхода лечения перелома корня:

- образование кальцифицированной ткани, состоящей из дентина или цемента;
- заживление с участием соединительной ткани из волокон периодонта;
- заживление с образованием костеподобной ткани и участков соединительной ткани между фрагментами;
- прорастание грануляционной ткани в линию перелома.

Последний тип является самым неблагоприятным, так как сопровождается подвижностью отломков и гибелью сосудисто-нервного пучка, на слизистой оболочке в проекции перелома можно обнаружить свищевой ход. Такая клиническая ситуация требует эндодонтического вмешательства с рентгенологическим контролем качества пломбирования корневых каналов и динамическим наблюдением за отсутствием воспалительных изменений в периапикальных тканях зуба.

При гибели пульпы рекомендовано эндодонтическое лечение с последующим пломбированием корневого канала материалом стоматологическим на основе гидроокиси

кальция для снятия воспаления и стимуляции остеопластических процессов. Окончательное пломбирование корневого канала рекомендуется проводить при подтверждении с помощью рентгенологических исследований признаков заживления перелома по первым трем типам, отсутствия воспалительных изменений в периапикальных тканях.

В случае поперечного перелома корня в области апекса постоянного сформированного зуба, осложненного некрозом пульпы, после проведенного эндодонтического лечения рекомендовано в плановом порядке провести резекцию верхушки корня [56].

При полном вывихе постоянного зуба пациентам детского возраста целесообразно проводить реплантацию для восстановления анатомо-физиологической целостности зубного ряда [41-44, 53,54].

Реплантация временных зубов не эффективна, поэтому не рекомендуется [1,10,12,13].

Алгоритм проведения метода зависит от сроков обращения пациента после произошедшей травмы, способа доставки зуба и степени сформированности корня зуба.

Общие рекомендации включают:

- максимально свести время пребывания зуба вне жидкости (не высушивать);
- промыть зуб изотоническим раствором;
- осмотреть лунку и при необходимости произвести ревизию, промыть, провести репозицию стенки альвеолы;
- произвести реплантацию зуба без выраженного давления;
- при наличии разрывов десны осуществить ушивание;
- провести шинирование;
- проверить окклюзионное соотношение;
- рентгенологическое исследование для того, чтобы убедиться в правильности положения зуба относительно лунки.

В случае позднего обращения пациентов и нарушении способа доставки зуба возможно проведение отсроченной реплантации. Целью использования данного метода является сохранение формы альвеолярного отростка челюстных костей.

Успех проведенного лечения постоянных зубов зависит в основном от времени, прошедшего с момента травмы до обращения к врачу, степени сформированности корня, состояния корня и лунки вывихнутого зуба, а также от способа доставки зуба. Наиболее благоприятен прогноз, когда реплантация зуба проведена в первые 30 минут после травмы.

Оптимальным условием для процессов заживления является доставка зуба с сохранением поверхности корня влажной. Для этого больше подходит собственная слюна пациента, пастеризованное молоко, изотонический раствор хлорида натрия.

Вывихнутые зубы необходимо как можно скорее реплантировать в лунку. Если зуб не загрязнен, то врач может дать по телефону совет родителям о самостоятельной реплантации зуба в течение первых 30 минут после травмы до обращения к врачу. В остальных случаях зуб доставляется во влажной среде для оказания немедленной врачебной помощи. Одним из рекомендуемых способов транспортировать вывихнутый зуб в преддверии полости рта пациента, так как слюна является наиболее благоприятной биологической средой. Однако этот способ подходит не для всех пациентов, так как не исключена возможность проглатывания или асфиксии.

Прежде, чем проводить реплантацию, оценивают состояние корня и сохранность волокон периодонта на его поверхности, что является важным фактором для последующей регенерации. Видимые загрязнения осторожно удаляются, проводится промывание физиологическим раствором.

Необходимо избегать манипуляций на корне, чтобы не повредить остатки пародонтальных тканей на его поверхности. Экстирпация пульпы в рамках первой неотложной помощи у детей практически никогда не показана, особенно при несформированной верхушке корня, когда есть возможность реваскуляризации. При наличии показаний к эндодонтическому лечению сразу после травмы или в последующем, его необходимо провести примерно через неделю после травмы. Для пломбирования корневого канала желателен использование препаратов на основе гидроксида кальция.

Перед реплантацией проводится удаление инородных тел из лунки, исследование альвеолярного отростка для исключения перелома. При невозможности полного помещения корня зуба в лунку, когда смещенная коронка мешает смыканию зубов, необходимо сформировать окклюзионные накладываемые в области нижних первых постоянных моляров из стеклоиономерного цемента на непродолжительный срок (до 1 месяца). Это позволит вывести реплантированный зуб из травматического смыкания и создаст условия для нормальной регенерации на первом этапе. После реплантации ушивается слизистая альвеолярного отростка при нарушении ее целостности и накладывается гибкая шина на 2 - 4 недели. Шина должна оставлять свободным десневой край для обеспечения адекватной гигиены полости рта. Ключевым требованием к шине при травме зубов у детей является ее способность фиксировать зубы в правильном положении при сохранении их физиологической подвижности, это важнейшее условие для

предупреждения развития такого осложнения как анкилоз зубов. Рекомендуется использовать шинирование на вестибулярной поверхности зубов [1,12,13].

3.2 Оперативное (хирургическое) лечение

3.2.1. Удаление зуба

Удаление зуба (A16.07.001, A16.07.002) рекомендуется проводить пациентам детского возраста с острой травмой зубов в следующих случаях:

- при внедренном вывихе временного зуба в случае локализации его вдали от места обычного расположения (в мягких тканях, глубине тела челюсти, в верхнечелюстной пазухе и др.), а также когда смещение корня произошло в сторону зачатка постоянного зуба;
- при выявлении признаков патологической резорбции корня временного зуба или деструкции костной ткани при рентгенологическом исследовании;
- при переломе корня временного зуба;
- при переломе коронки и корня зуба (коронково-корневой перелом) временного и постоянного зуба;
- при переломе коронки временного зуба с повреждением пульпы незадолго до смены зуба;
- значительная подвижность, травматизация слизистой оболочки полости рта или невозможность полноценного закрывания рта и нарушение окклюзии в результате выраженного смещения временного зуба в результате неполного вывиха временного зуба [53,54].

Уровень убедительности рекомендаций – С (уровень достоверности доказательств – 5)

3.3 Иное лечение

3.3.1 Физиотерапевтическое лечение

С целью повышения эффективности лечения острой травмы зубов, в том числе перелома корня, рекомендуется пациентам детского возраста с острой травмой зубов использование лазерной физиотерапии (A22.07.003) [1, 12, 56].

Уровень убедительности рекомендаций – С (уровень достоверности доказательств – 5)

Комментарии: *Физиотерапевтическое лечение рекомендуется пациентам детского возраста с острой травмой после установления диагноза и местной обработки полости рта в зоне травмы с целью сохранения жизнеспособности пульпы зуба, за счет*

улучшения микроциркуляции и стимуляции репаративных процессов в области повреждения.

Сочетанное воздействие низкоинтенсивного лазерного излучения и постоянного магнитного поля, оказывает противовоспалительный, противоотечный и анальгезирующий эффект, способствует улучшению микроциркуляции и стимуляции репаративных процессов в области повреждения.

Противопоказаниями являются:

наличие признаков сотрясения головного мозга,

наличие кардиостимулятора.

4. Медицинская реабилитация и санаторно-курортное лечение, медицинские показания и противопоказания к применению методов медицинской реабилитации, в том числе основанных на использовании природных лечебных факторов

Большое количество и разнообразие осложнений, возникающих при острой травме зубов, требует проведения обязательного динамического наблюдения как за областью повреждения, так и за развивающимся организмом ребенка в целом.

Вне зависимости от вида травматического повреждения проводится комплекс диагностических мероприятий, включающий основные и дополнительные методы исследования. Обязательным является проведение рентгенологического контроля и исследование электровозбудимости пульпы постоянных зубов.

Требуется соблюдение сроков динамического наблюдения. Оптимальным является обращение к врачу через 3 месяца после окончания периода активного лечения, далее каждые полгода с обязательным подробным занесением полученных при обследовании данных в историю болезни пациента. Целью данного динамического наблюдения является профилактика, своевременное выявление и лечение осложнений ОТЗ, создание условий для нормального развития зубочелюстной системы у детей.

При возникновении острой травмы в период, когда не закончился апексогенез, требуется особенно тщательное наблюдение за процессом формирования корня постоянного зуба. Окончание процесса развития корня и тканей периодонта будет являться одним из основных критериев эффективности проведенного лечения [1, 12, 13].

Благоприятный исход после травмы зубов включает следующие признаки: отсутствие патологических симптомов, сохранение физиологической подвижности зуба, безболезненная перкуссия зуба и пальпация альвеолярного отростка, отсутствие

рентгенологических признаков наличия патологических изменений в периодонтальной области и продолжение роста и формирования корня зуба.

5. Профилактика и диспансерное наблюдение, медицинские показания и противопоказания к применению методов профилактики

В качестве профилактических мероприятий при острой травме зубов рекомендуется для детей дошкольного возраста исключить травматичные факторы в домашней обстановке (закрытие острых углов, устранение неровностей пола и т.д.) и наблюдении за ребенком во время игр и активного движения.

Детям школьного возраста рекомендуется: обучение правилам поведения на улице, контроль со стороны взрослых при проведении спортивных мероприятий, занятий физкультурой, использование защитных назубных капп, нормализация окклюзии, с целью профилактики острой травмы зубов [43].

Уровень убедительности рекомендаций С (уровень достоверности доказательств 5)

Динамическое наблюдение

Рекомендуется пациентам детского возраста с острой травмой зубов динамическое наблюдение для контроля процессов заживления после травматического повреждения [50].

Уровень убедительности рекомендаций С (уровень достоверности доказательств – 5)

Комментарии.

Возможно при следующих состояниях:

- *неполный вывих временного зуба, подвижность физиологическая или I степени; без смещения корня в сторону зачатка постоянного зуба;*
- *неполный вывих постоянного зуба без смещения, подвижность физиологическая или I степени;*
- *интрузия (внедренный вывих) временного зуба с незавершенным апексогенезом без смещения корня в сторону зачатка постоянного зуба (первые 3-4 недели после ОТЗ);*
- *интрузия (внедренный вывих) постоянного зуба с незавершенным апексогенезом (первые 3-4 недели после ОТЗ) [50].*

При динамическом наблюдении за неполным вывихом временного зуба в случае отсутствия жалоб, изменений цвета коронки зуба, подвижности зуба и отсутствие на

рентгенограмме признаков патологического процесса, можно говорить о выздоровлении. Если коронковая часть зуба приобретает серый оттенок, выявляется подвижность зуба, признаки резорбции корня или костной ткани на рентгенограмме, то это свидетельствует о развитии хронического периодонтита. В таком случае показано удаление временного зуба. В дальнейшем проводится изготовление ортодонтического аппарата для замещения дефекта зубного ряда и профилактики формирования зубочелюстных аномалий.

При интрузии (вколоченном вывихе) временного зуба чаще лечение чаще всего сводится к удалению зуба, особенно если корень имеет небное направление, так как в данной ситуации есть опасность повреждения зачатка постоянного зуба. Если корни временных зубов не сформированы, то при менее значительном смещении и более благоприятном направлении смещения, проводится наблюдение за самостоятельным «прорезыванием» - выдвиганием травмированного зуба в сторону окклюзионной плоскости.

В случае интрузии постоянного зуба с незавершенным апексогенезом рекомендуется выжидательная тактика, так как велика вероятность самостоятельного выдвигения зуба в сторону окклюзионной плоскости. Этот процесс может занять до 9-12 месяцев. Если в течение 3-4 недель нет признаков выдвигения зуба, то проводится ортодонтическая экстррузия или хирургическая репозиция. В случае некроза пульпы или воспалительной резорбции корня проводится эндодонтическое вмешательство [43].

6. Организация медицинской помощи

Вид медицинской помощи: первичная медико-санитарная помощь.

Условия оказания медицинской помощи: амбулаторно.

7. Дополнительная информация (в том числе факторы, влияющие на исход заболевания или состояния)

7.1 Оказанная неотложная помощь

Критическое влияние на результат лечения при некоторых видах травмы зубов оказывает правильно и своевременно проведенная неотложная помощь. Например, при полном вывихе постоянного зуба у ребенка вероятность его приживания (периодонтального типа сращения) зависит от типа транспортной среды и времени

нахождения вне лунки (высушивания). Данная информация должна быть собрана в ходе опроса у сопровождающих ребенка лиц и зафиксирована в истории болезни. [12, 45]

Оптимальными транспортными средами для временного хранения вывихнутых зубов являются пастеризованное молоко, физиологический раствор или слюна пациента. Выбитый зуб должен быть вставлен в лунку как можно скорее. Критическим временем является один час, после чего на поверхности корня начинают преобладать некротические процессы, значительно снижающие вероятность успешного результата при реплантации. При увеличении времени засушивания часто развиваются осложнения в виде поверхностной, анкилоз ассоциированной (заместительной) или инфекционновоспалительной резорбции корня зуба [1, 42, 43].

7.2 Перенесенные и сопутствующие заболевания

Некоторые соматические и инфекционные заболевания, а также стоматологические заболевания и состояния могут значительно влиять на результаты лечения при травме зубов, в частности на вероятность приживления при реплантации зуба. [1,12].

Множественный кариес и агрессивные заболевания пародонта, тяжелая патология прикуса, а также некомпенсированная соматическая патология (иммуносупрессии, сахарный диабет, сердечно-сосудистые заболевания) негативно влияют на процесс регенерации и могут быть противопоказаниями для реплантации зуба при полном вывихе. Обширные повреждения альвеолярной кости в результате травмы также сильно снижают вероятность успешного приживления травмированных зубов [10;46].

7.3 Сотрудничество пациента и его родителей, избегание повторной травмы

Сотрудничество пациента и его родителей (опекунов) во время наблюдения и лечения детей с повреждениями зубов является необходимым условием для достижения оптимального результата терапии [1, 12, 13, 43].

Родители (опекуны) должны быть информированы о необходимости прекратить занятия травматичными видами спорта как минимум в течение 1 месяца после травмы и изготовления защитной капы в дальнейшем. Необходимо придерживаться щадящего питания в течение 2 недель 1 месяца, не откусывать твердую пищу травмированными зубами, чистить зубы мягкой щеткой после каждого приема пищи и использовать антисептические и дезинфицирующие средства 0,05% раствор хлоргексидина для обработки полости рта дважды в день в течение одной недели после травмы [1, 12, 13, 43].

Критерии оценки качества медицинской помощи

Группа заболеваний или состояний - травмы зубов

Код/коды по МКБ-10: S02.5, S03.2

Нозологические формы: перелом зуба, вывих зуба

Вид медицинской помощи: первичная медико-санитарная помощь

Условия оказания медицинской помощи: амбулаторно

№	Критерии качества	Оценка выполнения	
1	Проведен сбор анамнеза	Да <input type="checkbox"/>	Нет <input type="checkbox"/>
2	Проведен осмотр полости рта и зубов	Да <input type="checkbox"/>	Нет <input type="checkbox"/>
3	Проведено физикальное обследование	Да <input type="checkbox"/>	Нет <input type="checkbox"/>
4	Проведен рентгенологический метод исследования в области травмированных зубов для дифференциальной диагностики между различными видами травматических поражений, а также оценки целостности твердых тканей зубов и челюстей	Да <input type="checkbox"/>	Нет <input type="checkbox"/>
5	Проведена электроодонтометрия зуба	Да <input type="checkbox"/>	Нет <input type="checkbox"/>
6	Проведена термометрия (термодиагностика зуба)	Да <input type="checkbox"/>	Нет <input type="checkbox"/>
7	Проведено сглаживание острых краев зуба в следующих клинических ситуациях: <ul style="list-style-type: none">• перелом коронки в пределах эмали временного зуба• перелом коронки в пределах поверхностных слоев эмали постоянного зуба• перелом коронки в пределах эмали и дентина временного зуба, когда остается 1-1,5 года до смены на постоянный зуб• в случаях, когда невозможно осуществить реставрацию коронковой части зуба	Да <input type="checkbox"/>	Нет <input type="checkbox"/>
8	Проведена временная реставрация коронковой части зуба при первичном обращении пациента с переломом коронки в пределах эмали и дентина без обнажения пульпы в случаях, когда невозможно проведение постоянного восстановления дефекта твердых тканей зуба	Да <input type="checkbox"/>	Нет <input type="checkbox"/>
9	Проведена реставрация коронковой части зуба при переломе коронки в пределах эмали, эмали и дентина	Да <input type="checkbox"/>	Нет <input type="checkbox"/>
10	Проведена реставрация собственным отломком коронковой части зуба при переломе коронки в пределах эмали и дентина постоянных в случае, если пациенту или его законным представителям удастся сохранить отделившийся фрагмент зуба	Да <input type="checkbox"/>	Нет <input type="checkbox"/>
11	Проведено прямое покрытие пульпы при прохождении линии перелома через эмаль и дентин коронки зуба с точечным обнажением пульпы зуба, когда пациент обратился за помощью в течение 24 после травмы	Да <input type="checkbox"/>	Нет <input type="checkbox"/>
12	Проведена частичная пульпотомия при прохождении линии перелома через эмаль и дентин коронки с обнажением пульпы зуба в случаях, когда с момента травмы до обращения прошло не более 36 часов	Да <input type="checkbox"/>	Нет <input type="checkbox"/>

13	Проведена витальная ампутация при прохождении линии перелома через эмаль и дентин коронки с обнажением пульпы зуба в случаях, когда с момента травмы до обращения прошло до 48 часов	Да <input type="checkbox"/>	Нет <input type="checkbox"/>
14	Проведен экстирпационный метод в следующих случаях: • при прохождении линии перелома коронки через эмаль и дентин с обнажением пульпы зуба; • при наличии признаков воспалительного процесса в пульпе зуба	Да <input type="checkbox"/>	Нет <input type="checkbox"/>
15	Проведено избирательное пришлифовывание твердых тканей зуба при ушибе, неполном вывихе зуба при наличии суперконтакта	Да <input type="checkbox"/>	Нет <input type="checkbox"/>
16	Проведено шинирование при неполном вывихе с подвижностью зуба II-III степени; при переломе корня, полном вывихе зуба	Да <input type="checkbox"/>	Нет <input type="checkbox"/>

Список литературы

1. Детская стоматология: учебник / под ред. О.О.Янушевича, Л.П.Кисельниковой, О.З.Топольницкого. – М.:ГЭОТАР-Медиа, 2017. – 744 с.: ил. ISBN: 978-5-9704-4050-6
2. Glendor U. About dental injuries in children and adolescents. Incidence, risk, treatment, time and cost.Swed Dent J Suppl. 2000;140:1-52.PMID: 10893759
3. Макеева И. М., Сарапульцева М.В. «Структура травматических повреждений временных зубов у детей г. Екатеринбурга»,- Пермский медицинский журнал 2011 том XXVIII № 6, с.19-24] 2.
4. Фоменко И. В., Маслак Е. Е., Тимошенко А. Н., Касаткина А. Л. « Острая травма зубов у детей (ретроспективное исследование)». – Волгоградский научно-медицинский журнал 1, 2015.- с.55-57
5. Maslak E., Yanovskaya M., Vlasova D., et al. //11th Congress of the European Academy of Pediatric Dentistry. – Strasbourg, 2012. – P. 25
6. Petersson EE, Andersson L, Sorensen S. Traumatic oral vs non-oral injuries. Swed Dent J. 1997;21:55-68. PMID: 9178450
7. Glendor U. Epidemiology of traumatic dental injuries - a 12 year review of the literature. Dent Traumatol. 2008;24:603-11. PMID: 19021651 DOI: 10.1111/j.1600-9657.2008.00696.x
8. Lauridsen E, Hermann NV, Gerds TA, Ahrensburg SS, Kreiborg S, Andreasen JO. Combination injuries The risk of pulp necrosis in permanent teeth with extrusion or lateral luxation and concomitant crown fractures without pulp exposure. Dent Traumatol. 2012;28:379-85. PMID: 22233180 DOI: 10.1111/j.1600-9657.2011.01100.x

9. Moule A, Cohenca N. Emergency assessment and treatment planning for traumatic dental injuries. *Aust Dent J.* 2016;61 Suppl 1:21-38. PMID: 26923446 DOI: 10.1111/12396
10. Andreasen FM, Andreasen JO, Tsukiboshi M, Cohenca N. Examination and diagnosis of dental injuries. In: Andreasen, JO, Andreasen FM, Andersson L. eds, *Textbook and Color Atlas of Traumatic Injuries to the Teeth*, 5th Edn. Wiley Blackwell, Oxford 2019; 1064p.; DOI: 10.1111/odi.13079
11. Детская стоматология: руководство/ под ред. Р.Р. Велбери, М.С. Даггал, М.Т. Хози. Пер. с англ.; Под ред. Л.П. Кисельниковой. – М.:ГЭОТАР-Медиа, 2013. – 456 с., ISBN: 978-5-9704-2451-3
12. Детская терапевтическая стоматология. Национальное руководство / под ред. В.К.Леонтьева, Л.П.Кисельниковой. – 2е изд., перераб. и доп. – М.: ГЭОТАР-Медиа, 2017. – 952 с. – (Серия «Национальные руководства»). ISBN: 978-5-9704-4019-3
13. Andreasen FM, Kahler B. Diagnosis of acute dental trauma: the importance of standardized documentation: a review [Электронный ресурс]. *Dent Traumatol.* 2015 Oct;31(5):340-9. Режим доступа: doi: 10.1111/edt.12187. Epub 2015 Jun 8. Review.
14. Day PF, Duggal MS. The role for 'reminders' in dental traumatology: 1. Current practices in the UK and Ireland. *Dent Traumatol.* 2006;22:247-51. PMID: 16942554 DOI: 10.1111/j.1600-9657.2006.00441.x
15. Andreasen JO. Appendix 1 and 2. In: Andreasen JO, Andreasen FM, Andersson L, eds. *Textbook and Color Atlas of Traumatic Injuries to the Teeth*. 5th edn. Copenhagen: Wiley Blackwell Copenhagen: Wiley 2019:1020-3.
16. Molina JR, Vann WF Jr, McIntyre JD, Trope M, Lee JY. Root fractures in children and adolescents: diagnostic considerations. *Dent Traumatol* 2008;24:503–9.
17. Cohenca N, Silberman A. Contemporary imaging for the diagnosis and treatment of traumatic dental injuries: A review. *Dent Traumatol.* 2017;33:321-8.
18. Cohenca N, Simon JH, Roges R, Morag Y, Malfaz JM. Clinical indications for digital imaging in dentoalveolar trauma. Part 1: traumatic injuries. *Dent Traumatol.* 2007;23:95-104.
19. Andreasen FM, Andreasen JO. Diagnosis of luxation injuries: The importance of standardized clinical, radiographic and photographic techniques in clinical investigations [Электронный ресурс]. *Endod Dent Traumatol* 1985; 1:160-9. Режим доступа: PMID: 3865762 DOI: 10.1111/j.1600-9657.1985.tb00651.x
20. DiAngelis AJ, Andreasen JO, Ebeleseder KA, Kenny DJ, Trope M, Sigurdsson A, Andersson L, Bourguignon C, Flores MT, Hicks ML, Lenzi AR, Malmgren B, Moule AJ,

- Pohl Y, Tsukiboshi M. Guidelines for the Management of Traumatic Dental Injuries: 1. Fractures and Luxations of Permanent Teeth[Электронный ресурс].Pediatr Dent. 2016 Oct;38(6):358-368.Режим доступа: PMID: 27931478
21. Flores M.T., Andersson L., Andreasen J.O., Bakland LK, Malmgren B, Barnett F, Bourguignon C, DiAngelis A, Hicks L, Sigurdsson A, Trope M, Tsukiboshi M, von Arx T; International Association of Dental Traumatology. Guidelines for the management of traumatic dental injuries I. Fractures and luxations of permanent teeth [Электронный ресурс] // Dental traumatology. – 2007. – Vol. 23(2). – P. 66 -71.Режимдоступа: PMID: 17367451 DOI: 10.1111/j.1600-9657.2007.00592.x
 22. Asfour, M.A. An assessment of the reliability of pulp testing deciduous teeth [Электронный ресурс] / М. А. Asfour, В. Millar, Р. В. Smith // Int J. Paediatr Dent. – 1996. – Vol. 6 (3). – P. 163-166.Режимдоступа:PMID: 9115971 DOI: 10.1111/j.1365-263x.1996.tb00235.x
 23. Lauridsen E, Hermann NV, Gerds TA, Ahrensburg SS, Kreiborg S, Andreasen JO. Combination injuries 2. The risk of pulp necrosis in permanent teeth with subluxation injuries and concomitant crown fractures [Электронный ресурс]. Dent Traumatol. 2012 Oct;28(5):371-8.Режимдоступа: doi: 10.1111/j.1600-9657.2011.01101.x. Epub 2012 Jan 4.
 24. Dummer PM, Hicks R, Huws D. Clinical signs and symptoms in pulp disease. Int Endod J. 1980;13:27-35.
 25. Kaletsky T, Furedi A. Reliability of various types of pulp testers as a diagnostic aid. J Am Dent Assoc. 1985;22:1559-74.
 26. Teitler D, Tzadik D, Eidelman E, Chosack A. A clinical evaluation of vitality tests in anterior teeth following fracture of enamel and dentin. Oral Surg Oral Med Oral Pathol. 1972;34:649-52.20. Zadik D, Chosack A, Eidelman E. The prognosis of traumatized permanent anterior teeth with fracture of the enamel and dentin. Oral Surg Oral Med Oral Pathol. 1979;47:173-5.
 27. Fulling HJ, Andreasen JO. Influence of maturation status and tooth type of permanent teeth upon electrometric and thermal pulp testing. Scand J Dent Res. 1976;84:286-90.
 28. Fuss Z, Trowbridge H, Bender IB, Rickoff B, Sorin S. Assessment of reliability of electrical and thermal pulp testing agents. J Endod. 1986;12:301-5.
 29. Gopikrishna V, Tinagupta K, Kandaswamy D. Comparison of electrical, thermal, and pulse oximetry methods for assessing pulp vitality in recently traumatized teeth. J Endod. 2007;33:531-5.

30. Bastos JV, Goulart EM, de Souza Cortes MI. Pulpal response to sensibility tests after traumatic dental injuries in permanent teeth. *Dent Traumatol.* 2014;30:188-92.
31. Alghaithy RA, Qualtrough AJ. Pulp sensibility and vitality tests for diagnosing pulpal health in permanent teeth: a critical review. *Int Endod J.* 2017;50:135-42.
32. Bastos JV, Goulart EM, de Souza Cortes MI. Pulpal response to sensibility tests after traumatic dental injuries in permanent teeth. *Dent Traumatol.* 2014;30:188-92.
33. Заболотная И.И. Многоуровневое исследование морфологического субстрата трещин эмали зубов. Вестник ВДНЗЧ «Украинская медицинская стоматологическая академия»; Том 11, вып.4 (36), стр. 78-81.
34. Терапевтическая стоматология детского возраста. Под ред. проф. Л.А. Хоменко, проф. Л.П. Кисельниковой. – Киев: Книга плюс, 2013. – 864 с.
35. World Medical Association. Declaration of Ottawa on Child Health: <https://www.wma.net/policies-post/wma-declaration-of-ottawa-on-childhealth/>, 2009.
36. Cvek M. A clinical report on partial pulpotomy and capping with calcium hydroxide in permanent incisors with complicated crown fracture. *J Endod.* 1978;4:232-7.
37. Fuks AB, Cosack A, Klein H, Eidelman E. Partial pulpotomy as a treatment alternative for exposed pulps in crown- fractured permanent incisors. *Endod Dent Traumatol.* 1987;3:100-2.
38. Fuks AB, Gavra S, Chosack A. Long-term followup of traumatized incisors treated by partial pulpotomy. *Pediatr Dent.* 1993;15:334-6.
39. Bimstein E, Rotstein I. Cvek pulpotomy - revisited. *Dent Traumatol.* 2016;32:438-42.
40. Andreasen JO, Storgaard Jensen S, Sae-Lim V. The role of antibiotics in preventing healing complications after traumatic dental injuries: a literature review[Электронный ресурс]. *Endod. Topics* 2006; 14:80–92.Режимдоступа: doi: 10.1111/j.1601-1546.2008.00231.x
41. Hammarstrom L, Blomlof L, Feiglin B, Andersson L, Lindskog S. Replantation of teeth and antibiotic treatment. *Endod Dent Traumatol.* 1986;2:51-7.
42. Стоматология детей и подростков: под редакцией Ральфа Е.МакДональда, Дейвида Р.Эйвери; - М.: Медицинское информационное агенство, 2003. – 766с. ISBN 5-89481-113-9
43. Травма зубов. Практическое руководство / Йенс О. Андреасен; пер. с англ. под науч. ред. Г. А. Воложина, О. С. Тишкиной. — М.: ТАРКОММ, 2017. — 100 с.: ил., фот
44. DiAngelis AJ, Andreasen JO, Ebeleseder KA, Kenny DJ, Trope M, Sigurdsson A, Andersson L, Bourguignon C, Flores MT, Hicks ML, Lenzi AR, Malmgren B, Moule AJ, Pohl Y, Tsukiboshi M. Guidelines for the Management of Traumatic Dental Injuries: 1.

- Fractures and Luxations of Permanent Teeth[Электронный ресурс].*Pediatr Dent.* 2016 Oct;38(6):358-368.Режим доступа: PMID: 27931478
45. Cvek M. Prognosis of luxated non-vital maxillary incisors treated with calcium hydroxide and filled with gutta percha. *Endod Dent Traumatol* 1992;8:45–55.
 46. Abbott PV. Prevention and management of external inflammatory resorption following trauma to teeth. *Aust Dent J.* 2016;61(Suppl 1):S82-S94
 47. Kahler B, Heithersay GS. An evidence-based appraisal of splinting luxated, avulsed and root-fractured teeth. *Dent Traumatol.* 2008;24:2-10.
 48. Oikarinen K, Andreasen JO, Andreasen FM. Rigidity of various fixation methods used as dental splints. *Endod Dent Traumatol.* 1992;8:113-9.
 49. Andreasen JO, Andreasen FM, Mejare I, Cvek M. Healing of 400 intra-alveolar root fractures. 2. Effect of treatment factors such as treatment delay, repositioning, splinting type and period and antibiotics. *Dental Traumatol.* 2004;20:203-11.
 50. Bakland LK, Andreasen JO. Dental traumatology: essential diagnosis and treatment planning[Электронный ресурс]. *Endod. Topics* 2004; 7; 14-34. Режим доступа: doi: 10.1111/j.1601-1546.2004.00059.x
 51. Chaushu S., Shapiro J., Heling J., Becker A. Emergency orthodontic treatment after the traumatic intrusive luxation of maxillary incisors. *Am J Ortod Dentofacial Ortop* 2004; 126; 162-172.
 52. Liran Levin, Peter F, Lamar Hicks, Anne O’Connell4, Ashraf F., Cecilia Bourguignon, Paul V. Abbott International Association of Dental Traumatology Guidelines for the Management of Traumatic Dental Injuries: General Introduction. Endorsed by the American Academy of Pediatric Dentistry 2020
 53. Flores MT, Onetto JE. How does orofacial trauma in children affect the developing dentition?Long-term treatment and associated complications. *Dent Traumatol.* 2019;35:312-23.
 54. Lenzi MM, da Silva Fidalgo TK, Luiz RR, Maia LC. Trauma in primary teeth and its effect on the development of permanent successors: a controlled study. *Acta Odontol Scand.* 2018 Oct 22:1-6. doi: 10.1080/00016357.2018.1508741.
 55. Tewari N, Mathur VP, Singh N, Singh S, Pandey RK. Long-term effects of traumatic dental injuries of primary dentition on permanent successors: A retrospective study of 596 teeth. *Dent Traumatol.* 2018;34:129-34.
 56. Васильева Н.Ю. Магнитолазерная терапия при острой травме постоянных зубов с несформированными корнями у детей. Автореферат диссертации. Москва, 2005г.

57. Malmgren B,*, Andreassen JO.,Flores MT International Association of Dental Traumatology guidelines for the management of traumatic dental injuries: 3. Dental Traumatology 2012; 28: 174–182; doi: 10.1111/j.1600-9657.2012.01146

Приложение А1. Состав рабочей группы по разработке и пересмотру клинических рекомендаций

- 1. Кисельникова Лариса Петровна**, доктор медицинских наук, профессор, заведующая кафедрой детской стоматологии ФГБОУ ВО «Российский университет медицины» Минздрава России
- 2. Осипов Геннадий Андреевич**, кандидат медицинских наук, доцент кафедры детской стоматологии ФГБОУ ВО «Российский университет медицины» Минздрава России
- 3. Васильева Наталия Юрьевна**, кандидат медицинских наук, доцент кафедры детской стоматологии ФГБОУ ВО «Российский университет медицины» Минздрава России
- 4. Зуева Татьяна Евгеньевна**, кандидат медицинских наук, доцент кафедры детской стоматологии ФГБОУ ВО «Российский университет медицины» Минздрава России
- 5. Маслак Елена Ефимовна**, доктор медицинских наук, профессор, профессор кафедры стоматологии детского возраста ФГБОУ ВО ВГМУ Минздрава России.
- 6. Закиров Тарас Валерьевич**, кандидат медицинских наук, доцент кафедры стоматологии детского возраста и ортодонтии ФГБОУ ВО УГМУ Минздрава России.
- 7. Ворожцова Людмила Ивановна**, главный врач Филиал № 4 АНО «Объединение «Стоматология» города Екатеринбурга.
- 8. Дахнова Анна Дмитриевна**, врач-стоматолог детской отделения детской стоматологии клиники «Центр стоматологии и челюстно-лицевой хирургии» Научно-образовательный институт стоматологии им А.И.Евдокимова ФГБОУ ВО «Российский университет медицины» Минздрава России

Конфликт интересов: отсутствует.

Приложение А2. Методология разработки клинических рекомендаций

Целевая аудитория данных клинических рекомендаций:

1. Врачи-стоматологи детские
2. Врачи-стоматологи

Таблица 1. Шкала оценки уровней достоверности доказательств (УДД) для методов диагностики (диагностических вмешательств)

УДД	Источник доказательств
1.	Систематические обзоры исследований с контролем референсным методом или систематический обзор рандомизированных клинических исследований с применением мета-анализа
2.	Отдельные исследования с контролем референсным методом или отдельные рандомизированные клинические исследования и систематические обзоры исследований любого дизайна, за исключением рандомизированных клинических исследований, с применением мета-анализа
3.	Исследования без последовательного контроля референсным методом или исследования с референсным методом, не являющимся независимым от исследуемого метода или нерандомизированные сравнительные исследования, в том числе когортные исследования
4.	Несравнительные исследования, описание клинического случая
5.	Имеется лишь обоснование механизма действия или мнение экспертов

Таблица 2. Шкала оценки уровней достоверности доказательств (УДД) для методов профилактики, лечения и реабилитации (профилактических, лечебных, реабилитационных вмешательств)

УДД	Источник доказательств
1.	Систематический обзор рандомизированных клинических исследований с применением мета-анализа
2.	Отдельные рандомизированные клинические исследования и систематические обзоры исследований любого дизайна, за исключением рандомизированных клинических исследований, с применением мета-анализа
3.	Нерандомизированные сравнительные исследования, в том числе когортные исследования
4.	Несравнительные исследования, описание клинического случая или серии случаев, исследование "случай-контроль"
5.	Имеется лишь обоснование механизма действия вмешательства (доклинические исследования) или мнение экспертов

Таблица 3. Шкала оценки уровней убедительности рекомендаций (УУР) для методов профилактики, лечения и реабилитации (профилактических, лечебных, реабилитационных вмешательств)

УУР	Источник доказательств
А	Сильная рекомендация (все рассматриваемые критерии эффективности (исходы) являются важными, все исследования имеют высокое или удовлетворительное методологическое качество, их выводы по интересующим исходам являются согласованными)
В	Условная рекомендация (не все рассматриваемые критерии эффективности (исходы) являются важными, не все исследования имеют высокое или удовлетворительное методологическое качество и/или их выводы по интересующим исходам не являются согласованными)
С	Слабая рекомендация (отсутствие доказательств надлежащего качества (все рассматриваемые критерии эффективности (исходы) являются неважными, все исследования имеют низкое методологическое качество и их выводы по интересующим исходам не являются согласованными)

Порядок обновления клинических рекомендаций – механизм обновления клинических рекомендаций предусматривает их систематическую актуализацию – не реже чем один раз в три года, а также при появлении новых данных с позиции доказательной медицины по вопросам диагностики, лечения, профилактики и реабилитации конкретных заболеваний, наличии обоснованных дополнений/замечаний к ранее утверждённым КР, но не чаще 1 раза в 6 месяцев

Приложение А3. Справочные материалы, включая соответствие показаний к применению и противопоказаний, способов и доз лекарственных препаратов, инструкции по применению лекарственного препарата:

1. Приказ Министерства здравоохранения Российской Федерации от 30 декабря 2003 г. №620 «Об утверждении протоколов «Ведения детей, страдающих стоматологическими заболеваниями».

2. Приказ Министерства здравоохранения РФ от 13 ноября 2012 г. N 910н «Об утверждении Порядка оказания медицинской помощи детям со стоматологическими заболеваниями».

Приложение А3.1. Перечень медицинских услуг для диагностики и лечения острой травмы зубов

(из Приказа Министерства здравоохранения РФ от 13 октября 2017 г. №804 н «Об утверждении номенклатуры медицинских услуг»)

Таблица 1. Сбор жалоб, анамнеза, физикальное обследование

Код медицинской услуги	Наименование медицинской услуги
В01.064.003	Прием (осмотр, консультация) врача-стоматолога детского первичный
В01.064.004	Прием (осмотр, консультация) врача-стоматолога детского повторный
В04.064.002	Профилактический прием (осмотр, консультация) врача-стоматолога детского
В01.065.007	Прием (осмотр, консультация) врача-стоматолога первичный
В01.066.001	Прием (осмотр, консультация) врача-стоматолога-ортопеда первичный
В01.066.002	Прием (осмотр, консультация) врача-стоматолога-ортопеда повторный

B01.067.001	Прием (осмотр, консультация) врача-стоматолога-хирурга первичный
B01.067.002	Прием (осмотр, консультация) врача-стоматолога-хирурга повторный
B04.065.006	Профилактический прием (осмотр, консультация) врача-стоматолога
B01.065.003	Прием (осмотр, консультация) зубного врача первичный
B01.065.004	Прием (осмотр, консультация) зубного врача повторный
B04.065.004	Профилактический прием (осмотр, консультация) зубного врача
A01.07.001	Сбор анамнеза и жалоб при патологии полости рта
A01.07.002	Визуальное исследование при патологии полости рта
A01.07.005	Внешний осмотр челюстно-лицевой области

Таблица 2. Инструментальная диагностика

Код медицинской услуги	Наименование медицинской услуги
A02.07.001	Осмотр полости рта с помощью дополнительных инструментов
A02.07.002	Исследование кариозных полостей с использованием стоматологического зонда
A02.07.003	Исследование зубодесневых карманов с помощью пародонтологического зонда
A02.07.006	Определение прикуса
A02.07.007	Перкуссия зубов
A02.07.008	Определение степени патологической подвижности зубов
A06.07.007	Внутриротовая рентгенография в прикус
A06.07.010	Радиовизиография челюстно-лицевой области
A06.07.013	Компьютерная томография челюстно-лицевой области

Таблица 3. Иная диагностика

Код медицинской услуги	Наименование медицинской услуги
A12.07.001	Витальное окрашивание твердых тканей зуба
A12.07.003	Определение индексов гигиены полости рта

A02.07.005	Термодиагностика зуба
A03.07.001	Люминесцентная стоматоскопия
A03.07.002	Трансляминесцентная стоматоскопия
A05.07.001	Электроодонтометрия зуба
A06.01.002	Рентгенография мягких тканей лица
A06.07.004	Ортопантомография
A06.07.003	Прицельная внутриротовая контактная рентгенография
A06.07.007	Внутриротовая рентгенография в прикус
A06.07.001	Панорамная рентгенография верхней челюсти
A06.07.002	Панорамная рентгенография нижней челюсти
A06.07.008	Рентгенография верхней челюсти в косой проекции
A06.07.009	Рентгенография нижней челюсти в боковой проекции
A12.07.003	Определение индексов гигиены полости рта
A06.07.013	Компьютерная томография челюстно-лицевой области

Таблица 4. Консервативное лечение

Код медицинской услуги	Наименование медицинской услуги
A11.07.012	Глубокое фторирование эмали зуба
A11.07.022	Аппликация лекарственного препарата на слизистую оболочку полости рта
A11.07.024	Местное применение реминерализующих препаратов в области зуба

Таблица 5. Оперативное лечение

Код медицинской услуги	Наименование медицинской услуги
B01.003.004.002	Проводниковая анестезия
B01.003.004.004	Аппликационная анестезия
B01.003.004.005	Инфильтрационная анестезия
A16.01.001	Удаление поверхностно расположенного инородного тела
A16.07.001	Удаление зуба
A16.07.001.001	Удаление временного зуба

A16.07.001.002	Удаление постоянного зуба
A16.07.002.003	Восстановление зуба пломбой с нарушением контактного пункта II, III класс по Блэку с использованием стоматологических цементов
A16.07.002.004	Восстановление зуба пломбой с нарушением контактного пункта II, III класс по Блэку с использованием материалов химического отверждения
A16.07.002.005	Восстановление зуба пломбой IV класс по Блэку с использованием стеклоиномерных цементов
A16.07.002.006	Восстановление зуба пломбой IV класс по Блэку с использованием материалов химического отверждения
A16.07.002.007	Восстановление зуба пломбой из амальгамы I, V класс по Блэку
A16.07.002.008	Восстановление зуба пломбой из амальгамы II класс по Блэку
A16.07.002.009	Наложение временной пломбы
A16.07.002.010	Восстановление зуба пломбой I, V, VI класс по Блэку с использованием материалов из фотополимеров
A16.07.002.011	Восстановление зуба пломбой с нарушением контактного пункта II, III класс по Блэку с использованием материалов из фотополимеров
A16.07.002.012	Восстановление зуба пломбой IV класс по Блэку с использованием материалов из фотополимеров
A16.07.003	Восстановление зуба вкладками, виниром, коронкой, полукоронкой
A16.07.004	Восстановление зуба коронкой
A16.07.007	Резекция верхушки корня
A16.07.008	Пломбирование корневого канала зуба
A16.07.008.001	Пломбирование корневого канала зуба пастой
A16.07.008.002	Пломбирование корневого канала зуба гуттаперчевыми штифтами
A16.07.008.003	Закрытие перфорации стенки корневого канала зуба
A16.07.009	Пульпотомия (ампутация коронковой пульпы)
A16.07.010	Экстирпация пульпы
A16.07.019	Временное шинирование при заболеваниях пародонта
A16.07.025	Избирательное пришлифовывание твердых тканей зуба

A16.07.026	Гингивэктомия
A16.07.028	Ортодонтическая коррекция
A16.07.030	Инструментальная и медикаментозная обработка корневого канала
A16.07.030.001	Инструментальная и медикаментозная обработка хорошо проходимого корневого канала
A16.07.030.003	Временное пломбирование лекарственным препаратом корневого канала
A16.07.031	Восстановление зуба пломбировочными материалами с использованием анкерных штифтов
A16.07.032	Восстановление зуба коронкой с использованием композитной культевой вкладки на анкерном штифте
A16.07.033	Восстановление зуба коронкой с использованием цельнолитой культевой вкладки
A16.07.091	Снятие временной пломбы
A16.07.092	Трепанация зуба, искусственной коронки
A16.07.093	Фиксация внутриканального штифта/ вкладки
A16.07.094	Удаление внутриканального штифта/ вкладки
A16.07.095	Остановка луночного кровотечения без наложения швов
A16.07.095.001	Остановка луночного кровотечения без наложения швов методом тампонады
A16.07.095.002	Остановка луночного кровотечения без наложения швов с использованием гемостатических материалов
A16.07.096	Пластика перфорации верхнечелюстной пазухи
A16.07.097	Наложение шва на слизистую оболочку рта

Таблица 6. Иное лечение

Код медицинской услуги	Наименование медицинской услуги
A13.30.007	Обучение гигиене полости рта
A13.30.007.001	Обучение гигиене полости рта у ребенка
A14.07.008	Обучение гигиене полости рта и зубов индивидуальное, подбор средств и предметов гигиены полости рта

A17.07.005	Магнитотерапия при патологии полости рта и зубов
A24.01.003	Применение пузыря со льдом
A25.07.001	Назначение лекарственных препаратов при заболеваниях полости рта и зубов
A25.07.002	Назначение диетического питания при заболеваниях полости рта и зубов

Приложение Б. Алгоритмы действий врача

1. Перелом коронки зуба

Нозологическая форма: перелом коронки зуба без повреждения пульпы

Код по МКБ-10: S02.5

1.1. Диагностические мероприятия:

1.1.1. Сбор жалоб и анамнеза

1.1.2. Внешний осмотр челюстно-лицевой области

1.1.3. Осмотр полости рта с помощью инструментов

1.1.4. Термодиагностика зуба

1.1.5. Перкуссия зуба

1.1.6. Люминесцентная стоматоскопия

1.1.7. Определение прикуса

1.1.8. Диагностика состояния зубочелюстной системы с помощью методов и средств лучевой визуализации

1.1.9. Прицельная внутриротовая контактная рентгенография

1.2. Лечение

1.2.1. Динамическое наблюдение за состоянием жизнеспособности сосудисто-нервного пучка в течении 10-15 дней

1.2.2. При сохранении жизнеспособности пульпы – восстановление коронковой части зуба пломбировочным материалом в зависимости от стадии формирования зуба

1.2.3. Профессиональная гигиена полости рта и зубов

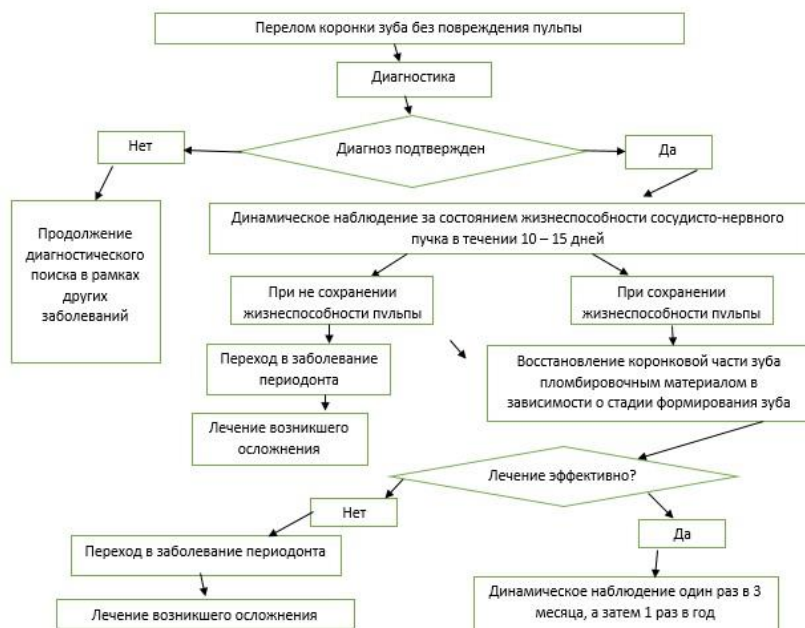
1.2.4. Назначение реминерализирующей терапии.

1.2.5. Фторирование твердых тканей зубов

1.3. Рекомендации

1.3.1. Пациенты с переломом коронки зуба без повреждения пульпы должны посещать специалиста один раз в 3 месяца, а затем 1 раз в полгода для наблюдения, профилактических осмотров, гигиенических мероприятий.

1.3.2. На время динамического наблюдения за состоянием жизнеспособности сосудисто-нервного пучка рекомендуется ограничение в приеме жесткой пищи, ограничение занятий контактными видами спорта, либо изготовление защитных капп для ношения во время занятий спортом.



Нозологическая форма: перелом коронки зуба с повреждением пульпы

Стадия: стадия несформированного корня

Код по МКБ-10: S02.5

1.4 Диагностические мероприятия:

- 1.4.1. Сбор жалоб и анамнеза
- 1.4.2. Внешний осмотр челюстно-лицевой области
- 1.4.3. Осмотр полости рта с помощью инструментов
- 1.4.4. Термодиагностика зуба
- 1.4.5. Перкуссия зуба
- 1.4.6. Люминесцентная стоматоскопия
- 1.4.7. Определение прикуса
- 1.4.8. Диагностика состояния зубочелюстной системы с помощью методов и средств лучевой визуализации
- 1.4.9. Прицельная внутриротовая контактная рентгенография

1.5. Лечение

1.5.1. При обращении пациентов в первые 24 часа после травмы - биологический метод лечения: наложение на вскрытый участок пульпы препаратов на основе гидроокиси кальция под временную повязку. Рекомендовано изготовление защитной металлической ортодонтической коронки

1.5.2. При обращении пациентов спустя 24 часа после травмы до 72 часов – ампутация коронковой пульпы с последующим наложением на корневую пульпу

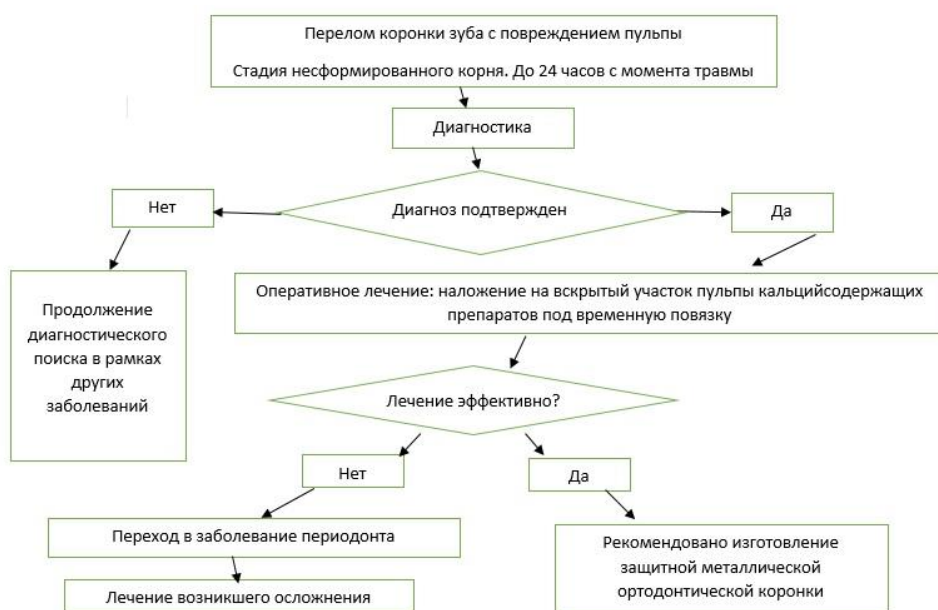препаратов на основе гидроксида кальция. Рекомендовано изготовление защитной металлической ортодонтической коронки

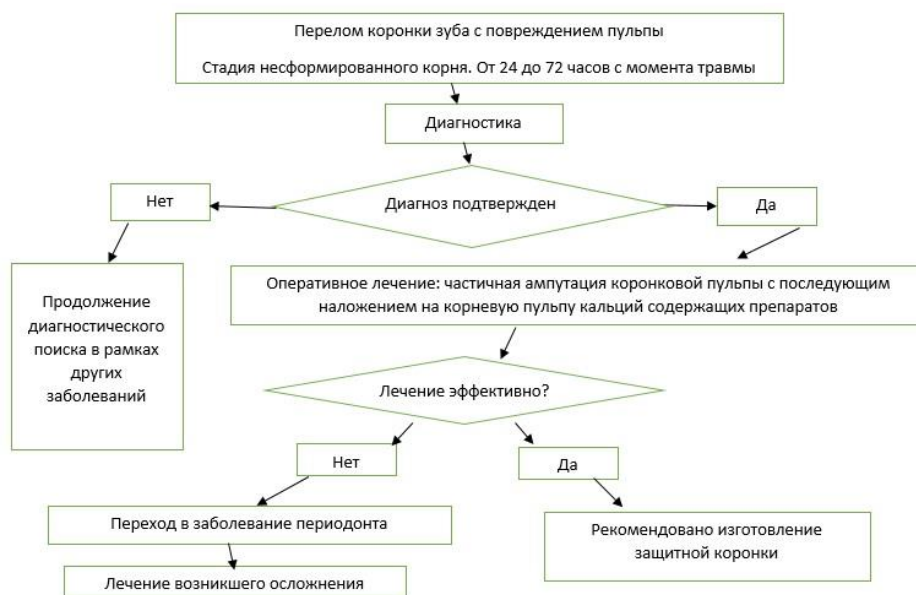1.5.3. При гибели пульпы – экстирпация некроза с последующей апексификацией (пломбирование корневого канала зуба материалами на основе гидроксида кальция либо МТА для закрытия верхушки корня зуба).

1.5.4. После завершения процесса формирования корня, либо апексификации рекомендовано эндодонтическое лечение зуба с последующим восстановлением коронковой части зуба пломбировочным материалом, либо ортопедической коронкой

1.6. Рекомендации

1.6.1. Пациенты с переломом коронки зуба с повреждением пульпы должны посещать специалиста один раз в 3 месяца, а затем 1 раз в полгода для наблюдения за процессами формирования корня, либо процессом апексификации, профилактических осмотров, гигиенических мероприятий.





Нозологическая форма: перелом коронки зуба с повреждением пульпы

Стадия: стадия сформированного корня

Код по МКБ-10: S02.5

1.7 Диагностические мероприятия:

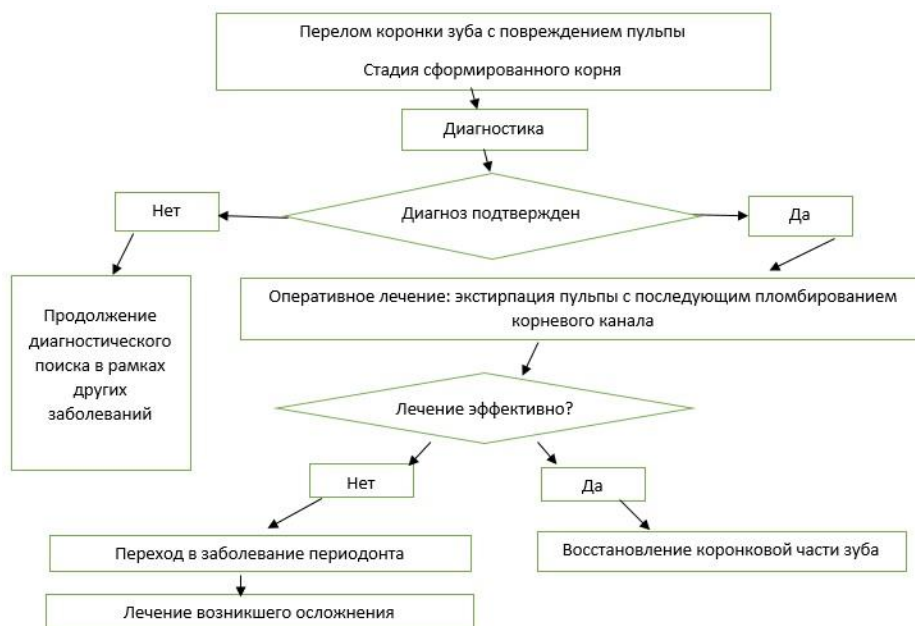- 1.7.1 Сбор жалоб и анамнеза
- 1.7.2. Внешний осмотр челюстно-лицевой области
- 1.7.3. Осмотр полости рта с помощью инструментов
- 1.7.4. Термодиагностика зуба
- 1.7.5. Перкуссия зуба
- 1.7.6. Люминесцентная стоматоскопия
- 1.7.7. Определение прикуса
- 1.7.8. Диагностика состояния зубочелюстной системы с помощью методов и средств лучевой визуализации
- 1.7.9. Прицельная внутриротовая контактная рентгенография

1.8. Лечение

- 1.8.1. Экстирпация пульпы с последующим пломбированием корневого канала пастами на масляной основе, либо гуттаперчивыми штифтами
- 1.8.2. Восстановление коронковой части зуба пломбирочным материалом, либо ортопедической коронкой

1.9. Рекомендации

- 1.9.1. Пациенты с переломом коронки зуба с повреждением пульпы должны посещать специалиста один раз в 3 месяца, а затем 1 раз в полгода для профилактических осмотров, гигиенических мероприятий.



2. Перелом корня

Нозологическая форма: перелом корня зуба

Код по МКБ-10: S02.5

2.1 Диагностические мероприятия:

- 2.1.1 Сбор жалоб и анамнеза
- 2.1.2. Внешний осмотр челюстно-лицевой области
- 2.1.3. Осмотр полости рта с помощью инструментов
- 2.1.4. Термодиагностика зуба
- 2.1.5. Перкуссия зуба
- 2.1.6. Люминесцентная стоматоскопия
- 2.1.7. Определение прикуса
- 2.1.8. Диагностика состояния зубочелюстной системы с помощью методов и средств лучевой визуализации
- 2.1.9. Прицельная внутриротовая контактная рентгенография

2.2. Лечение

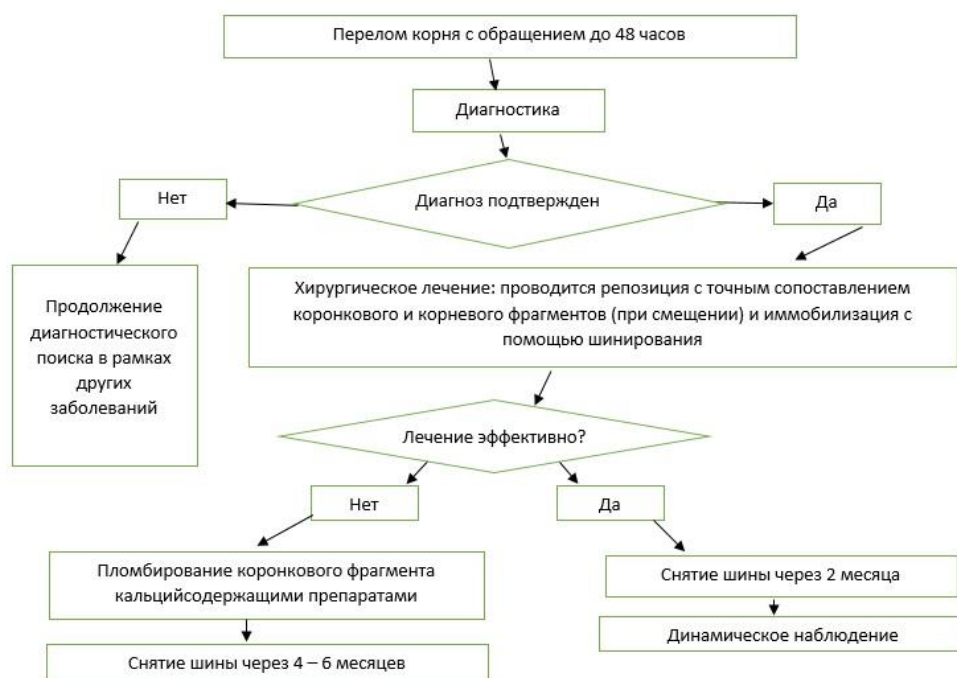
- 2.2.1. При первичном обращении проводится репозиция с точным сопоставлением коронкового и корневого фрагментов (при смещении) и иммобилизация с помощью шинирования. Срок шинирования от 2 до 4 месяцев
- 2.2.2 Выведение зуба из окклюзии
- 2.2.2. При гибели пульпы производится пломбирование корневого канала в области коронкового фрагмента пастами на основе гидроокиси кальция для снятия воспаления и

стимуляции остеопластических процессов. Периодически производится замена временного пломбировочного материала, а окончательное пломбирование корневого канала производится при подтверждении признаков заживления перелома

2.3. Рекомендации.

2.3.1 Ограничение нагрузки на травмированный зуб, отказ от откусывания пищи травмированным зубом

2.3.1. Пациенты с переломом коронки зуба без повреждения пульпы должны посещать специалиста один раз в месяц, затем 1 раз в 3 месяца, затем 1 раз в полгода для наблюдения за жизнеспособностью сосудисто-нервного пучка, процессами консолидации отломков, либо процессом апексификации, профилактических осмотров, гигиенических мероприятий.



3. Вывих зуба

Нозологическая форма: люксация зуба

Код по МКБ-10: S03.2

3.1 Диагностические мероприятия:

3.1.1 Сбор жалоб и анамнеза

3.1.2. Внешний осмотр челюстно-лицевой области

3.1.3. Осмотр полости рта с помощью инструментов

3.1.4. Термодиагностика зуба

3.1.5. Перкуссия зуба

3.1.6. Люминесцентная стоматоскопия

3.1.7. Определение прикуса

3.1.8. Диагностика состояния зубочелюстной системы с помощью методов и средств лучевой визуализации

3.1.9. Прицельная внутриротовая контактная рентгенография

3.2. Лечение

3.2.1. При первичном обращении проводится репозиция зуба и иммобилизация с помощью шинирования. Срок шинирования 3-4 недели

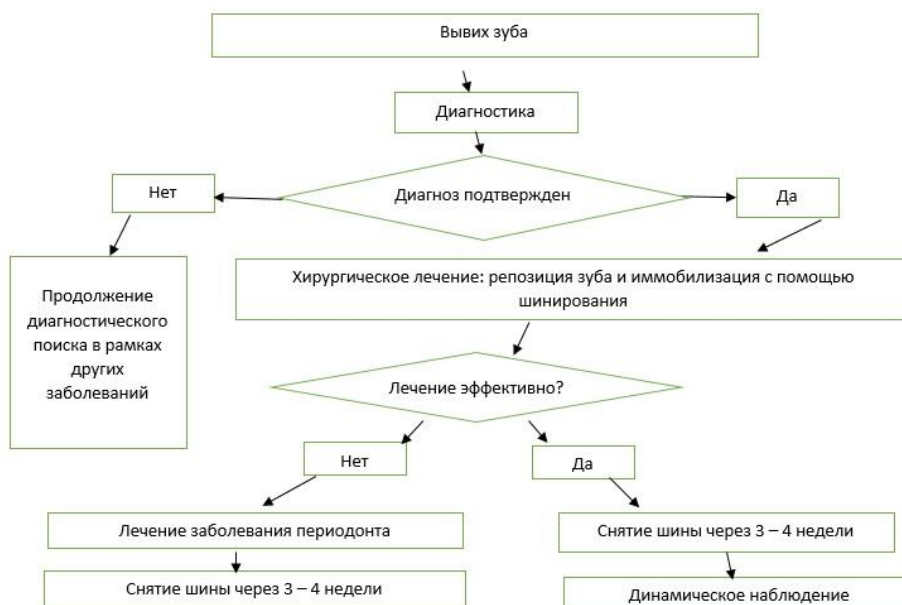
3.2.2. Динамическое наблюдение за жизнеспособностью сосудисто-нервного пучка

3.2.3. При гибели сосудисто-нервного пучка проводится эндодонтическое лечение зуба

3.3. Рекомендации

3.3.1. Ограничение нагрузки на травмированный зуб, отказ от откусывания пищи травмированным зубом

3.3.2. Пациенты с переломом коронки зуба без повреждения пульпы должны посещать специалиста один раз в месяц, затем 1 раз в 3 месяца, затем 1 раз в полгода для наблюдения за жизнеспособностью сосудисто-нервного пучка, профилактических осмотров, гигиенических мероприятий.



Нозологическая форма: экстррузия (интрузия зуба)

Код по МКБ-10: S03.2

3.4 Диагностические мероприятия:

3.4.1. Сбор жалоб и анамнеза

3.4.2. Внешний осмотр челюстно-лицевой области

3.4.3. Осмотр полости рта с помощью инструментов

3.4.4. Термодиагностика зуба

3.4.5. Перкуссия зуба

3.4.6. Люминесцентная стоматоскопия

3.4.7. Определение прикуса

3.4.8. Диагностика состояния зубочелюстной системы с помощью методов и средств лучевой визуализации

3.4.9. Прицельная внутриротовая контактная рентгенография

3.5. Лечение

3.5.1. Если корень зуба находится в состоянии незавершенного апексогенеза, то рекомендуется выжидательная тактика, так как велика вероятность самостоятельного выдвижения зуба в сторону окклюзионной плоскости. Этот процесс может занять до 9-12 месяцев.

3.5.2 Если корень постоянного зуба уже сформирован, необходимо ортодонтическое перемещение зуба с использованием несъемной аппаратуры. При значительном погружении зуба в лунку предварительно производится хирургически обнажение его коронковой части.

3.5.3 В случае нахождения постоянного зуба на значительном расстоянии от естественного положения и невозможности ортодонтической помощи проводится хирургическая репозиция зуба с последующим его шинированием.

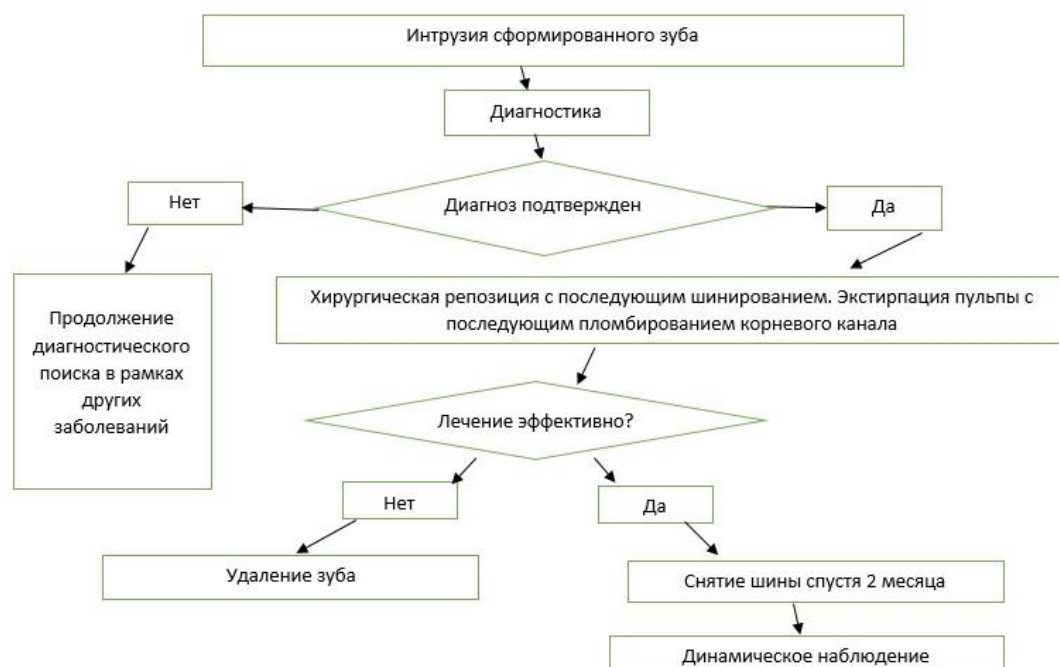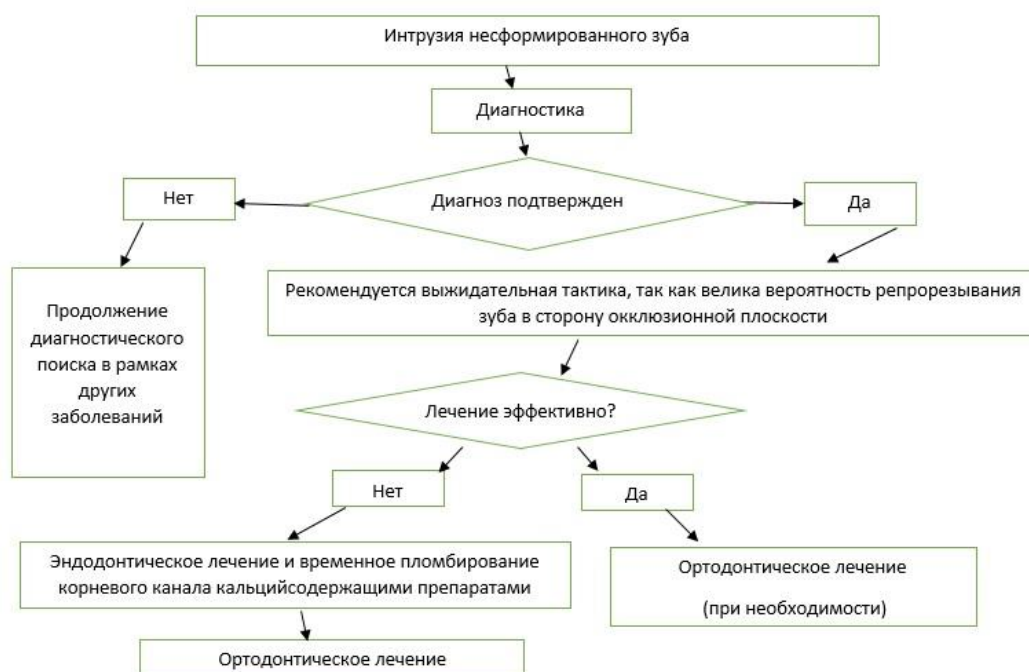
3.5.4 Так как при внедрении зуба чаще происходит утрата жизнеспособности пульпы, то необходимо проведение эндодонтического вмешательства. Пломбирование корневого канала предпочтительнее с использованием паст на основе гидроксида кальция с последующей заменой препарата каждые 3-6 месяцев.

3.6. Рекомендации

3.6.1 Ограничение нагрузки на травмированный зуб, отказ от откусывания пищи травмированным зубом

3.6.2 Пациенты с переломом коронки зуба без повреждения пульпы должны посещать специалиста один раз в месяц, затем 1 раз в 3 месяца, затем 1 раз в полгода для наблюдения за допрорезыванием зуба с несформированным корнем, заменой

пломбировочного материала в корневом канале, для профилактических осмотров, гигиенических мероприятий.



Нозологическая форма: экзартикуляция

Код по МКБ-10: S03.2

3.7 Диагностические мероприятия:

3.7.1 Сбор жалоб и анамнеза

3.7.2. Внешний осмотр челюстно-лицевой области

3.7.3. Осмотр полости рта с помощью инструментов

3.7.4. Определение прикуса

3.7.5. Диагностика состояния зубочелюстной системы с помощью методов и средств лучевой визуализации

3.7.6. Прицельная внутриротовая контактная рентгенография

3.8. Лечение

3.8.1. Первые 30-60 минут после травмы: реимплантация зуба в лунку с последующим шинированием сроком на 2-4 месяца

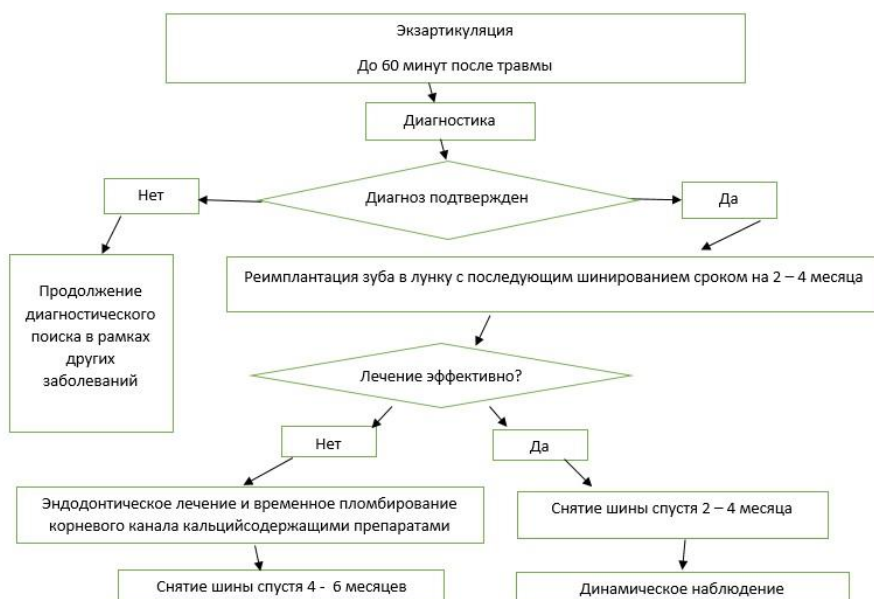
3.8.2 При длительном отсутствии зуба в лунке – резекция верхушки зуба с последующим ретроградным пломбированием корневого канала СИЦ. Реимплантация зуба в лунку с последующим шинированием сроком на 2-4 месяца.

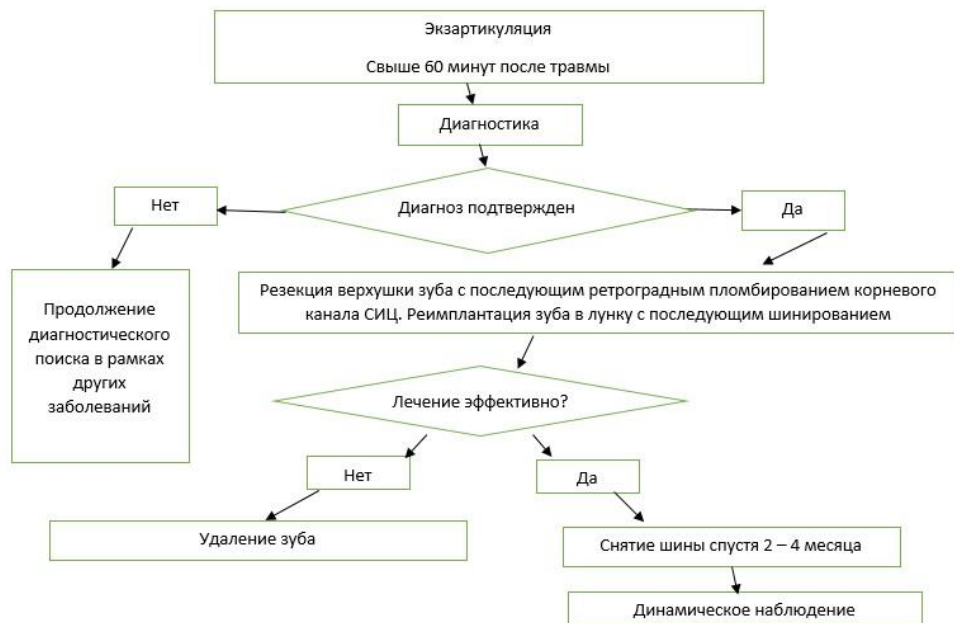3.8.3 Выведение зуба из окклюзии

3.9 Рекомендации

3.9.1 Ограничение нагрузки на травмированный зуб, отказ от откусывания пищи травмированным зубом

3.9.2. Пациенты с переломом коронки зуба без повреждения пульпы должны посещать специалиста один раз в месяц, затем 1 раз в 3 месяца, затем 1 раз в полгода для наблюдения за процессами регенерации, для профилактических осмотров, гигиенических мероприятий.





Приложение В. Информация для пациентов
ДОПОЛНИТЕЛЬНАЯ ИНФОРМАЦИЯ ДЛЯ ПАЦИЕНТА И ЕГО
ЗАКОННЫХ ПРЕДСТАВИТЕЛЕЙ

1. Запломбированные зубы необходимо чистить зубной щеткой с пастой так же, как естественные зубы — два раза в день. После еды следует полоскать рот для удаления остатков пищи.

2. Для чистки межзубных промежутков можно использовать зубные нити (флоссы) после обучения их применению и по рекомендации врача-стоматолога.

3. При возникновении кровоточивости при чистке зубов нельзя прекращать гигиенические процедуры. Если кровоточивость не проходит в течение 3—4 дней, необходимо обратиться к врачу.

4. Если после пломбирования и окончания действия анестезии пломба мешает смыканию зубов, то необходимо в ближайшее время обратиться к лечащему врачу.

5. При пломбах из композитных материалов не следует принимать пищу, содержащую естественные и искусственные красители (например: чернику, чай, кофе и т. п.), в течение первых двух суток после пломбирования зуба.

6. При возникновении в зубе резкой боли необходимо как можно быстрее обратиться к лечащему стоматологу.

7. Во избежание сколов пломбы и прилегающих к пломбе твердых тканей зуба не рекомендуется принимать и пережевывать очень жесткую пищу (например: орехи, сухари), откусывать от больших кусков (например: от цельного яблока).

8. Раз в полгода следует посещать стоматолога для проведения профилактических осмотров и необходимых манипуляций (при пломбах из композитных материалов — для полирования пломбы, что увеличит срок её службы).

**Приложение Г1-ГN. Шкалы оценки, вопросники и другие оценочные
инструменты состояния пациента, приведенные в клинических
рекомендациях**

Не применимо.